

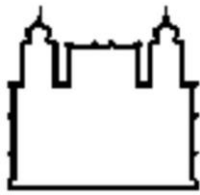

**Fundação Oswaldo Cruz
Instituto Nacional de Saúde da Mulher,
da Criança e do Adolescente Fernandes Figueira**

**TRATAMENTO PERCUTÂNEO TRANSHEPÁTICO DE COLEDOCOLITÍASE
EM LACTENTE: RELATO DE CASO**

Luíza Cardoso Lourenço

Rio de Janeiro

01 de Fevereiro de 2024



**Fundação Oswaldo Cruz
Instituto Nacional de Saúde da Mulher,
da Criança e do Adolescente Fernandes Figueira**

**TRATAMENTO PERCUTÂNEO TRANSHEPÁTICO DE COLEDOCOLITÍASE
EM LACTENTE: RELATO DE CASO**

Luíza Cardoso Lourenço

TCC apresentado à Comissão de Residência Médica, como parte dos requisitos para obtenção do certificado de conclusão do Programa de RM em Cirurgia Pediátrica.

Orientadora: Juliana Werneck Raposo

Rio de Janeiro

01 de Fevereiro de 2024

CIP - Catalogação na Publicação

LOURENÇO, LUÍZA.

TRATAMENTO PERCUTÂNEO TRANSHEPÁTICO DE COLEDocolITÍASE EM LACTENTE: RELATO DE CASO / LUÍZA LOURENÇO. - Rio de Janeiro, 2024.

17 f.; il.

Monografia (Residência Médica em Cirurgia Pediátrica) - Instituto Nacional de Saúde da Mulher, da Criança e do Adolescente Fernandes Figueira, Rio de Janeiro - RJ, 2024.

Orientadora: JULIANA WERNECK.

Bibliografia: Inclui Bibliografias.

1. Coledocolitíase. 2. Colelitíase. 3. Colangiopancreatografia retrógrada endoscópica. 4. Pediátrica. I. Título.

PROJETO DE PESQUISA

NOME DO PESQUISADOR: Luíza Cardoso Lourenço

TÍTULO DO PROJETO: TRATAMENTO PERCUTÂNEO TRANSHEPÁTICO DE COLEDOCOLITÍASE EM LACTENTE: RELATO DE CASO

PERÍODO DE EXECUÇÃO: 2023-2024

EQUIPE E FUNÇÃO QUE IRÁ DESEMPENHAR NA PESQUISA

Luíza Cardoso Lourenço – autora – IFF

Juliana Werneck – orientadora – IFF

Luciano Guimarães – colaborador – IFF

RESUMO

Introdução: A prevalência de colelitíase está entre 0,13% e 2% em crianças, e coledocolitíase ocorre em 10% a 20% destes pacientes¹. As diferenças nos valores laboratoriais normais e no tamanho do ducto biliar entre crianças e adultos representam desafios na identificação de fatores preditivos de coledocolitíase e o seu manejo nesta população⁴. A colangiopancreatografia retrógrada endoscópica (CPRE) é o método de escolha para avaliação e tratamento de distúrbios pancreatobiliares, porém muitos centros têm limitação de idade e tamanho para CPRE, Nesses casos, os métodos percutâneos são preferidos como alternativa⁷.

Relato de caso: Paciente do sexo masculino, 8 meses, portador de síndrome de Down com atresia de esôfago long-gap e comunicação interartrial, iniciou quadro de icterícia às custas de bilirrubina direta, submetido à ultrassonografia de abdome que evidenciou dilatação das vias biliares intra e extra-hepáticas; hepatocolédoco dilatado medindo 0,8 cm, contendo cálculo de 0,7 cm impactado na papila. Pela falta de disponibilidade de CPRE, optou-se por drenagem percutânea das vias biliares e colangioplastia, realizados pela equipe de radiologia intervencionista no Instituto Nacional do Câncer, com posterior colecistectomia videolaparoscópica realizada no Instituto Fernandes Figuera, ambos realizados com sucesso.

Discussão: Uma das principais complicações da colelitíase é a coledocolitíase, patologia de manejo pouco estudado na pediatria, principalmente em lactentes, por ser uma rara causa de colestase nesta população³. O manejo da coledocolitíase pediátrica evoluiu, mas há dados limitados na aplicação de diretrizes estabelecidas para adultos na população pediátrica¹. Apesar de ser o método de escolha para o manejo de coledocolitíase, a CPRE pode não estar disponível ou falhar devido à limitações em crianças, como a idade e tamanho do paciente, além de dificuldades anatômicas⁷. Como alternativas à CPRE, há opções igualmente seguras e eficazes para a população pediátrica, como a abordagem percutânea transhepática guiada por colangiografia ou a realização de exploração de vias biliares durante a colecistectomia videolaparoscópica.

Conclusão: A remoção de cálculos do ducto biliar pode ser uma tarefa desafiadora em crianças e é baseada na disponibilidade de cada técnica. No entanto, há escassez de estudos sobre algoritmos ou escores de risco para o manejo da doença, além de limitações na aplicabilidade das diretrizes estabelecidas para adultos na população pediátrica. O tratamento percutâneo transhepático é um método seguro e eficaz para pacientes pediátricos, sendo uma alternativa viável quando o procedimento endoscópico não está disponível ou falhou, principalmente em pacientes com comorbidades e maior risco para procedimentos de grande porte como a exploração de vias biliares cirúrgica.

Palavras-chave: coledocolitíase, colelitíase, colangiopancreatografia retrógrada endoscópica, crianças, escore de risco, pediátrica.

ABSTRACT

Introduction: The prevalence of cholelithiasis is between 0.13% and 2% in children, and choledocholithiasis occurs in 10% to 20% of these patients¹. Differences in normal laboratory values and bile duct size between children and adults represent challenges in identifying predictive factors for choledocholithiasis and its management in this population⁴. Endoscopic retrograde cholangiopancreatography (ERCP) is the method of choice for the evaluation and treatment of pancreaticobiliary disorders, but many centers have age and size limitations for ERCP. In these cases, percutaneous methods are preferred as an alternative⁷.

Case report: Male patient, 8 months old, with Down syndrome with long-gap esophageal atresia and interatrial septal defect, developed jaundice due to direct bilirubin, underwent abdominal ultrasound which showed dilation of the intra-bile ducts and extrahepatic; dilated hepatic bile duct measuring 0.8 cm, containing a 0.7 cm stone impacted in the papilla. Due to the lack of availability of ERCP, we opted for percutaneous drainage of the bile ducts and cholangioplasty, performed by the interventional radiology team at the National Cancer Institute, with subsequent laparoscopic cholecystectomy performed at the Fernandes Figuera Institute, both performed successfully.

Discussion: One of the main complications of cholelithiasis is choledocholithiasis, a pathology that has been little studied in pediatrics, especially in infants, as it is a rare cause of cholestasis in this population³. The management of pediatric choledocholithiasis has evolved, but there is limited data on the application of established guidelines for adults in the pediatric population¹. Despite being the method of choice for managing choledocholithiasis, ERCP may not be available or fail due to limitations in children, such as the patient's age and size, in addition to anatomical difficulties⁷. As alternatives to ERCP, there are equally safe and effective options for the pediatric population, such as the percutaneous transhepatic approach guided by cholangiography or exploration of the bile ducts during laparoscopic cholecystectomy.

Conclusion: Removing bile duct stones can be a challenging task in children and is based on the availability of each technique. However, there is a lack of studies on algorithms or risk scores for disease management, in addition to limitations in the applicability of guidelines established for adults in the pediatric population. Percutaneous transhepatic treatment is a safe and effective method for pediatric patients, being a viable alternative when the endoscopic procedure is not available or has failed, especially in patients with comorbidities and greater risk for major procedures such as surgical exploration of the bile ducts.

Keywords: choledocholithiasis, cholelithiasis, endoscopic retrograde cholangiopancreatography, children, risk score, pediatric.

SUMÁRIO

Introdução -----	07
Relato de caso -----	07
Discussão -----	13
Conclusão -----	16
Justificativa -----	17
Objetivo geral -----	17
Objetivo específico -----	17
Meta -----	17
Metodologia -----	17
Cronograma de atividades -----	17
Resultados esperados -----	17
Produtos esperados -----	17
Questões éticas -----	17
Referências bibliográficas -----	18

INTRODUÇÃO

A prevalência de colelitíase está entre 0,13% e 2% em crianças, e coledocolitíase ocorre em 10% a 20% destes pacientes¹. As diferenças nos valores laboratoriais normais e no tamanho do ducto biliar entre crianças e adultos representam desafios na identificação de fatores preditivos de coledocolitíase e o seu manejo nesta população².

Diretrizes anteriores para adultos propuseram múltiplos fatores clínicos de risco para a avaliação de coledocolitíase (por exemplo, presença de cálculo em exames de imagem e marcadores séricos de obstrução biliar, além do calibre do ducto cístico), o que pode permitir a estratificação dos pacientes com maior probabilidade de se beneficiarem da colangiopancreatografia retrógrada endoscópica (CPRE)¹. No entanto, ainda não há diretriz ou escore específicos para o manejo em crianças.

A CPRE é o método de escolha para avaliação e tratamento de distúrbios pancreatobiliares, incluindo obstrução biliar, porém muitos centros têm limitação de idade e tamanho para CPRE, sendo muitas vezes difícil de realizar em lactentes pequenos. Nesses casos, os métodos percutâneos são preferidos como alternativa³.

A eliminação de cálculos no ducto biliar pode ser uma tarefa desafiadora em crianças pequenas e baseia-se na disponibilidade e experiência em cada método. Técnicas intervencionistas percutâneas, métodos endoscópicos ou procedimentos cirúrgicos estão disponíveis para o tratamento de crianças com coledocolitíase⁴.

RELATO DE CASO

Paciente do sexo masculino, 8 meses, portador de síndrome de Down com atresia de esôfago long-gap e comunicação interartrial, sendo submetido à gastrostomia, esofagostomia e traqueostomia no período neonatal. Iniciou quadro de icterícia em 19/06/2023, sendo internado em 20/06 no Instituto Fernandes Figueira (IFF) para investigação clínica. Ao exame físico de admissão apresentava-se em bom estado geral,

eupneico em ar ambiente, icterico 4+/4+, hidratado, acianótico. Abdome indolor, com hepatomegalia a 2 dedos do rebordo costal. Mãe nega febre ou outros sintomas associados. Foi submetido à exames laboratoriais, que evidenciaram aumento de bilirrubina total (7,4mg/dL) com predomínio de bilirrubina direta (5,7mg/dL), aumento de fosfatase alcalina (1479U/L) e gama GT (3150U/L), além de sorologias para hepatites negativas. Na tabela 1 é apresentada a evolução laboratorial do paciente dos meses anteriores até o início do quadro descrito.

LAB/DATA	BT	BD	TGO	TGP	FA	GGT
03/11/23	14,9	0,64	34	16	123	250
19/12/22	0,22	0,12	73	84	-	227
29/03/23	0,11	0,10	61	40	513	57
05/04/23	0,10	0,04	49	47	-	99
20/06/23	7,40	5,74	357	355	1479	3150

Tabela 1 – Demonstração de evolução laboratorial dos meses anteriores até o quadro descrito. Lab = laboratório; BT = bilirrubina total; BD = bilirrubina direta; TGO = transaminase oxalacética; TGP = transaminase pirúvica; FA = fosfatase alcalina; GGT = gama GT.

Foi submetido também à ultrassonografia (US) de abdome que evidenciou dilatação das vias biliares intra e extra-hepáticas; hepatocolédoco dilatado medindo 0,8 cm, contendo cálculo de 0,7 cm impactado na papila; vesícula biliar com paredes discretamente espessadas contendo lama e cálculos móveis em seu interior (figura 1).

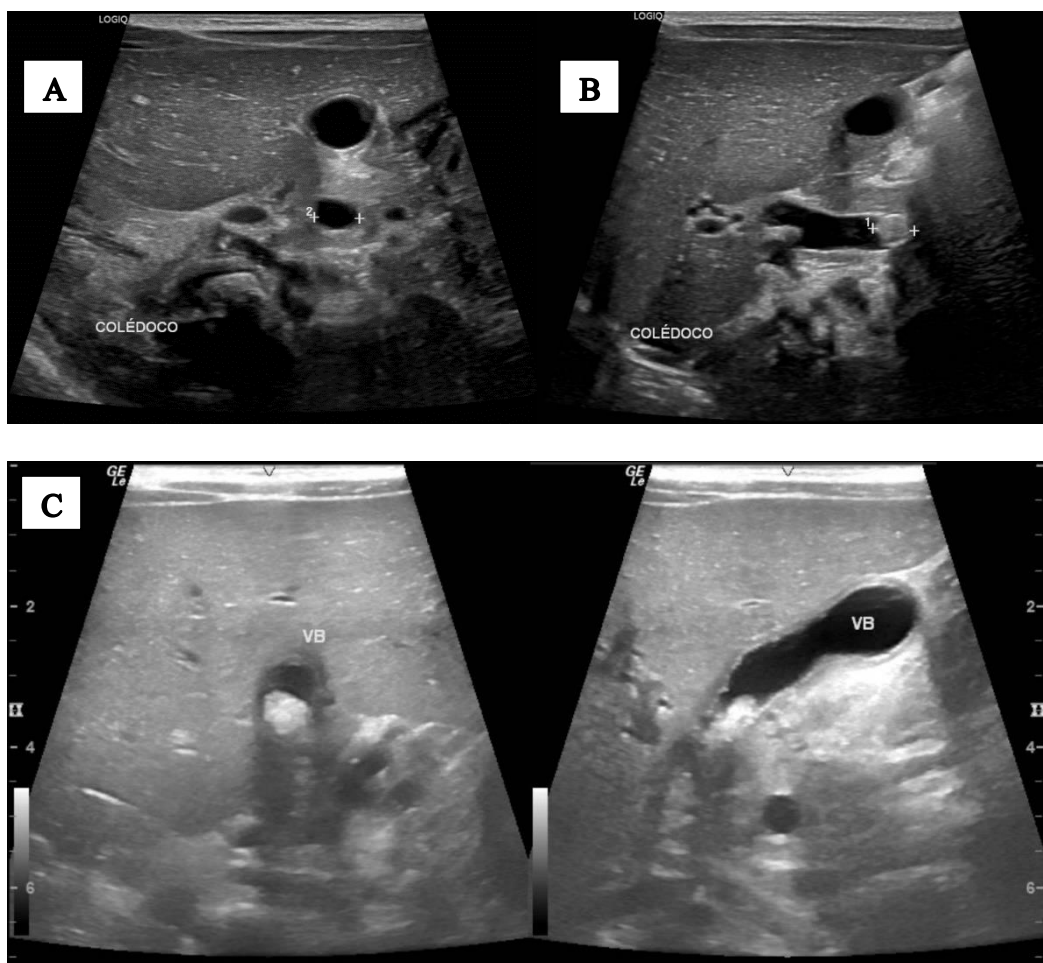


Figura 1 – **A:** US evidenciando hepatocolédoco dilatado medindo 0,8 cm; **B:** hepatocolédoco contendo cálculo de 0,7 cm impactado na papila; **C:** vesícula biliar com paredes discretamente espessadas contendo lama e cálculos móveis em seu interior

Paciente manteve-se clinicamente estável e sem sinais de infecção, com bilirrubina em queda e em uso de Ursacol.

Pela falta de disponibilidade de CPRE devido à idade do paciente, após discussão clínica multidisciplinar, optou-se por drenagem percutânea das vias biliares e colangioplastia, realizados pela equipe de radiologia intervencionista no Instituto Nacional do Câncer (INCA) em 04/07/2023, sob sedação com anestesia local. Colangiografia demonstrou cálculo em colédoco distal, sendo realizada papilotomia com balão e expulsão do cálculo para duodeno, além de drenagem biliar externa (figura 2).

Em 7 dias foi submetido à nova colangiografia percutânea, a qual evidenciou ausência de dilatação das vias biliares e ausência de cálculo, sendo retirado dreno, com embolização

do trajeto com gelfoam (figura 3).

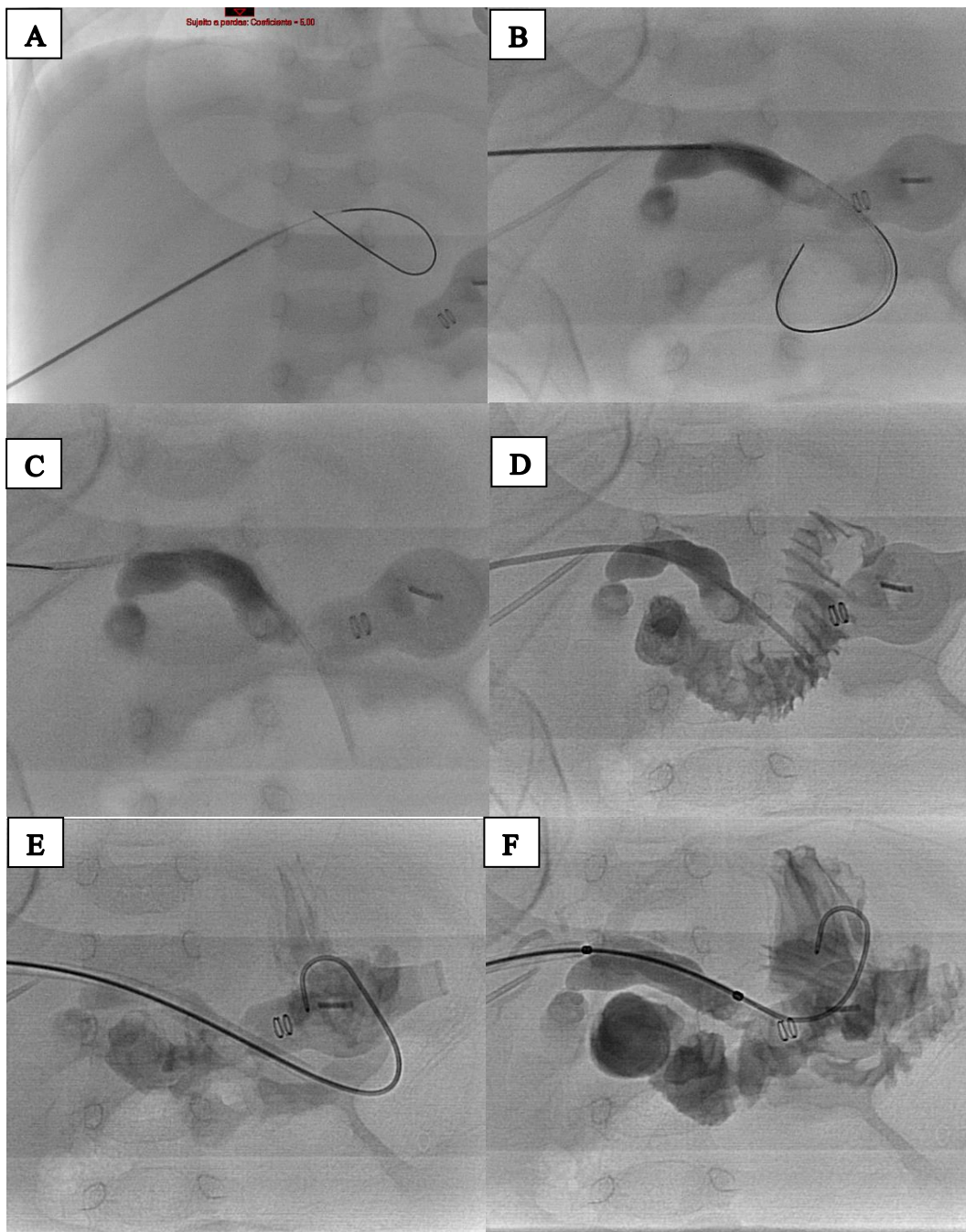


Figura 2 – **A:** Punção guiada por USG da via biliar direita com kit de micropunção; **B:** Colangiografia através de injeção de contraste iodado demonstra via biliar comunicante, com cálculo em colédoco distal (seta) - > falha de enchimento "cupiliforme"; **C-D:** Após passagem da bainha introdutora, é retirado o fio-guia e realizada injeção de contraste em maior volume para melhor estudo da via biliar; **E:** Através da bainha introdutora, é realizada passagem de fio-guia teflonado, mais rígido; **F:** Através do fio-guia teflonado, é realizada passagem do balão 4 x 40 mm para papilotomia

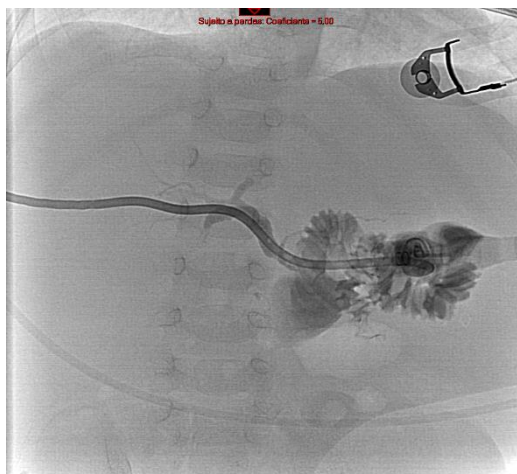

Figura 3 – Colangiografia percutânea 7 dias após procedimento inicial

Posteriormente, 10 dias após o primeiro procedimento, o paciente foi submetido à colecistectomia videolaparoscópica (figura 4), de difícil execução pela grande quantidade de aderências entre fígado, vesícula biliar e alças intestinais. A vesícula biliar apresentava paredes espessadas, grande quantidade de aderências entre vesícula biliar e vias biliares, não sendo possível inicialmente individualizar ducto cístico do colédoco. Ao final da dissecação foi possível identificar estruturas sob visão crítica, sendo cauterizada artéria cística e realizada ligadura do cístico com prolene 3-0. Foi identificado pequeno orifício em colédoco compatível com local de entrada de dreno prévio. Optou-se por não realizar rafia devido ao tamanho e por não haver extravasamento de bile ao final do procedimento.

Paciente permaneceu internado até dia 18/07/23, mantendo boas condições clínicas, quando recebeu alta hospitalar. Na tabela 2 há evolução laboratorial desde a internação até 3 meses após os procedimentos.

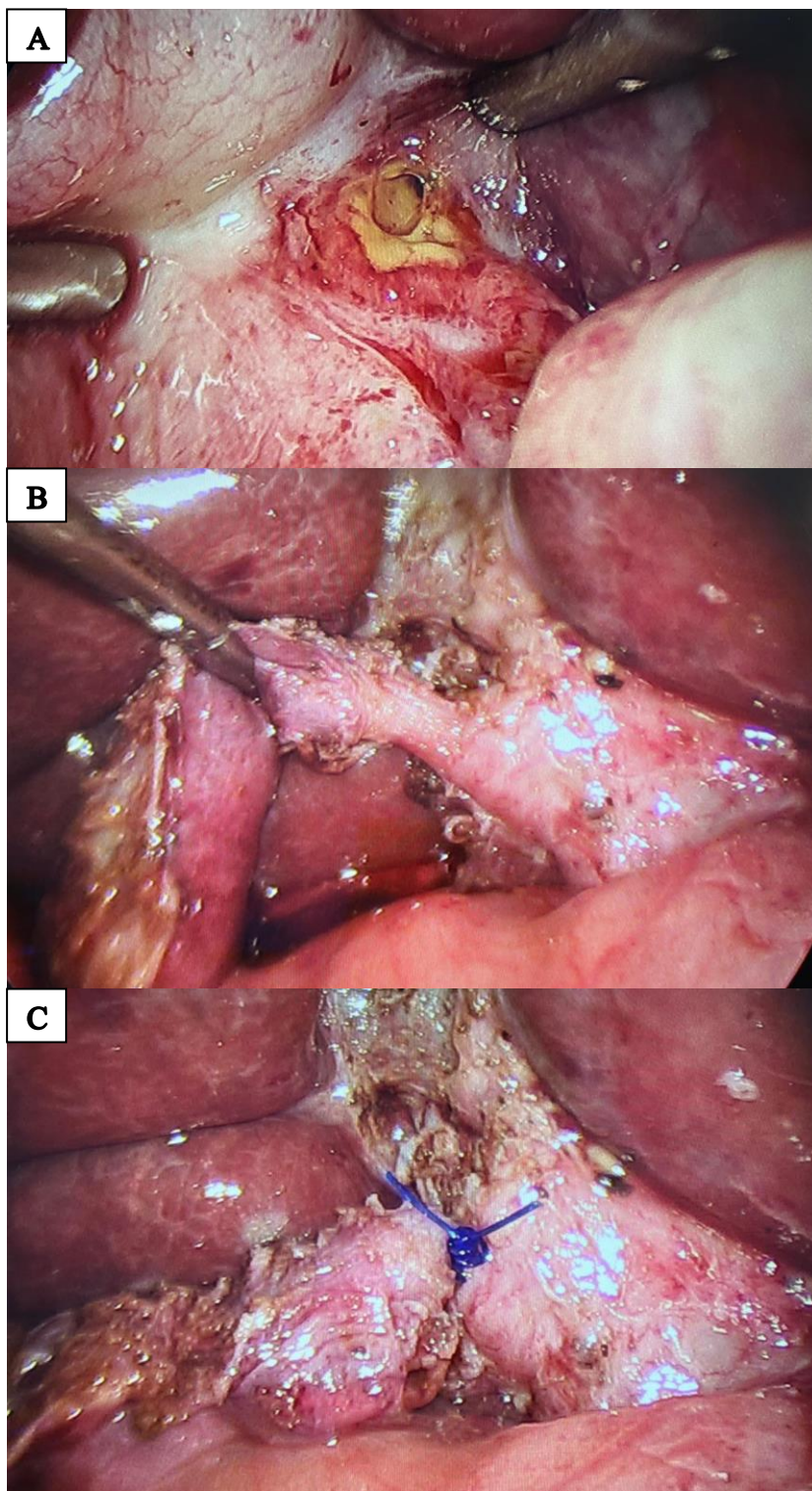


Figura 4 – A: Durante videolaparoscopia, foi identificado orifício em colédoco (entrada de dreno prévio); **B:** Visualizado ducto cístico; **C:** Ligadura de ducto cístico.

LAB/DATA	BT	BD	TGO	TGP	FA	GGT
23/06/23	6,9	4,2	312	327	2134	3590
25/06/23	4,9	3,2	258	302	2032	3891
27/06/23	5,3	3,2	362	410	1609	3936
02/07/23	3,9	2,5	302	377	1211	3454
04/07/23	3,1	2,2	394	466	956	3111
12/07/23	1,28	0,86	45	55	471	682
15/08/23	0,22	0,13	58	52	375	120
30/10/23	0,14	0,06	305	277	368	126

Tabela 2 – Demonstração de evolução laboratorial desde a internação até 3 meses após os procedimentos.

DISCUSSÃO

A colelitíase na população pediátrica tem sido tipicamente considerada uma doença rara associada principalmente a doenças hemolíticas, prematuridade e nutrição parenteral prolongada. Contudo, nos últimos 20 anos, foi relatado um aumento significativo na prevalência de colelitíase não-hemolítica, de 1,9 para 4%, destacando-se a obesidade como uma das principais causas⁵.

Uma das principais complicações da colelitíase é a coledocolitíase, patologia de manejo pouco estudado na pediatria, principalmente em lactentes, por ser uma rara causa de colestase nesta população⁶. Em neonatos a frequência é estimada em muito menos de 1 em 5.000 em um estudo de Yu et al⁷. No entanto, a coledocolitíase deve ser considerada no diagnóstico diferencial de icterícia pediátrica. Estudos recentes demonstram que até 30% das crianças com colelitíase apresentam alguma forma de obstrução do ducto biliar, evoluindo com icterícia, pancreatite ou de forma assintomática, apresentando-se com dilatação do ducto biliar em exames de imagem².

O manejo da coledocolitíase pediátrica evoluiu, mas há dados limitados na aplicação de

diretrizes estabelecidas para adultos na população pediátrica¹. Isso se deve principalmente às diferenças nos valores laboratoriais normais e no tamanho do ducto biliar entre pacientes pediátricos e adultos, dificultando a seleção adequada de pacientes para o tratamento da coledocolitíase em crianças². Em um estudo foram realizadas 1016 ultrassonografias em pacientes pediátricos para definição de tamanho normal do ducto cístico de acordo com a idade, sendo estimados os seguintes valores: em prematuros, 0.7 (0.3–1.7) mm; 0 a 2 meses, 1.0 (0.4–2.3) mm; 3 a 11 meses, 1.2 (0.5–2.9) mm; 1 a 4 anos, 1.4 (0.6–3.3) mm; 5 a 12 anos, 1.9 (0.8–4.3) mm; 13 a 17 anos, 2.3 (1.0–5.2) mm⁸. Diretrizes anteriores para adultos propuseram múltiplos fatores clínicos de risco para a avaliação de coledocolitíase (por exemplo, presença de cálculo em exames de imagem e marcadores séricos de obstrução biliar, além do calibre do ducto cístico), o que pode permitir a estratificação dos pacientes com maior probabilidade de se beneficiarem da CPRE¹. No entanto, ainda não há diretriz ou escore específicos para o manejo em crianças.

A coledocolitíase na população pediátrica historicamente tem sido manejada cirurgicamente através de colecistectomia videolaparoscópica e colangiografia intra-operatória com ou sem exploração de vias biliares (abordagem em tempo único)⁹. Com o aumento da disponibilidade da endoscopia intervencionista para a população pediátrica, abordagens endoscópicas têm sido consideradas⁹, sendo frequentemente realizado o manejo em 2 tempos nesta população, com a colecistectomia videolaparoscópica associada à CPRE pré ou pós-operatória¹⁰.

A colangiopancreatografia retrógrada endoscópica (CPRE) é o método de escolha para avaliação e tratamento de doenças pancreatobiliares, como pancreatite aguda e crônica, cistos de colédoco e obstrução biliar devido a estenoses e cálculos. No entanto, a CPRE pode não estar disponível ou falhar devido a limitações em crianças, como a idade e tamanho do paciente, além de dificuldades anatômicas³. Como alternativas à CPRE, há

opções igualmente seguras e eficazes para a população pediátrica, como a abordagem percutânea transhepática guiada por colangiografia ou a realização de exploração de vias biliares durante a colecistectomia videolaparoscópica. A última opção oferece tratamento definitivo para a coledocolitíase durante um único ato anestésico¹⁰, porém é uma cirurgia de maior porte que os demais procedimentos. Já a abordagem percutânea transhepática é um procedimento de menor porte, realizado sob anestesia local e sedação, igualmente resolutivo na desobstrução do colédoco.

Em crianças, as complicações dos procedimentos biliares transhepáticos percutâneos são infecção e sangramento devido ao trauma local, podendo evoluir com colangite e hemobilia, além de perfuração, mau posicionamento do cateter ou bloqueio do cateter⁴.

O tratamento clínico com ácido ursodesoxicólico é recomendado em neonatos com coledocolitíase se estiverem assintomáticos ou com sintomas leves⁶. É importante ressaltar que a coledocolitíase se resolve espontaneamente em até 35-60% dos casos observados em neonatos e lactentes⁷.

A diretriz da American Society for Gastrointestinal Endoscopy (ASGE) de 2010 definiu alto risco alto ou risco muito forte de coledocolitíase como um nível de bilirrubina total maior que 4 mg/dL ou cálculo no colédoco visto em exames de imagem, e risco moderado ou risco forte como um nível de bilirrubina total de 1,8 a 4 mg/dL e um diâmetro do ducto biliar comum maior que 6 mm na imagem. Pacientes de alto e moderado risco têm indicação de serem submetidos à CPRE antes da colecistectomia¹¹. Um estudo retrospectivo unicêntrico em pacientes pediátricos aplicou as diretrizes da American Society for Gastrointestinal Endoscopy (ASGE) de 2010 e identificou a bilirrubina conjugada como um indicador importante. A metodologia Baylor “pediátrica modificada” de 2016 identificou bilirrubina conjugada 0,5 mg/dL como o principal determinante para coledocolitíase pediátrica na CPRE¹². A diretriz da ASGE de 2019 reforça a necessidade

de estudos adicionais em pacientes pediátricos¹.

Em um estudo realizado aplicando as diretrizes da ASGE em uma série de pacientes pediátricos com suspeita de coledocolitíase submetidos à CPRE mostrou uma sensibilidade de 59,5% e 48,6% para critérios muito fortes e fortes, respectivamente, e comentou que é necessário um sistema de pontuação pediátrico específico para melhorar a previsibilidade.¹² Critérios modificados usando bilirrubina conjugada de 0,5 mg/dL em vez de bilirrubina total tiveram melhor desempenho na identificação dos cálculos. Concluiu-se também que a dosagem de bilirrubina conjugada, GGT, ALT e AST podem melhorar a especificidade na identificação da coledocolitíase².

CONCLUSÃO

A remoção de cálculos do ducto biliar pode ser uma tarefa desafiadora em crianças e é baseada na disponibilidade de cada técnica. No entanto, há escassez de estudos sobre algoritmos ou escores de risco para o manejo da doença, além de limitações na aplicabilidade das diretrizes estabelecidas para adultos na população pediátrica.

Com o aumento de casos de colelitíase entre crianças nos últimos anos e, conseqüentemente, de coledocolitíase, estudos são necessários para avaliar critérios específicos em crianças, incluindo exames de imagem e laboratoriais. Devem ser desenvolvidas diretrizes específicas para esta população, possibilitando a identificação de pacientes com maior risco de evoluírem com impactação de cálculo no colédoco e o melhor manejo destes.

Em relação ao manejo, o tratamento percutâneo transhepático é um método seguro e eficaz para pacientes pediátricos, sendo uma alternativa viável quando o procedimento endoscópico não está disponível ou falhou, principalmente em pacientes com comorbidades e maior risco para procedimentos de grande porte como a exploração de vias biliares cirúrgica.

JUSTIFICATIVA

Com o aumento na prevalência de colelitíase e, conseqüentemente, de suas complicações como a coledocolitíase na população pediátrica, torna-se necessário estudo direcionado para o manejo destas patologias em crianças. Estudos estes que ainda são escassos e controversos, principalmente em lactentes, quando comparados aos estudos existentes direcionados para a população adulta.

OBJETIVO GERAL

Revisar manejo de coledocolitíase na população pediátrica.

OBJETIVO ESPECÍFICO

Revisar manejo de coledocolitíase e aplicabilidade de escores de risco já existentes em adultos para a população pediátrica, principalmente em lactentes.

META

Desenvolvimento de estudo que pode ser utilizado posteriormente para criação de escores de risco para coledocolitíase e seu manejo na população pediátrica.

METODOLOGIA

Realizou-se, entre agosto de 2023 e janeiro de 2024, revisão de literatura nas bases de dados PubMed (motor de busca medical National Library of Medicine), Embase (Excerpta Medica DataBASE) e BVS Regional Portal Regional da Biblioteca Virtual em Saúde) correlacionando os descritores “Coledocolitíase”; “Colelitíase”; “Colangiopancreatografia retrógrada endoscópica”; “Lactentes” e termos alternativos, após revisão de prontuário do caso relatado em julho de 2023. Para identificação dos termos de busca foram consultados os vocabulários controlados da área da saúde DeCs (Descritores em Ciências da Saúde); MeSH (Medical Subject Headings) e Emtree (Elsevier Life Sciences Vocabulary).

Aplicados os critérios de elegibilidade, com enfoque cirúrgico, a partir do Resumo/Abstract, dois revisores selecionaram 17 estudos para leitura na íntegra, sendo eleitos artigos que confirmaram o enfoque cirúrgico, 12 estudos foram incluídos nesta revisão.

CRONOGRAMA DE ATIVIDADES

Julho/2023: iniciada revisão de prontuário;

Agosto/2023: selecionados artigos para leitura na íntegra;

Setembro/2023: selecionados artigos com enfoque cirúrgico a serem utilizados no trabalho;

Novembro/2023: iniciada dissertação;

Janeiro/2024: finalizado trabalho de conclusão de curso.

QUESTÕES ÉTICAS

Sem conflito de interesses.

RESULTADOS ESPERADOS

Aprimoramento de manejo multidisciplinar da coledocolitíase na população pediátrica.

PRODUTOS ESPERADOS

Publicação em revista indexada.

REFERÊNCIAS BIBLIOGRÁFICAS

1. Fishman et al. A prospective multicenter analysis from the Pediatric ERCP Database Initiative: predictors of choledocholithiasis at ERCP in pediatric patients. *Gastrointestinal Endoscopy* 2021; 94(2): 311-317.
2. Asenov Y, Akın M, Cantez S, Gün Soysal F, Tekant Y. Endoscopic retrograde cholangiopancreatography in children: Retrospective series with a long-term follow-up and literature review. *Turk J Gastroenterol* 2019; 30(2): 192-197.
3. G. Kahriman et al. Percutaneous management of benign biliary disorders in children. *Diagnostic and Interventional Imaging* 2018; 99: 37-42.
4. Özcan et al. Percutaneous management of bile duct stones in children: results of 12 cases. *Diagn Interv Radiol* 2017; 23: 133-136.
5. C.C. Cabrera Chamorro et al. Cholelithiasis and associated complications in pediatric patients. *Cir Pediatr.* 2020; 33: 172-176.
6. Killelea et al. Rolling stones: an instructive case of neonatal cholestasis. *BMC Pediatrics* 2022; 22: 526.
7. Yu PT, et al. Management of Choledocholithiasis in an infant. *J Pediatr Surg Case Rep.* 2018; 29: 52–8.
8. Feng A, O’Hara SM, Gupta R, et al. Normograms for the extrahepatic bile duct diameter in children. *J Pediatr Gastroenterol Nutr* 2017; 64: 61-4.
9. Cohen et al. Creation of a Pediatric Choledocholithiasis predict model. *JPGN* 2021; 73: 636–641.
10. M.E. Bosley, M.W. G. Gaffley, K.A. Zeller et al. Balloon sphincteroplasty in pediatric laparoscopic common bile duct exploration. *Journal of Pediatric Surgery* 2021; 56: 825–828.
11. Maple JT, Ben-Menachem T, Anderson MA, et al. The role of endoscopy in the evaluation of suspected choledocholithiasis. *Gastrointest Endosc* 2010; 71: 1-9.
12. Fishman DS, Chumpitazi BP, Rajman I, et al. Endoscopic retrograde cholangiography for pediatric choledocholithiasis: Assessing the need for endoscopic intervention. *World J Gastrointest Endosc* 2016; 8 :425-32.