

Portal de Boas Práticas em
Saúde da Mulher, da Criança
e do Adolescente

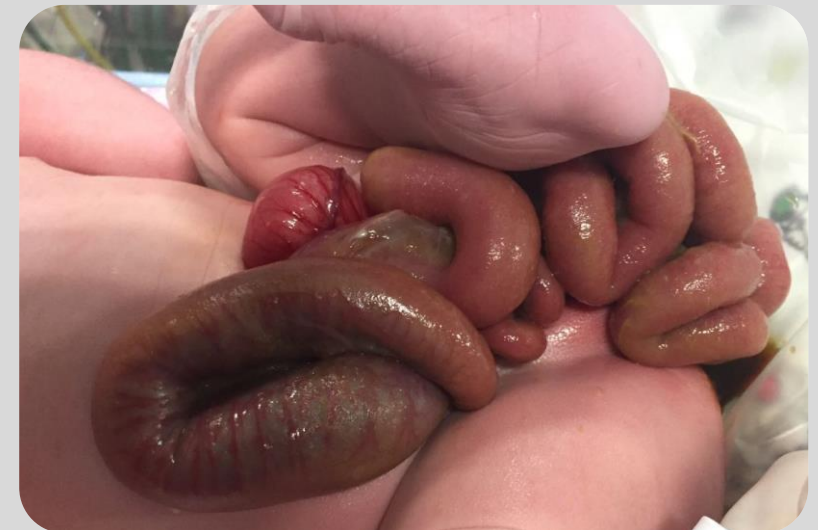

ATENÇÃO AO
RECÉM-NASCIDO

MANEJO CLÍNICO DA GASTROSQUISE



O manejo clínico adequado do paciente com gastrosquise impacta na morbimortalidade e no prognóstico.





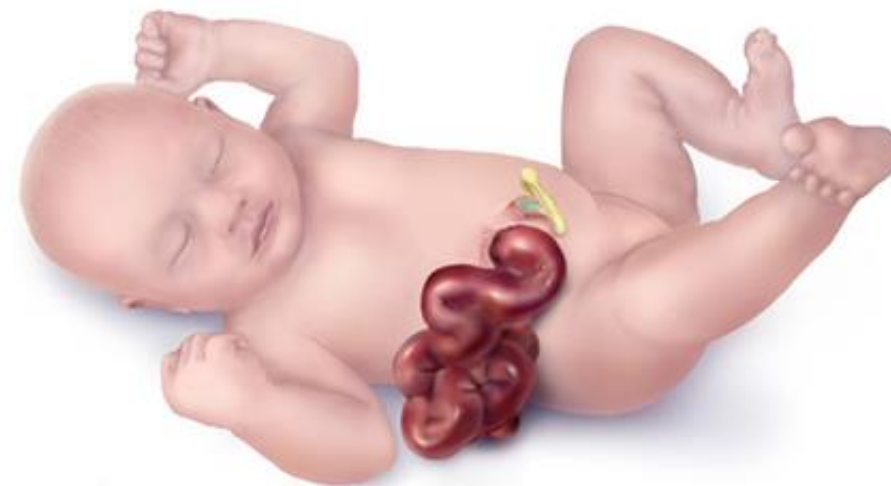Objetivos dessa apresentação:

- Apresentar um referencial teórico sobre a gastrosquise
- Apresentar o manejo clínico adequado da gastrosquise



Definição de Gastrosquise

- Defeito da parede abdominal anterior do feto, que resulta na saída das vísceras abdominais (geralmente intestinos) para a cavidade amniótica, sem a cobertura de uma membrana amniótica.
- O defeito acontece na região paraumbilical, tipicamente à direita do cordão umbilical.





Definição de Gastrosquise

- Pode ser classificada em simples (83% dos casos) ou complexa (17%), dependendo da presença de alterações intestinais associadas ao nascimento (atresia, necrose ou perfuração).
- As gastrosquises complexas tem pior prognóstico, especialmente as que evoluem com intestino curto.



Etiologia

- O defeito da parede abdominal acontece entre a 4ª e a 10ª semana de gestação e sua causa é desconhecida, apesar de existirem diversas teorias.
- As alças intestinais expostas ao líquido amniótico e a isquemia das mesmas à nível do defeito da parede abdominal levam à lesão intestinal com diversos graus de comprometimento.



Epidemiologia

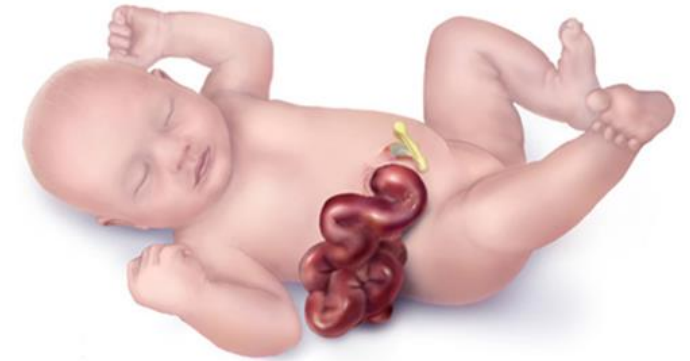- Incidência variável, entre 4 a 5 para 10.000 nascidos vivos
- Tem se observado um aumento de sua frequência em todo o mundo, sendo mais incidente em mulheres jovens, principalmente adolescentes
- Parece haver maior risco de ocorrência associada ao uso de tabaco, maconha e cocaína na gestação
- Somente 1 a 2 % dos pacientes tem anomalias cromossômicas associadas e por isso, geralmente não há indicação de se realizar cariótipo fetal
- Existe maior risco de parto prematuro



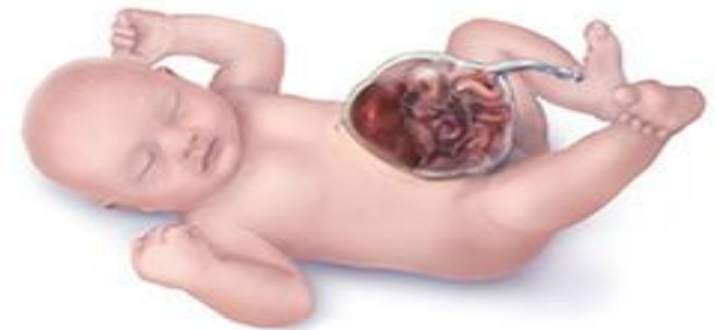Manejo Pré-natal

- A ultrassonografia obstétrica a partir do 2º trimestre de gestação detecta mais de 90% dos casos nos países desenvolvidos
- É importante a diferenciação entre gastrosquise e onfalocele. Esta possui uma membrana amniótica cobrindo as vísceras expostas e geralmente está associada a outras malformações. A onfalocele, ao contrário da gastrosquise, não necessita de correção cirúrgica imediata após o nascimento

Gastrosquise



Onfalocele

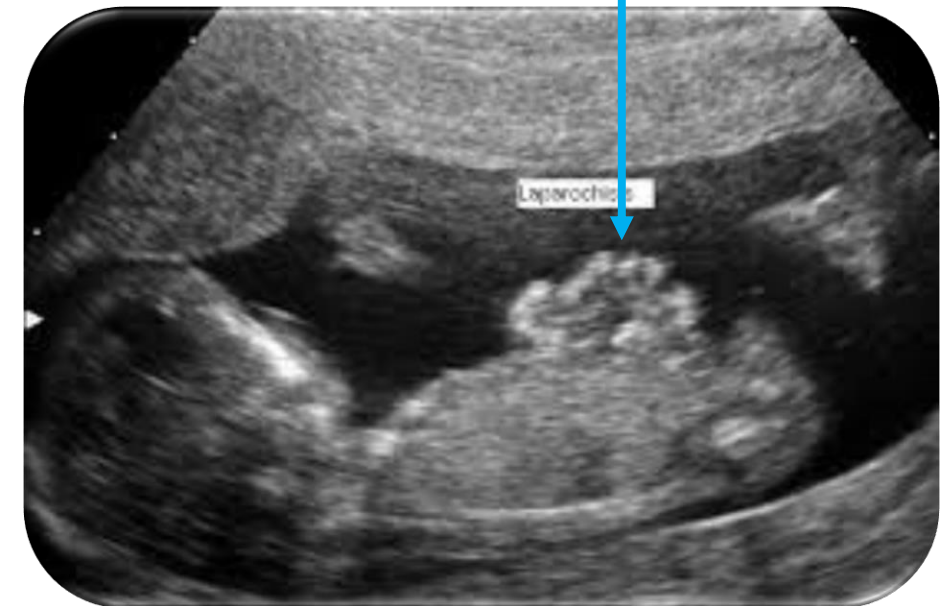




Manejo Pré-natal

- Ultrassonografia semanal, a partir de 34 semanas: avaliar crescimento e vitalidade fetal (maior risco de crescimento intrauterino restrito – CIUR) e avaliar a presença de dilatação das alças intestinais intra-abdominais, um sinal indireto de atresia intestinal associada
- **É fundamental planejar o nascimento desse paciente em uma maternidade com UTI Neonatal e com cirurgião pediátrico disponível**

Gastrosquise





Manejo Perinatal

- Apesar dos diversos estudos realizados, a via e o momento do parto continuam incertos. A maioria dos serviços recomenda o parto por via vaginal, se não houver complicação materna ou fetal que indiquem a interrupção da gestação
- Se não houver equipe cirúrgica e anestésica disponível 24 horas por dia, 7 dias na semana, é preferível a realização da cesariana eletiva a partir de 39 semanas, exceto se complicações maternas ou fetais indicarem a interrupção antes desta idade gestacional
- No caso de parto cesariana, a incisão da aponeurose deve ser ampla, para permitir a extração do RN com menor risco de trauma para as vísceras abdominais



Manejo Pós-natal

Os objetivos da terapêutica inicial, logo após o nascimento são:

Proteção das alças intestinais

Descompressão do estômago e das alças intestinais

Manutenção da temperatura corporal

Manutenção da hidratação

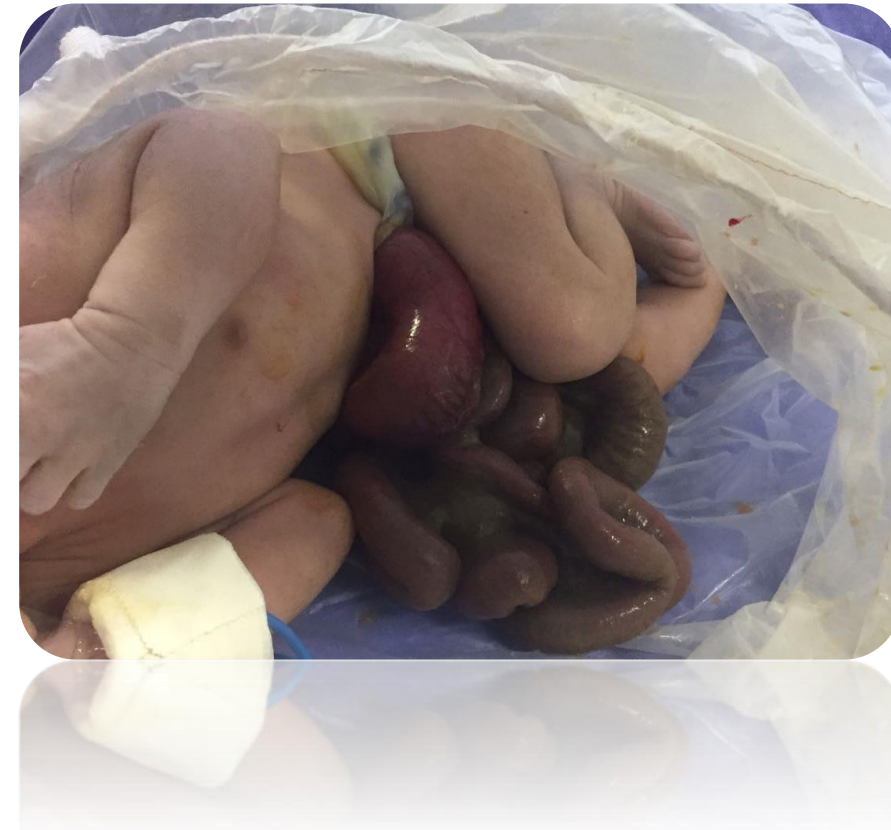Oferecer suporte respiratório, se necessário, mas evitando o uso de CPAP nasal



Manejo Pós-natal na Sala de Parto

Proteção das alças intestinais

- Utilizar saco plástico estéril cobrindo membros inferiores até a altura das clavículas.
- Se não houver saco estéril disponível, secar o recém-nascido e envolvê-lo com campo cirúrgico estéril, aquecido e seco.
- Manter o bebe em decúbito lateral direito até a correção cirúrgica para diminuir o risco de lesão vascular

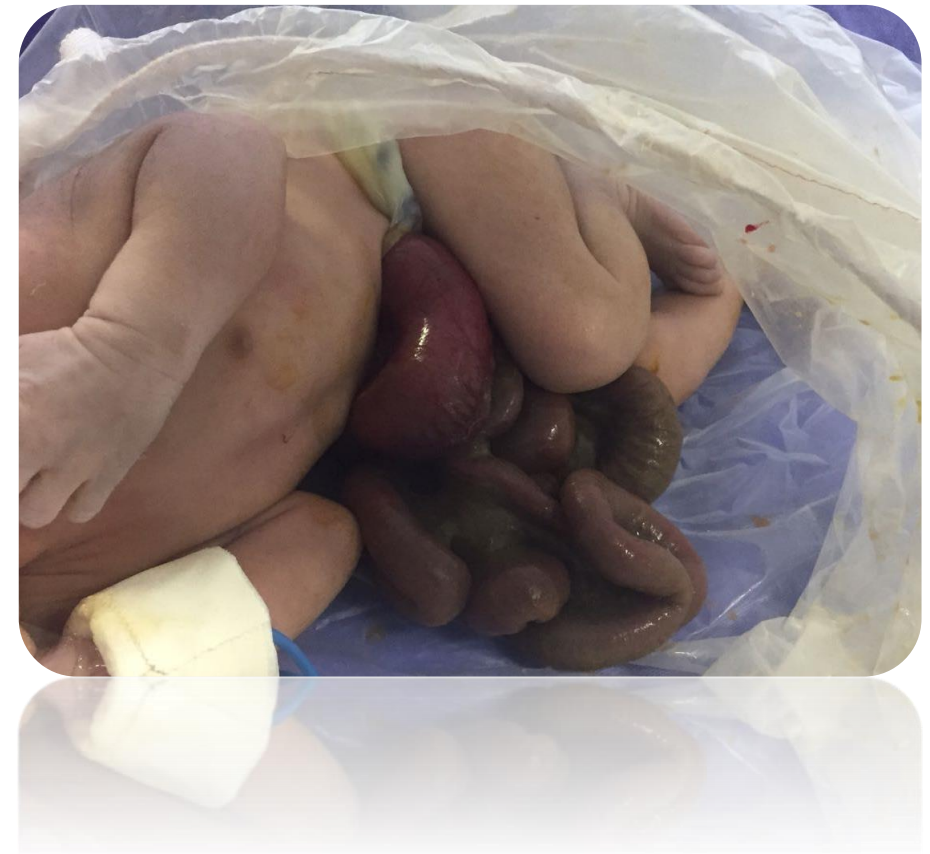



Manejo Pós-natal na Sala de Parto

Descompressão do estômago e das alças intestinais

- Inserir sonda gástrica calibrosa número 10 para pacientes a termo e número 8 para prematuros
- Monitorar com rigor a quantidade de resíduo gástrico drenado e a necessidade de reposição volumétrica





Manejo Pós-natal na UTI Neonatal

Manutenção da temperatura corporal

- Evitar hipotermia. Manter a sala de cirurgia na temperatura adequada, reanimar o bebê em berço de calor aquecido e transportar imediatamente para UTI neonatal em incubadora aquecida

Manutenção da hidratação

- Iniciar hidratação venosa o mais rápido possível, pelo maior risco de desidratação desses pacientes, com taxa hídrica total 50% maior do que o habitual para a idade gestacional e contendo sódio no 1º dia de vida



Manejo Pós-natal na UTI Neonatal

- Iniciar nutrição parenteral total (NPT), se possível, no 1º dia de vida
- O início precoce de nutrição enteral e a prevenção de sepse são práticas que apresentam as melhores evidências para proteção hepática
- Manter o bebê sob cuidados adequados, incluindo precaução de barreira máxima no manuseio e na troca de curativos. Tratam-se de crianças graves e que poderão ser submetidas a inúmeros procedimentos invasivos e, assim, o uso de antibiótico deve ser rigoroso para evitar colonização microbiana inadequada e indução de resistência



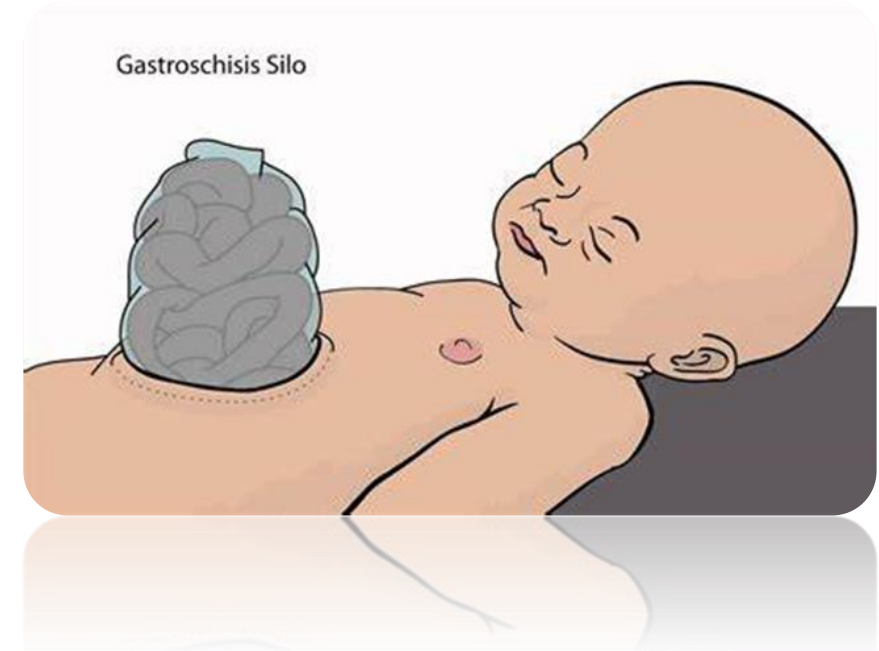
Manejo Pós-natal na UTI Neonatal

- Iniciar antibioticoterapia somente quando houver risco perinatal, reavaliando em 48h, ou quando houver evidências clínicas de infecção
- Administrar antibiótico profilático (cefazolina) até 60 minutos antes da cirurgia em todos os pacientes



Manejo Pós-natal no Centro Cirúrgico

- A cirurgia é mandatória, idealmente realizada nas primeiras 6h de vida
- A correção do defeito pode ser:
 - Primária, com a colocação de todo o conteúdo eviscerado para dentro do abdome ou
 - Estagiada, com a colocação/confecção de um silo de silicone e redução do conteúdo eviscerado a cada 48h até a sua retirada





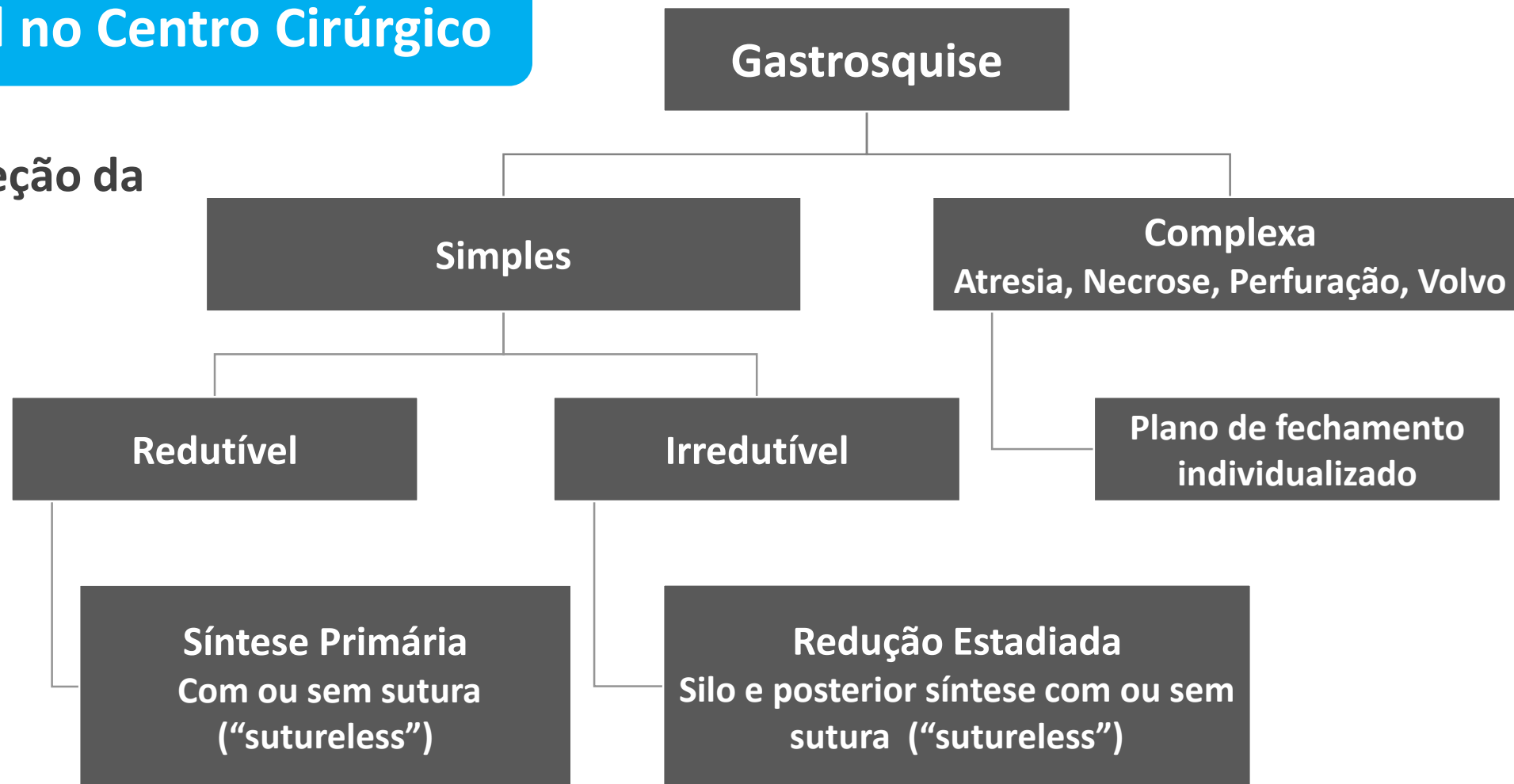
Manejo Pós-natal no Centro Cirúrgico

- A síntese da parede abdominal pode ser feita com ou sem sutura (“sutureless”/ fechamento por segunda intenção)
- A cirurgia geralmente é realizada no centro cirúrgico, mas em alguns locais, é feita na beira do leito, na UTI Neonatal
- A anestesia usualmente é geral, com associação de bloqueio do neuroeixo (peridural sacral)



Manejo Pós-natal no Centro Cirúrgico

Algoritmo para correção da Gastrosquise





Manejo Pós-natal na UTI Neonatal

Após a correção cirúrgica

- Iniciar analgesia com opioide e manter até a ausência de dor. Utilizar escala de dor para essa avaliação
- Se estiver em ventilação mecânica, extubar o mais rápido possível, evitando o uso de CPAP nasal
- Inserção de cateter venoso central epicutâneo para oferta de Nutrição Parenteral Total (NPT)



Manejo Pós-natal na UTI Neonatal

Após a correção cirúrgica

- É comum um período de íleo adinâmico após a correção cirúrgica e é importante estar atento à quantidade de resíduo gástrico drenado *versus* risco de desidratação *versus* necessidade de reposição hídrica
- Retirar sonda gástrica quando resíduo gástrico for <20 ml/Kg/dia e de aspecto salivar por mais de 24 horas
- Iniciar dieta com leite materno ou humano de banco
- Estimular o aleitamento materno, com o objetivo de dar alta para o paciente em seio materno exclusivo



Complicações na UTI Neonatal

Após a correção cirúrgica

Síndrome compartimental abdominal, por aumento da pressão intra-abdominal, a ponto de prejudicar a perfusão dos órgãos e causar disfunção ou falência dos mesmos

Infecção relacionada ao cateter venoso central

Colestase associada à Nutrição Parenteral Total (NPT) prolongada

Dismotilidade Intestinal

Enterocolite Necrosante (NEC)

Síndrome do Intestino Curto



Manejo Pós-natal

Após a alta hospitalar

- Acompanhamento com pediatra e cirurgião pediátrico
- A complicação mais comum no 1º ano de vida é a obstrução intestinal por brida
- Hérnia incisional é frequente entre os pacientes, especialmente naqueles em que foi feita a síntese da parede abdominal sem sutura
- Criptorquidia associada é comum nos meninos, mas pode haver correção espontânea



- **A gastrosquise** é uma malformação da parede abdominal anterior, de causa ainda desconhecida, que **apresentou aumento da incidência no mundo todo nos últimos anos**
- **O ultrassom obstétrico detecta facilmente o defeito** e também deve ser utilizado para avaliação da vitalidade fetal e tamanho das alças intestinais



- **A proteção das alças intestinais com saco plástico estéril logo após o nascimento e a manutenção do paciente hidratado**, oferecendo taxa hídrica maior do que o habitual, são primordiais no manejo inicial dos pacientes
- **O leite materno é essencial** para a alimentação dos pacientes com gastrosquise, diminuindo o risco de enterocolite necrosante
- **A mortalidade na gastrosquise é baixa quando bem assistida** mas a morbidade é alta, especialmente nos casos complexos e que evoluem para intestino curto



Referências

- Holland AJ, Walker K, Badawi N. Gastroschisis: an update. *Pediatr Surg Int.* 2010 Sep;26(9):871-8. doi: 10.1007/s00383-010-2679-1. Epub 2010 Aug 5. Review. PubMed PMID: 20686898.
- Gamba P, Midrio P. Abdominal wall defects: prenatal diagnosis, newborn management, and long-term outcomes. *Semin Pediatr Surg.* 2014 Oct;23(5):283-90. doi: 10.1053/j.sempedsurg.2014.09.009. Epub 2014 Sep 4. Review. PubMed PMID: 25459013.
- Stanger J, Mohajerani N, Skarsgard ED; Canadian Pediatric Surgery Network (CAPSNet). Practice variation in gastroschisis: factors influencing closure technique. *J Pediatr Surg.* 2014 May;49(5):720-3. doi: 10.1016/j.jpedsurg.2014.02.066. Epub 2014 Feb 22. PubMed PMID: 24851755.
- Bergholz R, Boettcher M, Reinshagen K, Wenke K. Complex gastroschisis is a different entity to simple gastroschisis affecting morbidity and mortality- a systematic review and meta-analysis. *J Pediatr Surg.* 2014 Oct;49(10):1527-32. doi: 10.1016/j.jpedsurg.2014.08.001. Epub 2014 Sep 4. Review. PubMed PMID: 25280661.
- Skarsgard ED. Management of gastroschisis. *Curr Opin Pediatr.* 2016 Jun;28(3):363-9. doi: 10.1097/MOP.0000000000000336. Review. PubMed PMID: 26974976.
- Petrosyan M, Sandler AD. Closure methods in gastroschisis. *Semin Pediatr Surg.* 2018 Oct;27(5):304-308. doi: 10.1053/j.sempedsurg.2018.08.009. Epub 2018 Aug 28. Review. PubMed PMID: 30413261.
- Miyake H, Seo S, O'Connell JS, Janssen Lok M, Pierro A. Safety and usefulness of plastic closure in infants with gastroschisis: a systematic review and meta-analysis. *Pediatr Surg Int.* 2019 Jan;35(1):107-116. doi: 10.1007/s00383-018-4381-7. Epub 2018 Nov 3. PubMed PMID: 30392129.

Portal de Boas Práticas em
Saúde da Mulher, da Criança
e do Adolescente



ATENÇÃO AO
RECÉM-NASCIDO

MANEJO CLÍNICO DA GASTROQUISE

Material de 23 de setembro de 2019

Disponível em: portaldeboaspraticas.iff.fiocruz.br

Eixo: Atenção ao Recém-nascido

Aprofunde seus conhecimentos acessando artigos disponíveis na biblioteca do Portal.