

Parasitismo da celula muscular lisa pela «Leishmania braziliensis»

pelo

Dr. GASPAR VIANNA.

(Assistente).

(Com 1 figura no texto).

Leishmania brasiliensis als Parasit glatter Muskelfasern

von

Dr. GASPAR VIANNA.

Assistenten am Institute.

(Mit 1 Textfigur.)

Dr. ALEX. PEDROSO, que de ha muito se occupa com o estudo da leishmaniose tegumentar que entre nós grassa, encontrou cães portadores desta entidade morbida.

Nos "Annaes Paulistas de Medicina e Cirurgia", descrevendo as lesões do primeiro animal observado, refere-se a algumas localizadas no focinho, abrangendo parte do labio superior, narinas, fossas nazais, havendo já destruição parcial do septo.

Este animal encontrado em Itapura Velha (E. de São Paulo), local onde anos antes muito alto foi o indice epidemico desta molestia, contraiu-a diretamente de seu dono, portador duma ulcera.

As lesões descritas muito lembram as de igual natureza vistas no homem. Isto o refe-

Dr. ALEXANDER PEDROSO, der sich seit laengerer Zeit mit dem Studium der hiesigen Leishmaniose befasst, fand von derselben befallene Hunde. In den «Annaes Paulistas de Medicina e Cirurgia» beschrieb er die Laesionen des zuerst beobachteten Tieres, welche ausser einem Teile der Oberlippe, die Nasenloecher und-hoehlen befallen hatten, so dass das Septum bereits teilweise zerstört war.

Dieses Tier, welches in Itapura Velha; im Staate São Paulo, beobachtet wurde, wo vor einigen Jahren die Affektion sehr haeufig war, hatte sein Leiden direkt von seinem Herrn acquiriert, welcher selbst ein Ulcus hatte. Die beschriebenen Veraenderungen erinnern sehr an solche, welche beim Menschen auftreten und wurden, wie auch der

rido pesquisador faz sentir, e, certamente, o parasito causador de ambas é o mesmo.

Outro cão com lesões similares, vindo da mesma localidade, foi objeto de estudos mais minuciosos e o autor pode fazer pesquisas parasitologicas e histopatologicas, precisando pela verificação do parasito o acerto do diagnostico clinico.

No trabalho citado, dum modo sucinto descreve as lesões observadas nos córtes e estuda a distribuição dos parasitos nos tecidos lesados.

Em recente estadio em S. Paulo, graças á nimia gentileza do Dr. ALEX. PEDROSO, tive oportunidade de ver animais infetados espontaneamente por *Leishmania brasiliensis*, em estudo em seu laboratorio e receber um corte da lesão nasal do animal, em que primeiro verificou o parasito.

O estudo deste cóрте nos mostrou como fatos principais os descritos e proporcionou a verificação duma localização ainda não vista do parasito, que julgamos de algum valor na evolução da molestia e biologia do parasito, aproximando-o mais do genero *Trypanosoma*.

Em uma pequena arteria (tipo muscular) relativamente afastada da parte ulcerada, cercada de tecido pouco rico em parasitos, verificámos celulas musculares lisas portadoras de leishmanias.

Nos elementos musculares. os parasitos são pouco numerosos e não muito frequentes são as celulas hospedeiras.

No corte do vaso, apenas vimos quatro celulas musculares parasitadas e a mais rica em parasitos, continha tres.

As leishmanias ai ficam localizadas, ora na parte periferica da celula, pouco abaixo da membrana, comprometendo a porção diferenciada do protoplasma, ora proximo ao nucleo, no protoplasma não diferenciado. (Vide figura).

As celulas lesadas coram-se bem; não patenteam qualquer processo de degenerativo e somente uma delas mostra alterações mor-

Beobachter betont, zweifellos von demselben Parasiten bedingt.

Ein anderer Hund von derselben Localitaet wies aehnliche Veraenderungen auf und diente zu eingehenderen Untersuchungen; der Autor nahm parasitologische und histopathologische Studien vor und bestaetigte die klinische Diagnose durch Nachweis des Parasiten. In seiner oben angefuhrten Arbeit beschrieb er kurz die in Schnitten beobachteten Veraenderungen und die Verteilung der Parasiten in den befallenen Geweben.

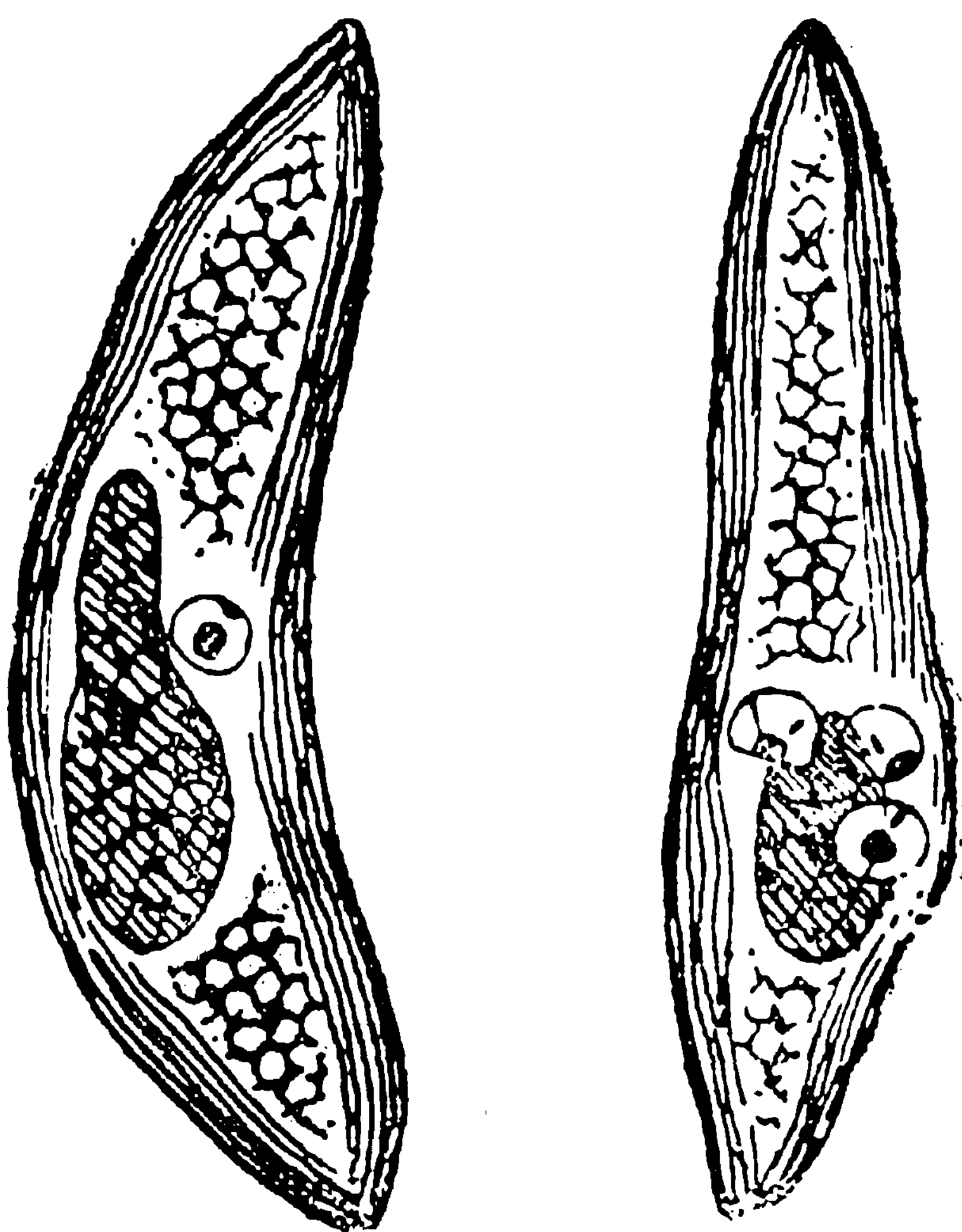
Als ich mich vor Kurzem in São Paulo aufhielt, hatte Dr. PEDROSO die Guete, mir in seinem Laboratorium mit *Leishmania brasiliensis* spontan infizierte Hunde zu zeigen, welche zu Studienzwecken dienten; er gab mir auch einen Schnitt von der Nasenschleimhaut des Hundes, bei welchem er zuerst den Parasiten feststellte.

Das Studium dieses Schnittes liess mich die beschriebenen hauptsaechlichen Funde bestaetigen und ausserdem eine noch nicht beschriebene Lokalisation des Parasiten feststellen, welche mir fuer die Entwicklung der Krankheit und die Biologie des Parasiten bedeutsam scheint, da sie ihn dem Genus *Trypanosoma* naeher bringt.

In einer kleinen, von der ulzerierten Stelle relativ weit entfernten, Muskelarterie, welche von, an Parasiten armem, Gewebe umgeben war, beobachtete ich glatte Muskelfasern, welche Exemplare von *Leishmania* einschlossen. Die Parasiten waren in den Muskelelementen wenig zahlreich und die Zahl der befallenen Zellen war eine geringe. Im Schnitte des Gefaesses sah ich nur vier infizierte Zellen, von denen die an Parasiten reichste drei solche enthielt.

Die *Leishmania*individuen liegen bald in der peripheren Zone der Zelle, etwas naech innen von der Membran, im differenzierten Teile des Protoplasmas, bald nahe am Kerne, im nicht differenzierten Teile. (S. Textfigur.)

Die affizierten Zellen faerben sich gut und lassen keinen Degenerationsprozess erkennen; nur eine derselben zeigt Formveraenderungen des Kernes, welche wahrscheinlich auf den Parasiten zurueckzufuehren sind.



ficas do nucleo, provavelmente devidas ao parasito.

As leishmanias ai possuem a morfologia comumente observada, nucleo, blefaroplasto e protoplasma, sendo um parasito visto em inicio de divisão.

Estas formas lembram muito as leishmaniosicas do *Tryp. cruzi*.

Além desta lesão, nenhuma outra mostra a parede do vaso, não existindo o menor vestigio de arterite.

Esta verificação vem mostrar que as lesões desta molestia são bem mais profundas do que até então se podia supor, pois a evolução do parasito em celulas musculares lisas que não estão em contato com a lesão tegumentar, permite acreditar na evolução do parasito á distancia do ponto ulcerado e mais, em lesões vaculares por ele produzidas.

Outro ponto que esta descoberta argue, é o da mobilidade da *Leishmania brasiliensis*.

A penetração do parasito na celula muscular lisa, só pode ser explicada, ou admitindo uma fase flajelada do parasito, como se dá com o *Trypanosoma cruzi*, ou admitindo que por movimentos outros (ameboides) ele penetre no corpo de celula muscular lisa.

Manguinhos, 16 de Fevereiro de 1914.

Auch die *Leishmania* zeigt hier das gewöhnliche Bild von Kern, Blepharoplast und Protoplasma; ein Exemplar erschien im Beginn der Teilung. Diese Formen erinnern sehr an die Leishmaniaform des *Trypanosoma cruzi*.

Ausser dieser Veraenderung zeigt die Gefaesswand keine andere und man sieht keine Anzeichen von Arteriitis.

Dieser Befund beweist, dass bei unserer Krankheit die Veraenderungen ausgedehnter sind, als man vermuthen wuerde, denn die Entwicklung von Parasiten in glatten Muskelfasern, welche mit der Hautlaesion nicht in Beruehrung stehen, gestattet, eine Entwicklung des Parasiten fern von den ulzerierten Stellen und den von ihm hervorgerufene Gefaessveraenderungen anzunehmen. Ausserdem spricht diese Beobachtung auch fuer die Beweglichkeit der *Leishmania braziliensis*.

Das Eindringen des Parasiten in die glatte Muskelfaser laesst sich nur erklaren, indem man entweder eine geisseltragende Phase des Parasiten annimmt, wie sie bei *Trypanosoma cruzi* beobachtet wird, oder man muss an die Moeglichkeit denken, dass er durch andere (ameboide) Bewegungen in's Innere der glatten Muskelfaser eindringt.

Manguinhos, den 16ten Februar 1914.