

**UNIVERSIDADE FEDERAL DA BAHIA
FACULDADE DE MEDICINA
DEPARTAMENTO DE MEDICINA
CURSO DE PÓS-GRADUAÇÃO EM MEDICINA E SAÚDE**

Tese de Doutorado


**Aspectos Clínico-Epidemiológicos e
Imunológicos da Leishmaniose Tegumentar**

Ivonise Follador



001694

**Salvador - Bahia
2003**



Universidade Federal da Bahia
Faculdade de Medicina
Curso de Pós-Graduação em Medicina e Saúde

Tese de Doutorado

**Aspectos Clínico-Epidemiológicos e
Imunológicos da Leishmaniose Tegumentar**

Ivonise Follador

Professor-orientador: Dr. Edgar M. Carvalho Filho

Tese apresentada ao Curso de Pós-Graduação em Medicina e Saúde da Faculdade de Medicina da Universidade Federal da Bahia, para obtenção do Título de Doutor em Medicina.

Salvador – Bahia
2003

FICHA CATALOGRÁFICA

F667 Follador, Ivonise
Aspectos Clínico-Epidemiológicos e Imunológicos da
Leishmaniose Tegumentar/Ivonise Follador.- Salvador:
UFBA, 2003.


126p.:il.

Tese (Doutorado em Medicina) – Departamento de
Medicina da Faculdade de Medicina da UFBA.

1. Leishmaniose tegumentar 2. Infecção subclínica 3.
Vacina 4. RhGM-CSF. I. Título

CDU: 616.993.161

LIBR



Universidade Federal da Bahia
Faculdade de Medicina
Curso de Pós-Graduação em Medicina e Saúde

Tese de Doutorado

**Aspectos Clínico-Epidemiológicos e Imunológicos da
Leishmaniose Tegumentar**

COMISSÃO EXAMINADORA

MEMBROS TITULARES:

- **Edgar M. de Carvalho Filho (Presidente e Professor-orientador)**
Professor Titular de Clínica Médica da Faculdade de Medicina da Universidade Federal da Bahia.
- **Aldina Barral**
Pesquisadora Titular do Centro de Pesquisa Gonçalo Muniz da Fundação Oswaldo Cruz (FioCruz).
- **Améilia Ribeiro de Jesus**
Professora Adjunta de Imunologia da Faculdade de Medicina da Universidade Federal da Bahia.
- **Antonio Carlos Martins Guedes**
Professor Adjunto de Dermatologia da Faculdade de Medicina da Universidade Federal de Minas Gerais.
- **Jacy Andrade**
Professora Adjunta de Doenças Infecciosas e Parasitárias da Faculdade de Medicina da Universidade Federal da Bahia.

MEMBROS SUPLENTE:

- **José Tavares-Neto**
Professor Adjunto e Livre-Docente da Faculdade de Medicina da Universidade Federal da Bahia
- **Laim Pontes de Carvalho**
Pesquisador Titular do Centro de Pesquisa Gonçalo Muniz da Fundação Oswaldo Cruz (FioCruz).

Salvador – Bahia
2003

*Gosto de ser gente, porque,
inacabado, sei que sou um
ser condicionado, mas
consciente do
inacabamento, sei que
posso ir mais além dele”.*

(Paulo Freire)

*Dedico esse trabalho à minha
mãe, Solange, exemplo de
jovialidade, alegria, vida e
amor.*

***" Há pessoas que transformam o sol numa simples mancha amarela,
mas há também aquelas (como você)
que fazem de uma simples mancha amarela o próprio sol."
(Pablo Picasso)***

AGRADECIMENTO ESPECIAL

A Edgar Marcelino de Carvalho, minha gratidão e amizade, pelo exemplo de pesquisador, líder, orientador, mestre e amigo, sempre estimulando e respeitando os limites do outro, demonstrando na prática que ciência e pesquisa podem e devem andar juntas com a ética e o humanismo. Minha profunda admiração por seu vasto conhecimento, inteligência, rapidez de pensamento, memória pródiga, mas principalmente por compartilhar o conhecimento e saber manter constantemente um novo olhar para a vida.

“A verdadeira viagem de descobertas não consiste em procurar novas paisagens, mas em possuir novos olhos.”
(Marcel Proust)

AGRADECIMENTOS

- Aos meus filhos, Bernardo e Guilherme, meu amor e admiração.
- À Nilton, companheiro de 20 anos, minha amizade eterna.
- Aos meus irmãos de sangue e de alma, meu carinho, amizade e agradecimentos.
- À toda equipe que trabalhou e apoiou o trabalho, de diversas formas, durante os anos de viagens à Canoa: José Tavares-Neto, Hospital Couto Maia, Zoroastro e Zenilda, Cibele Araújo e Maria Amélia Pinto, Sebastião Dias, Santa Casa de Misericórdia de Oliveira dos Campinhos, Benedito Barbosa e Almir Adorno Neto, José Carlos Miranda, Hélio Lessa, Achiléa Bittencourt. Minha sincera gratidão.
- Aos moradores de Canoa por todo carinho e receptividade.
- À equipe do 19º Batalhão de Choque do Exército por toda receptividade e apoio.
- À toda equipe do laboratório de Imunologia do Hospital Universitário Professor Edgar Santos, ressaltando por maior proximidade e amizade: Aldina Barral, Amélia de Jesus, Elb Myrtes Souza, Glória Orge, Jackson Lemos Moreira, Maria Lúcia dos Reis, Olívia Bacellar e Roque Almeida.
- À equipe de amigos e colegas da Dermatologia meu agradecimento por todo apoio, amizade e compreensão, citando Ariene Paixão, Enio Maynard Barreto, Neide Ferraz, Newton Sales Guimarães, Paulo Roberto Machado, Rodolfo Dantas e Vitória Rêgo.
- A todos, meus sinceros agradecimentos, certa que esse contato, esse apoio, essa rede humana formada, profissional e emocional, foram fundamentais para o desenvolvimento desse trabalho, assim como, para o meu desenvolvimento pessoal.

“Mais tarde eu saberia que certas experiências se partilham – até mesmo sem palavras – só com gente da mesma raça. O que não significa nem cor nem formato de olho nem tipo e cabelo, mas o indefinível parentesco da alma.”

(Lya Luft em “Mar de Dentro”)

Sumário

Resumo.....	2
1. Introdução.....	5
1.1. Aspectos Gerais.....	6
1.2. Aspectos sobre o agente, os vetores e hospedeiros.....	9
1.3. Aspectos epidemiológicos.....	13
1.4. Aspectos clínicos.....	19
1.5. Aspectos imunológicos	22
1.6. Aspectos laboratoriais	28
1.7 Aspectos sobre vacinação humana.....	31
2. Resultados.....	36
2.1. Publicação 1.....	37
2.2. Publicação 2.....	45
2.3. Publicação 3.....	51
3. Discussão.....	56
4. Propostas de Estudo.....	68
5. Conclusões.....	70
6. Produção Científica	74
7. Summary	76
8. Referências Bibliográficas.....	79
9. Anexos.....	106

Resumo

ASPECTOS CLÍNICO-EPIDEMIOLÓGICOS E IMUNOLÓGICOS DA LEISHMANIOSE TEGUMENTAR

A leishmaniose tegumentar americana (LTA) continua sendo um problema de Saúde Pública no mundo. No Brasil, no período de 1985 a 2001, a leishmaniose tegumentar americana (LTA) vem apresentando coeficientes de detecção que oscilam entre 10,45 a 21,23 por 100.000 habitantes. Em 1993, um surto de LTA foi detectado no povoado rural de Canoa, município de Santo Amaro, Bahia. Um estudo observacional prospectivo foi delineado, com objetivo de determinar as taxas de frequência e caracterizar clinicamente a doença. Foram acompanhados 555 indivíduos, registrando-se 29 casos de LTA. A prevalência de LTA na população avaliada no período de estudo foi de 5,2% (29/555). A espécie de leishmânia envolvida na área foi caracterizada como Leishmania braziliensis, sendo o flebotomíneo a Lutzomyia intermedia. Foram detectados cães e equídeos infectados por leishmânia. Esses dados foram publicados no trabalho¹. No segundo trabalho os aspectos clínico-epidemiológicos e imunológicos dos 104 indivíduos documentados como portadores de infecção subclínica foram comparados com os 29 indivíduos que desenvolveram leishmaniose cutânea (LC). A infecção subclínica foi definida como indivíduo sadio, durante os 4 anos de acompanhamento clínico, sem lesão ativa cutâneo ou mucosa, sem cicatriz sugestiva de doença passada e que apresentaram o teste de hipersensibilidade tardia positivo. O grupo de indivíduos com doença clinicamente evidente (n=29) era mais jovem ($19,4 \pm 12,8$ anos), apresentava reação cutânea com endurecimento significativamente maior ($17,6 \pm 1,4$ mm) assim como maior proporção de sorologia positiva (16/29; 55,2%) ao ser comparado ($p < 0,05$) ao grupo de infecção subclínica (n=104; DTH: $9,4 \pm 4,5$ mm; sorologia positiva: 48/104; 46,2%). Dosagem de IFN- γ , TNF- α e IL-5 foram avaliados em sobrenadantes de células mononucleares do sangue periférico (PBMC) através da técnica de ELISA em vinte pacientes com LC e em vinte indivíduos com a forma subclínica. Os resultados mostraram que o nível de IFN- γ [353 ± 594 pg/ml (0-2,075)] e de TNF- α [19 ± 144 (0-364) pg/ml] eram mais baixos nos casos de leishmaniose subclínica, quando comparados aos dos indivíduos com LC [$1,546 \pm 1,100$ pg/ml (0-3,321) e 258 ± 253 pg/ml (0-904) respectivamente]. A média do nível de IL-

5 nos indivíduos com infecção subclínica (105 ± 160 pg/ml; 0-679) foi ligeiramente maior ($p > 0,05$) que o observado nos casos de LC (26 ± 41 pg/ml; 0-85). Os dados sugerem que os indivíduos que não desenvolvem a doença talvez tenham a habilidade de modular melhor a resposta imune, prevenindo-os contra o dano tecidual e desenvolvimento de lesão cutânea. No terceiro trabalho foram estudados os dados da resposta imune de 56 militares voluntários e sadios à vacinação com antígeno de leishmania (Leishvacin[®]) com uma ou duas doses. A reação de Montenegro não foi utilizada para seleção para evitar possível sensibilização. Esse estudo de intervenção (duplo cego e randomizado) comparou, além da resposta isolada à vacina, a utilização do Fator Estimulador de Colônias de Granulócitos e Macrófagos sintético (rhGM-CSF) como adjuvante. Houve significativo ($p < 0,01$) aumento na produção de IFN- γ e de IL-5 no dia 21 pós vacinação nos dois grupos quando comparados com os níveis do dia 0 (IFN- γ : 10 ± 21 pg./ml e de IL-5: 7 ± 22 pg./ml). O grupo que utilizou o adjuvante demonstrou resposta maior do que o dobro na produção de IFN- γ (277 ± 553 pg./ml) no dia 21 quando comparado com o grupo que utilizou a vacina associada a placebo (104 ± 206 pg/ml), porém sem diferença estatisticamente significativa ($p > 0,05$). Os níveis de IL-5, no dia 21, foram ligeiramente maior no grupo da vacinação associada ao adjuvante quando comparados ao grupo que utilizou a vacina com placebo, porém sem significância estatística. Na avaliação do dia 42 os níveis de IFN- γ e de IL-5 foram similares nos dois grupos. A produção de IL-10 manteve-se baixa nos dois grupos em todas as etapas do estudo. A reação de Montenegro realizada no dia 42 foi positiva em 44 dos 51 indivíduos testados (86%). O número de indivíduos com uma reação de hipersensibilidade tardia positiva foi maior no grupo que utilizou o placebo associado à Leishvacin[®] (24/25; 96%) quando comparado com o grupo que utilizou o rhGM-CSF associado à vacina (20/25; 77%). A vacina tanto com uma ou duas doses foi capaz de induzir resposta imune, assim como o adjuvante ampliou essa resposta em intensidade e precocidade.

Palavras-chaves: 1- Leishmaniose tegumentar; 2- Infecção subclínica; 3- Vacina; 4- rhGM-CSF.

1. Introdução

1.1. Aspectos Gerais

A leishmaniose tegumentar americana (LTA) é uma doença parasitária endêmica no mundo e no Brasil, predominando nas regiões tropicais e subtropicais. A leishmaniose é um problema de Saúde Pública e uma das seis doenças infecto-parasitárias endêmicas selecionadas pela Organização Mundial de Saúde (OMS) para desenvolvimento de medidas eficazes de controle (**DESJEUX, 1992; WHO, 1999**). A doença apresenta-se em fase de expansão geográfica. Nas últimas décadas, as análises de estudos epidemiológicos de LTA têm sugerido mudanças no comportamento epidemiológico da doença. Inicialmente considerada zoonose de animais silvestres que acometia ocasionalmente pessoas em contato com florestas (forma zoonótica), a LTA começa a ocorrer em zonas rurais já praticamente desmatadas e em regiões periurbanas (formas antroponóticas), havendo a urbanização da LTA com adaptação dos agentes e vetores aos novos ambientes, envolvendo também os animais domésticos (**TEODORO, 1987; MARZOCHI, 1989; ASHFORD, 2000**). Cerca de um terço da população mundial está sob o risco de infecção e doença por parasitos do gênero *Leishmania* sp. (**ASHFORD et al., 1992; ASHFORD, 2000**). Anualmente são relatados 400 mil novos casos de leishmaniose com uma prevalência de até 12 milhões de doentes nos quatro continentes (**ASHFORD et al., 1992**). Estima-se em cerca de 350 milhões de pessoas estejam sob o risco da infecção, com a ocorrência de 2 milhões de novos casos por ano sendo 1,5 milhão de leishmaniose cutânea e 500 mil de leishmaniose visceral (**ASHFORD et al., 1992; WHO, 1999**).

Nas Américas, a LTA se distribui amplamente, desde o Texas até o norte da Argentina, não havendo relato de casos apenas no Canadá, Chile e Uruguai (**PONS & LONDRE, 1968; LAINSON, 1983; GRIMALDI et al., 1989; FUNDAÇÃO NACIONAL DE SAÚDE, 1993**). No Brasil, a doença tem sido documentada em praticamente todos os Estados (**ZAJTCHUK et al., 1989; MARZOCHI, 1989; MARZOCHI, 1992; GOMES, 1992;**

FUNDAÇÃO NACIONAL DE SAÚDE, 1993; BRANDÃO-FILHO & SHAW, 1994), tendo sido detectados 31.641 casos de LTA no ano de 1994, dos quais 75% nas regiões Norte e Nordeste, com aumento de 59% no número de casos detectados no ano anterior (**CENEPI, 1994**).

No período de 1985 a 2001, a LTA no Brasil vem apresentando coeficientes de incidência que oscilam entre 10,45 a 21,23 casos por 100.000 habitantes. Ao longo desse período observou-se a tendência de crescimento, registrando os coeficientes mais elevados nos anos de 1994 e 1995, quando atingiram níveis de 22,83 e 22,94 por 100.000 habitantes, respectivamente (**FUNDAÇÃO NACIONAL DE SAÚDE, 2003**). Ao analisar a evolução da LTA no Brasil, observa-se a expansão geográfica no decorrer dos anos, no início da década de 80 foram registrados casos em 19 unidades federadas e nos últimos anos todas as unidades federadas registraram casos autóctones da doença. No ano de 1994 houve um registro de casos autóctones em 1.861 municípios, o que representa 36,9% dos municípios do País e em 2001 houve uma expansão para 2.268 municípios (40,8%). A região Nordeste vem contribuindo com o maior número de casos (cerca de 38,8% do total de casos registrados no período), e a região Norte com os coeficientes mais elevados (93,84/100.000 habitantes), seguida das regiões Centro-Oeste (42,70/100.000 habitantes) e Nordeste (26,50/100.000 habitantes) (**FUNDAÇÃO NACIONAL DE SAÚDE, 2003**).

1.1.1 Leishmaniose na Bahia

Desde o início do século XIX, quando JULIANO MOREIRA (*Apud COSTA et al., 1988*) descreveu os primeiros casos da doença, a leishmaniose tegumentar americana é conhecida no Estado da Bahia. Outros relatos foram realizados por PIRAJÁ DA SILVA (**SILVA, 1912**), ADEODATO (*In REGULAMENTO DO SEGURO DE ACIDENTE DE TRABALHO. BOLETIM INFORMATIVO, FUNDAÇÃO NACIONAL DE SEGURANÇA, HIGIENE E MEDICINA DO TRABALHO, 1976*) e TORRES (1920), na denominada "fase baiana da doença". **TORRES (1920)**, chamou a atenção

para o fato de que a maioria dos seus pacientes era proveniente do Recôncavo e região sul do Estado, áreas servidas pela estrada de ferro. Nesta época, a expansão da cultura de cacau atraía trabalhadores de várias regiões do país. **COSTA et al. (1988)** fizeram análise desses fatos e caracterizaram a procedência dos portadores de LTA nas áreas endêmicas de Três Braços e Corte de Pedra, região do sul da Bahia que abrange 24 municípios, constatando que na área a doença é também ocupacional, com 85% dos pacientes cadastrados sendo lavradores.

O Distrito Sanitário de Ilhéus, estado da Bahia, é o que apresenta maior número de casos, englobando vários municípios da região inclusive Três Braços, onde desde 1974 existe o Núcleo de estudo da LTA ligado à Universidade Federal da Bahia e à Universidade de Brasília. A prevalência de LTA nessa região é de 14,9% e a incidência anual média de 8,1 casos/1.000 habitantes, com 2,7% evoluindo para a forma mucosa, evolução esta que ocorre em uma média de 6 anos (**JONES et al., 1987**). A descrição de um surto em Corte de Pedra foi bem documentada por **COSTA (1986)**, com vários outros trabalhos também caracterizando os aspectos clínico-epidemiológicos da LTA na região (**BARRETO et al., 1981; CUBA et al., 1984; LLANOS-CUENTAS et al., 1984; MARTINS-NETO, 1990**). O agente responsável pela doença na área é predominantemente a Leishmania braziliensis (**CUBA et al., 1984**), embora casos de LTA por Leishmania amazonensis tenham sido documentados (**BARRAL et al., 1991**). Muitos estudos têm-se desenvolvido em Três Braços (**MARSDEN et al., 1985; TAVARES-NETO et al., 1986; MARSDEN et al., 1991; BARRAL et al., 1992; CARVALHO et al., 1994b; COSTA et al., 1994; BARRAL et al., 1995a; BARRAL et al., 1995b; CARVALHO et al., 1995**), porém poucos estudos clínico-epidemiológicos existem em outras áreas da Bahia (**DOURADO et al., 1989; OLIVEIRA DOS SANTOS et al., 1993; FOLLADOR, 1997**).

1.2. Aspectos sobre o agente, os vetores e hospedeiros

A leishmaniose tegumentar americana (LTA) é doença causada por protozoário do gênero Leishmania sp. (**LAINSON et al., 1986**). Lindenberg em 1909 demonstrou pela primeira vez, no Brasil, elementos parasitários nas úlceras de leishmaniose cutâneo-mucosa, identificando-os à Leishmania tropica (**LINDENBERG, 1909**), agente da leishmaniose do Oriente. Baseado em diferenças morfológicas, Viana em 1911 classificou a espécie como, a Leishmania brazilienses, proveniente de um paciente do Além Paraíba (**VIANA, 1911**). Em 1916, **MATTA** (*apud* **LAINSON et al., 1986**) corrige o nome para Leishmania braziliensis.

Não havia critérios bem definidos para o agrupamento destes parasitos e **LAINSON & SHAW (1972)** propuseram agrupar os representantes do gênero Leishmania, do Novo Mundo, em “complexo braziliensis” e “complexo mexicana”, utilizando-se de caracteres bioquímicos, imunológicos e biológicos.

Os parasitas responsáveis pelas leishmanioses na região Neotropical são os seguintes, segundo **LAINSON & SHAW (1987)**:

<u>Leishmania braziliensis braziliensis</u>	Úlcera de Bauru, Espúndia ou Leishmaniose Muco-Cutânea, estendendo-se da América Central ao Norte da Argentina.
<u>Leishmania braziliensis panamensis</u>	Leishmaniose Cutânea do Panamá.
<u>Leishmania braziliensis guyanensis</u>	Leishmaniose Cutânea ou “pian-bois”, ocorrendo no Norte do Brasil e Guiana Francesa.
<u>Leishmania peruviana</u>	Leishmaniose Cutânea ou “uta” nos Andes Peruanos.
<u>Leishmania mexicana mexicana</u>	Úlcera dos Chicleros na Península de Yucatan e Leishmaniose Cutâneo Difusa no Norte do México e sul dos Estados Unidos.
<u>Leishmania mexicana amazonensis</u>	Leishmaniose Cutânea e Cutâneo Difusa no Brasil.
<u>Leishmania mexicana pifanoi</u>	Leishmaniose Cutâneo Difusa
<u>Leishmania mexicana venezuelensis</u>	Leishmaniose Cutânea da Venezuela.
<u>Leishmania garnhami</u>	Leishmaniose Cutânea dos Andes Venezuelanos.
<u>Leishmania donovani chagasi</u>	Leishmaniose Visceral Americana.

Os principais agentes da doença no Brasil são:

1. Leishmania mexicana amazonensis ou Leishmania amazonensis: relatada no Amazonas, Pará, Rondônia, sudoeste do Maranhão e Bahia. Doença humana pouco comum, cerca de 3% dos casos da região Amazônica. Formas ulcerosas únicas predominam. As formas difusas e as formas viscerais são menos freqüentes;
2. Leishmania braziliensis guyanensis ou Leishmania guyanensis: relatada no norte da Bacia Amazônica (Amapá, Roraima e Pará). Lesões únicas ou múltiplas. Raro comprometimento mucoso; e
3. Leishmania braziliensis braziliensis ou Leishmania braziliensis: amplamente distribuída no Brasil. Lesões cutâneas únicas e freqüentemente múltiplas, com importante complicação que é a metástase hematogênica para as mucosas do nasofaringe (**GRIMALDI *et al.*, 1989; BARRAL *et al.*, 1991**).

As leishmânias são parasitas digenéticos com duas formas principais: uma flagelada ou promastigota, encontrada no tubo digestivo do inseto vetor e outra aflagelada ou amastigota, observada nos tecidos dos hospedeiros vertebrados (**LAINSON *et al.*, 1986**).

A transmissão habitual é através da picada de flebotomíneos, de várias espécies, pertencentes a dois gêneros (*Psychodopygus* e *Lutzomya*), com diferentes comportamentos e distribuição geográfica. Os flebotomíneos são insetos pequenos (1,5 a 2,5 mm) com pelos de coloração marrom ou preta, identificáveis pela maneira como mantêm suas asas verticalmente em "v" sobre o tórax. Somente as fêmeas se alimentam de sangue dos mamíferos, e, transmitem a leishmânia no momento da picada para o hospedeiro vertebrado. Após a inoculação na pele, os promastigotas penetram nos macrófagos e se transformam em amastigotas, multiplicando-se dentro dos vacúolos destas células (**LAINSON *et al.*, 1986**).

Na área de floresta primitiva, no norte do Brasil, transmitindo a L. guyanensis, predomina o Lutzomya umbratilis. Na área de florestas úmidas ou de várzeas e margem de rios, transmitindo a L. amazonensis, o responsável é a L. flaviscutellata. Com relação à L. braziliensis, nas áreas de floresta primitiva no norte do País, o transmissor é o Psychodopygus wellcomei e nas áreas de florestas remanescentes ou residuais, região Nordeste e Sudeste, o transmissor mais freqüente é a Lu. whitmani, mas também Lu. intermedia que tem estreita relação com ambiente domiciliar, com tendência a sobreviver em ambientes modificados pelo homem, o que garante a infecção humana (**MARZOCHI, 1989**). A Lu. whitmani está muito relacionada a áreas rurais secas, enquanto a Lu. intermedia, a regiões litorâneas, úmidas e vales de rios em áreas rurais e peridomiciliares (**MARZOCHI & MARZOCHI, 1994b; ARAGÃO, 1975; GOMES et al., 1986**).

Existem mais de 400 espécies de flebotomíneos (**FRAIHA et al., 1978; ARIAS, 1984; GOMES, 1986; MARZOCHI, 1992**), sendo sua dispersão característica inerente a cada espécie. A relação direta com a situação geográfica, climática e a expansão dos espaços abertos com 200 metros de raio de ação, em média (**FORATTINI et al., 1973**). **GOMES (1986)** sugere que no Vale da Ribeira, São Paulo, a capacidade de dispersão de flebotomíneos tem significativa importância como potencial de adaptação destes dípteros aos ambientes modificados, isto ao verificar que a Lu. intermedia apresentava grande capacidade adaptativa às matas residuais e aos ambientes abertos ou domiciliares. Esse ecossistema, as matas residuais, funcionam como importantes gradientes ecológicos no processo de desenvolvimento de domiciliação desta espécie. **LIMA (1986)** e **SOUZA et al. (1991)** assinalaram a presença de Lu. intermedia em áreas periféricas do Rio de Janeiro, onde existem florestas residuais tropicais associadas à cultura de bananas, ao domicílio humano e peridomiciliares.

Existem focos naturais da LTA, ou seja um habitat natural, com seus ecossistemas bem definidos, onde patógenos, vetores e hospedeiros naturais

formam associações ou biocenoses (**BARRETO, 1967**). Na região Neotropical existem vários biomas (**CAILLEUX, 1987; FORATTINI, 1980**), com vegetações variadas, vários focos naturais de leishmanioses e diferentes formas clínico-epidemiológicas. Nesse contexto, animais silvestres como roedores (Cricetidae, Heteromyidae, Dasyproctidae, Erethizontidae e Echimididae), desdentados ((Bradypodidae), marsupiais (Didelphidae), primatas (Cebidae e Callithricidae) e carnívoros (Procyonidae) têm sido encontrados naturalmente infectados em países centro-americanos (**TEODORO, 1987**). Os roedores se destacam como reservatórios de L. mexicana e L. braziliensis e os desdentados de L. panamensis. Na América do Sul também vários mamíferos têm sido encontrados com infecção natural, pertencentes às mesmas famílias acima mencionadas, evidenciando-se que os roedores têm-se distinguido como reservatórios de L. amazonensis e L. braziliensis, os marsupiais e desdentados de L. guyanensis e os carnívoros (Dusicyon vetulus e Cerdocyion thous) de L. chagasi. (**TEODORO, 1987**). Os parasitas do gênero Leishmania circulam, portanto, em ambientes naturais, constituindo enzootias de mamíferos silvestres, na completa ausência do homem. Apenas para L. peruviana não se conhece os reservatórios silvestres. No Brasil, os reservatórios para a L. guyanensis são Choloepus didactylis (preguiça real) que chegaram a apresentar 90% de infecção em áreas próximas à Manaus; Tamandua tetradactyla e Didelphis marsupialis (gambá) que em Manaus, nas áreas próximas às matas e aos conjuntos residenciais populares apresentaram 20% de infecção nos inquéritos realizados (**TALHARI et al., 1988.**). Para a L. amazonensis os reservatórios são roedores do gênero Proechimys e para a L. braziliensis os reservatórios são poucos conhecidos.

A entrada do homem nos ambientes naturais, e suas alterações nesses ambientes, provocaram desequilíbrios nos ecossistemas, favorecendo o aparecimento das leishmanioses tegumentares nas Américas do Sul e Central (**FORATTINI et al., 1976**). Com essa invasão e alteração ambiental, uma adaptação da fauna vai ocorrendo e formam-se ambientes artificiais da

leishmaniose tegumentar americana dos quais o homem é parte integrante, bem como os animais domésticos (**GOMES, 1985**). O papel dos animais domésticos na cadeia epidemiológica da LTA ainda tem muitas questões em aberto e de importância duvidosa, mas o certo é que vários pesquisadores têm encontrado cães (Canis familiares) naturalmente infectados por Leishmania (**HERRER, 1951; SHERLOCK & ALMEIDA, 1969; HERRER & CHRISTENSEN, 1976; DIAS et al., 1977; MAYRINK et al., 1979b; BONFANTE-GARRIDO & BARRETO, 1981; AGUILAR et al., 1984; BARRETO et al., 1984; FALQUETO et al., 1986 e 1991**), bem como equídeos (Equus asinus; Equus asinus + Equus caballus) (**BONFANTE-GARRIDO & BARRETO, 1981; AGUILAR et al., 1984; VEXANAT et al., 1986b; FALQUETO et al., 1987**), e roedores domésticos (Rattus rattus alexandrinus e Rattus norvergicus norvergicus) (**ALENCAR et al., 1960; ARAÚJO-FILHO et al., 1981**). Fica evidente, e preocupante, a possibilidade de domiciliação e urbanização da LTA, face às mudanças ambientais, adaptação de vetores e hospedeiros, com formação de focos artificiais (**GOMES, 1985; GOMES, 1986; TEODORO, 1987**). Nesse particular, **GOMES (1985)** ressalta a participação da habitação de má qualidade, abrigando animais domésticos e sinantrópicos, no favorecimento da formação da biocenose artificial de LTA, afirmando “da qual sem dúvida o homem é parte integrante”.

1.3. Aspectos epidemiológicos

O perfil epidemiológico da LTA no Brasil está assim dividido (**GOMES, 1992; FUNDAÇÃO NACIONAL DE SAÚDE, 1999**):

1. Leishmaniose epidêmica das florestas virgens (L. guyanensis e L. braziliensis): Tipo selvático. Prevalece em adultos do sexo masculino, com aspecto acidental ou profissional, estando relacionadas aos processos extrativos e desmatamentos. A endemia se mantém face a existência de flebotomíneos no ciclo silvestre que atacam o homem por ocasião da sua intromissão nos ambientes florestais.

2. Leishmaniose endêmica com surtos epidêmicos isolados ou casos esporádicos, mas na ausência de processo sinantrópico (L. braziliensis , L. amazonensis e L. guyanensis): Tipo persistente em áreas de intensa transformação. Ocorre em adultos e crianças de ambos os sexos, indicando transmissão peri e intradomiciliar. Os flebotomíneos estão presentes no ambiente humano ou alterado, mas com matas residuais próximas, onde persistem focos enzoóticos residuais.

Existe ainda um outro padrão epidemiológico, da leishmaniose endêmica com casos esporádicos e na presença de processo sinantrópico (L. braziliensis), tipo urbanizada ou antroponótica, que prevalece em crianças. Esse último padrão ainda não está estabelecido no Brasil e nas Américas, diferente do que ocorre no Velho Mundo. Nas Américas, a "uta" no Peru é que mais se aproxima desse padrão (**GOMES, 1992**).

Do início até os meados do século passado, com o intenso desmatamento no Estado de São Paulo, ocorreram inúmeras epidemias de LTA, com a doença assumindo caráter ocupacional afetando principalmente os trabalhadores de derrubadas, com estudos epidemiológicos que são marcos do estudo dessa zoonose (**PESSOA, 1941; PESSOA & PESTANA, 1941; PESSOA & BARRETO, 1948; FORATTINI & OLIVEIRA, 1957**). Com os anos, ocorreu diminuição da incidência no estado de São Paulo, persistindo focos de enzootia silvestre e surtos epidêmicos (**FORATTINI *et al.*, 1972; BASTOS, 1979; GOMES, 1979; ROCHA E SILVA *et al.*, 1980; TOLEZANO *et al.*, 1980**), relacionados a "ilhas" de matas residuais. Esses e outros autores levantam também o papel da transmissão intra e peridomiciliar, caracterizada pela ocorrência da doença em pacientes de ambos os sexos, em baixa idade e de ocupação doméstica, sem contacto com a mata e associado ao encontro e adaptação do Lu. intermedia à mata residual, ao habitat de animais domésticos e áreas de bananais próximas as moradias (**FORATTINI, 1960; MENEZES, 1976; ARAÚJO FILHO, 1978; SABROZA, 1981; GOMES, 1986**). Essas mudanças vêm ocorrendo também no Rio de Janeiro e

Espírito Santo (**OLIVEIRA-NETO *et al.*, 1988; SOUZA *et al.*, 1992; MARZOCHI & MARZOCHI, 1994a; FALQUETO *et al.*, 1991**).

Nos últimos vinte anos, o conceito de transmissão de LTA associada à penetração do homem nas matas parece estar se modificando em vários locais com novos aspectos e características, aparecendo em áreas desmatadas ou com resquícios de matas secundárias "ilhadas" pela lavoura (**GOMES, 1979**).

GOMES *et al.* (1992), estudando a Região do Vale do Ribeira, especificamente os municípios de Pedro de Toledo e Miracatu, acompanharam 273 pessoas, das quais 22 com história e/ou cicatriz compatíveis com leishmaniose e 251 sem história ou cicatriz da doença. Nesses 251 indivíduos sadios, 51 (20,3%) apresentaram sorologia positiva e 14 (16,3%) reação de Montenegro positiva. Do grupo não reator, 30 foram submetidos a segunda reação de Montenegro com um ano e nenhum se tornou positivo. A análise dos coeficientes de incidência entre 1973 e 1983, sugere que cada surto epidêmico tenha duração trianual sendo sucedido por um declínio da incidência e até mesmo desaparecimento da doença por alguns períodos, evidenciando uma feição cíclica, a qual somente outros futuros estudos poderão explicá-la. Esse mesmo estudo demonstra uma igualdade de exposição de todos indivíduos à doença, sugerindo o ambiente doméstico como o local mais provável de transmissão, o que é reforçado pelo encontro de 22,8% de positividade da intradermorreação na faixa etária de 0 a 9 anos. Em Três Braços, Bahia, a positividade da intradermorreação em menores de 5 anos foi nula, o que sugere ainda transmissão de caráter selvático (**BARRETO *et al.*, 1981**).

Nas primeiras décadas do século ocorreram grandes epidemias de LTA em Minas Gerais relacionadas aos desmatamentos e construção de estradas de ferro, mas com o decorrer dos anos, houve queda no número de casos no referido Estado; apesar da persistência de importante foco da endemia na região da "Zona da Mata". Nesta região, vários casos sugerem

Espírito Santo (**OLIVEIRA-NETO *et al.*, 1988; SOUZA *et al.*, 1992; MARZOCHI & MARZOCHI, 1994a; FALQUETO *et al.*, 1991**).

Nos últimos vinte anos, o conceito de transmissão de LTA associada à penetração do homem nas matas parece estar se modificando em vários locais com novos aspectos e características, aparecendo em áreas desmatadas ou com resquícios de matas secundárias "ilhadas" pela lavoura (**GOMES, 1979**).

GOMES *et al.* (1992), estudando a Região do Vale do Ribeira, especificamente os municípios de Pedro de Toledo e Miracatu, acompanharam 273 pessoas, das quais 22 com história e/ou cicatriz compatíveis com leishmaniose e 251 sem história ou cicatriz da doença. Nesses 251 indivíduos sadios, 51 (20,3%) apresentaram sorologia positiva e 14 (16,3%) reação de Montenegro positiva. Do grupo não reator, 30 foram submetidos a segunda reação de Montenegro com um ano e nenhum se tornou positivo. A análise dos coeficientes de incidência entre 1973 e 1983, sugere que cada surto epidêmico tenha duração triannual sendo sucedido por um declínio da incidência e até mesmo desaparecimento da doença por alguns períodos, evidenciando uma feição cíclica, a qual somente outros futuros estudos poderão explicá-la. Esse mesmo estudo demonstra uma igualdade de exposição de todos indivíduos à doença, sugerindo o ambiente doméstico como o local mais provável de transmissão, o que é reforçado pelo encontro de 22,8% de positividade da intradermorreação na faixa etária de 0 a 9 anos. Em Três Braços, Bahia, a positividade da intradermorreação em menores de 5 anos foi nula, o que sugere ainda transmissão de caráter selvático (**BARRETO *et al.*, 1981**).

Nas primeiras décadas do século ocorreram grandes epidemias de LTA em Minas Gerais relacionadas aos desmatamentos e construção de estradas de ferro, mas com o decorrer dos anos, houve queda no número de casos no referido Estado; apesar da persistência de importante foco da endemia na região da "Zona da Mata". Nesta região, vários casos sugerem

transmissão peri e intradomiciliar, caracterizando bem a mudança do perfil epidemiológico (**MAGALHÃES, 1977; MAYRINK *et al.*, 1979b**). **PEREIRA *et al.* (1995)** fizeram um levantamento da incidência e comportamento dos casos de LTA nos municípios da Zona da Mata, nos períodos de 1959 a 1976 e de 1989 a 1993, detectando: aumento do número de casos, aparecimento de casos autóctones no município de Juiz de Fora, casos na infância, persistindo o predomínio no sexo masculino e lavradores. Esses dados confirmam uma mudança parcial no perfil epidemiológico da doença no estado com uma urbanização da LTA.

No Estado do Rio de Janeiro, o comportamento endêmico da LTA em áreas de colonização antiga, e com surtos epidêmicos ocasionais, vem sendo descrito por diversos autores (**NERY-GUIMARÃES, 1955; MENEZES, 1976; ARAÚJO FILHO, 1978; SABROZA, 1981**).

SOUZA *et al.* (1992), em inquérito epidemiológico em escolares de duas escolas do Rio de Janeiro, 449 de Jacarepaguá (considerada área de risco de transmissão canina e humana) e 282 de Bomsucesso (área distante de áreas endêmicas) como controle, encontraram 8,9% e 2,1% respectivamente, para a positividade da reação de Montenegro, sugerindo maior risco de infecção/transmissão na primeira área. A possibilidade de falsos positivos é comentada, porém quando se considera a reação positiva a partir de 10 mm, a taxa na área de risco cai para 7,5% e na área controle para 0,4%, aumentando ainda mais a diferença entre os grupos. Os autores ressaltaram a possibilidade de que inquéritos com a intradermorreação possam ser feitos para avaliar prevalência de infecções benignas ou subclínicas, para ter acurácia de detectar focos de alto risco de transmissão e medir a taxa de transmissão no decorrer do tempo.

No Estado do Espírito Santo a LTA foi descrita em 1912 por **CARINI (1912)** e posteriormente por **TERRA (1913)** e **SILVA (1915)**, sendo que **BARROS *et al.* (1985)** descrevem um foco da doença em Viana e Cariacica, com aspectos epidemiológicos que sugeriram transmissão peri e

intradomiciliar. **BARROS *et al.* (1985)** analisando 729 pacientes de LTA do mesmo Estado, apontam a substituição dos cafezais por culturas de bananas, no final da década de 60, como um dos fatores propícios para a instalação de fauna de mamíferos e flebotomíneos própria ao novo ambiente, trazendo o parasita e permitindo a transmissão a pessoa humana. A ocorrência de LTA em áreas de bananais já foi bem documentada por vários autores como **MENEZES (1976)**, **ARAÚJO FILHO (1978)**, **SABROZA *et al.* (1975)**, **FALQUETO (1984)**.

MAGALHÃES *et al.* (1982), compararam os aspectos clínicos da LTA da região Amazônica e da região Centro-Oeste, estudando trinta variáveis em 245 casos dos quais 149 da região Amazônica e 96 da região Centro-Oeste. Nos casos da região Amazônica, o predomínio foi na idade de 15 a 25 anos, em algumas ocupações (estudante, militar e trabalhador braçal), de lesões múltiplas, tempo de evolução mais curto, um caso de forma difusa, menor comprometimento mucoso e maior número de leishmanides. Nos casos da região Centro-Oeste, o predomínio foi em agricultores e domésticas, lesões predominantemente únicas, freqüentemente ulceradas e também lesões verrucosas, tempo de evolução longo e maior comprometimento mucoso. Essas diferenças foram atribuídas a prováveis diferentes espécies ou subespécies agentes da LTA.

Em Três Braços (Bahia) predominam as lesões únicas e o comprometimento em pessoas do sexo masculino, sendo a faixa etária mais atingida a de 10 a 15 anos, sugerindo ainda padrão de transmissão mais antigo, onde o homem indo às matas se expõe aos focos naturais da doença, porém esse padrão se mostra diferente em alguns momentos e os dados demonstram que a transmissão intra e peridomiciliar também vem acontecendo nessa região (**JONES *et al.*, 1987**). O vetor predominante nessa área da Bahia é o Lu. whitmani, porém Lu. intermedia também já foi capturado nas áreas peridomiciliares, chegando no ano de 1986 a exceder Lu. whitmani (**PEREIRA & HOCH, 1990**). Em inquérito canino realizado em

Três Braços, a positividade do encontro de amastigotas foi de 3,0% no exame direto de raspado do pavilhão auricular (**BARRETO *et al.*, 1984**).

Em Jequié (Bahia), área de leishmaniose visceral e tegumentar, **OLIVEIRA DOS SANTOS *et al.* (1993)**, descreveram o encontro de 79,9% dos casos de LTA em maiores de 10 anos e o predomínio no sexo masculino em 62,3% dos casos, similar aos dados de Três Braços, sugerindo ainda um padrão relacionado à maior exposição desse grupo à floresta.

Em se tratando de domiciliação das leishmanioses, **GOMES (1986)** alerta para a influência humana através da estrutura organizacional da sociedade, sendo particularmente evidente os processos contínuos de alterações ambientais e as precárias condições de vida humana em povoamentos rurais ou na periferia dos centros urbanos, como propulsores do fenômeno.

Em 1993 um surto de leishmaniose tegumentar foi identificado no vilarejo rural de Canoa, município de Santo Amaro, Recôncavo Bahiano. A existência de casos da doença na região já havia sido descrita há muitos anos atrás de modo esporádico, mas não no povoado em si (**TORRES, 1920**). Havia no vilarejo relatos verbais de casos de malária há mais de 30 anos passados. Os primeiros casos de leishmaniose cutânea documentados chamaram atenção pelo comprometimento familiar e pelo grande número de lesões por indivíduo. Esses dados juntamente com as características geográficas, proximidade de Salvador, área próxima a centros urbanos já sugerindo uma mudança de perfil epidemiológico, 604 domicílios bem definidos e cadastrados pela Fundação Nacional de Saúde e população estável, favoreceram a elaboração do projeto de pesquisa para o primeiro trabalho. O objetivo deste foi de caracterizar os aspectos epidemiológicos e clínicos dos casos de leishmaniose tegumentar em Canoa, com avaliação de também de toda a população sadia, preparando assim a *coorte* para os futuros trabalhos inclusive a publicação 2.

1.4. Aspectos clínicos

MARZOCHI & MARZOCHI (1994a; 1994b) definem os seguintes grupos e respectivas formas de LTA baseados nas manifestações clínicas e possibilidade de evolução a partir do sítio da picada do flebótomo:

1. Grupo subclínico ou leishmaniose cutânea inaparente: ausência de lesão ativa ou curada, teste cutâneo de hipersensibilidade tardia positivo e ocasionalmente sorologia positiva.
2. Grupo cutâneo ou leishmaniose cutânea:
 - a. Forma cutânea localizada: única ou múltiplas lesões geralmente ulceradas, na proximidade do sítio de inoculação; teste cutâneo de hipersensibilidade tardia positivo, sorologia ocasionalmente positiva; tratamento é efetivo e cura espontânea ocorre freqüentemente.
 - b. Forma cutânea disseminada: múltiplas lesões cutâneas, geralmente pequenas e ulceradas, distante do sítio de inoculação, com teste cutâneo de hipersensibilidade tardia e sorologia positivos; tratamento efetivo.
 - c. Forma cutânea difusa: múltiplas lesões pápulo-nodulares, não ulceradas, distante do sítio de inoculação, com teste cutâneo de hipersensibilidade tardia negativo e sorologia positiva; tratamento difícil ou ineficaz.
3. Grupo mucoso ou leishmaniose mucosa:
 - a. Forma mucosa tardia: lesões mucosas internas, geralmente múltiplas, associada com cicatriz de leishmaniose cutânea originada após cura espontânea ou tratamento, forte resposta ao teste cutâneo de

hipersensibilidade tardia, sorologia positiva; tratamento deve ser prolongado.

- b. Forma mucosa isolada ou de origem indeterminada: lesão mucosa interna, ausência de cicatriz ou de lesão ativa de leishmaniose cutânea, teste cutâneo de hipersensibilidade tardia e sorologia positivos; tratamento prolongado é habitualmente efetivo.
- c. Forma mucosa primária: lesão mucosa externa decorrente da picada do inseto ou contacto direto, na ausência de cicatriz ou lesão ativa. O teste cutâneo de hipersensibilidade tardia é positivo e a sorologia ocasionalmente positiva.

4. Grupo misto ou leishmaniose muco-cutânea associada:

- a. Forma muco-cutânea concorrente: lesão ativa cutânea e mucosa, simultaneamente e distantes. O teste cutâneo de hipersensibilidade tardia e a sorologia são fortemente positivos; tratamento prolongado é habitualmente eficaz.
- b. Forma muco-cutânea por contigüidade: lesão mucosa por contigüidade da lesão cutânea ativa ou curada. O teste cutâneo de hipersensibilidade tardia e a sorologia são ocasionalmente positivos; tratamento prolongado é eficaz.

5. Grupo ganglionar ou leishmaniose ganglionar: O acometimento ganglionar pode ocorrer em qualquer forma, mas também pode ocorrer na ausência de lesão cutânea, caracterizando este grupo. O teste cutâneo de hipersensibilidade tardia pode ser negativo e a sorologia pode ser positiva.

No Brasil, esses vários grupos e formas são descritos, relacionados com as áreas, o padrão de transmissão, a espécie envolvida, o perfil imunológico do indivíduo e diversos outros fatores.

LLANOS-CUENTAS (1984) em Três Braços (Bahia), estudou 182 doentes com a forma exclusivamente cutânea (76%) e 57 com a forma mucosa (24%), sendo 96,7% das cepas isoladas identificadas como de L.b.braziliensis, demonstrando-se o parasita em 71% dos casos das formas cutâneas e 48% das formas mucosas, com o uso combinado de vários métodos (esfregaço e/ou histologia e/ou cultura e/ou inoculação em hamster). Nesse estudo, os fatores de risco para evolução para a forma mucosa foram caracterizados como os seguintes:

- a. **tamanho da lesão maior que 16 cm²**, com um risco relativo 4,6 vezes maior do que os do grupo controle formado por pacientes com lesão menor que 4,0 cm²;
- b. **multiplicidade de lesões**, com um risco 2,2 vezes maior do que aqueles com lesão única;
- c. localização das lesões, com um risco 2,8 vezes maior de desenvolver lesão mucosa naqueles pacientes com **lesão acima da cintura pélvica**, comparados com aqueles com lesões nos membros inferiores; e
- d. **tratamento inadequado**, apesar de não ser possível calcular risco relativo, ficou bem evidente a presença de lesão mucosa naqueles pacientes que quando com a lesão primária, não fizeram tratamento algum ou o fizeram de maneira irregular ou insatisfatória.

O comprometimento dos linfonodos na LTA é descrito há muitos anos, porém sem determinar a frequência e a significância fisiopatogênica do fato. **BARRAL et al. (1992)** descreveram a presença de linfadenopatia em 66,7% de 36 doentes consecutivos de LTA em Três Braços (Bahia), dos quais

62% tiveram cultura do aspirado ganglionar positiva, sendo caracterizado em 11, L. braziliensis. Os autores sugerem que a disseminação da infecção leishmaniótica para o tecido linfático possa ser importante na indução da resposta imune celular e humoral durante a leishmaniose cutânea. Posteriormente **BARRAL *et al.* (1995b)** descreveram dez casos de LTA onde a linfadenopatia foi o primeiro sinal da doença, dos quais sete evoluíram com o aparecimento da lesão ulcerada e três regrediram a linfadenopatia sem apresentarem outras lesões, alertando para o fato que em área endêmica a linfadenopatia pode ser um indicador de infecção leishmaniótica.

A leishmaniose tegumentar disseminada foi bem caracterizada no Brasil por **COSTA *et al.* (1986a)** e por **CARVALHO *et al.* (1994b)** com a descrição dos achados clínico-patológicos e imunológicos de oito casos, distinguindo-a da forma difusa e da forma cutânea clássica. Nos referidos casos, o número de lesões variou de 75 a 800, caracterizadas por pápulas e lesões acneiformes e poucas úlceras, com comprometimento mucoso simultâneo em 38% dos casos, elevados títulos sorológicos, diminuição de células CD4 e ausência de resposta celular T ao antígeno de leishmânia (**CARVALHO *et al.* 1994b**). A resposta ao tratamento foi satisfatória em seis pacientes com restauração da resposta após o mesmo. Do total de casos, foram isoladas em dois L. braziliensis e em cinco L. amazonensis. A ocorrência de leishmaniose tegumentar tem aumentado na área de Três Braços (Bahia), com maior detecção de casos da forma disseminada e ultimamente o agente causal da doença vem sendo exclusivamente a L. braziliensis (**TURETZ *et al.*, 2003**).

1.5. Aspectos imunológicos

O principal mecanismo de defesa do hospedeiro contra a leishmânia é a imunidade celular. Entre os mecanismos efetivos de defesa contra leishmânia pode-se citar a ativação de macrófagos pelo interferon-gama (IFN- γ), com conseqüente destruição de parasitas, e a citotoxicidade mediada

por células NK ou células T (**CARVALHO *et al.*, 1985; CARVALHO *et al.*, 1994a**).

O desenvolvimento de imunidade mediada por células é fundamental no controle da infecção leishmaniótica. Os modelos animais na leishmaniose têm ajudado na compreensão da imunorregulação nessa doença (**SCOTT, 1989**). Nestes modelos há associação entre controle ou resistência à doença com a resposta imune do tipo Th1, com produção de interleucina 2 (IL-2) e interferon-gama (IFN- γ). A susceptibilidade ao desenvolvimento da doença, por sua vez, se relaciona a resposta Th2, com produção elevada de interleucina-4 (IL-4) e interleucina-10 (IL-10) (**PIRMEZ, 1992; PIRMEZ *et al.* 1993**). A susceptibilidade vem sendo também relacionada a uma exacerbação e modulação inadequada da resposta Th1 com a demonstração em pacientes com leishmaniose mucosa de produção aumentada de IFN- γ e de fator de necrose tumoral alfa (TNF- α) e de produção diminuída de IL-10 bem como alteração na capacidade da IL-10 e do fator de necrose tumoral- β (TNF- β) de regular negativamente essas respostas imunes, sugerindo que a super produção dessas citocinas não necessariamente leve à morte dos parasitas, mas podendo sim ser danosa ao indivíduo favorecendo a lesão tecidual (**BACELLAR *et al.*, 2002**). De acordo com esse raciocínio, o uso da pentoxifilina, um potente inibidor de TNF- α , foi capaz de curar pacientes com leishmaniose mucosa refratária ao tratamento padrão com antimonial (**LESSA *et al.*, 2001**).

Na pessoa humana, uma forte resposta do tipo Th 1 é documentada em crianças infectadas com *L. chagasi*, capazes de controlar a infecção ou a doença mesmo na ausência de tratamento, indicando que a resposta celular é fundamental para impedir a multiplicação do parasita e progressão da doença (**CARVALHO *et al.*, 1992**). A ausência de resposta protetora na leishmaniose tegumentar leva ao aparecimento de lesões múltiplas com grande quantidade de parasitos; por outro lado, nos casos de leishmaniose cutâneo-mucosa, a despeito da existência de uma resposta protetora, ocorre o desenvolvimento da doença.

No interior do macrófago, a capacidade do parasito de ativar ou não o metabolismo respiratório celular, assim como a resistência deste aos produtos tóxicos formados, determinam a capacidade de sobrevivência da leishmânia no meio intracelular (**BARRAL-NETTO *et al.*, 1986**). Níveis de óxido nítrico (NO), produzidos por macrófagos ativados por IFN- γ ou por TNF- α irão influenciar na resistência ou não à infecção (**MAUEL *et al.*, 1991**; **LIEW, 1995**; **GREEN *et al.*, 1994**; **MURRAY & NATHAN, 1999**).

As células T "helper" tipo 1 (Th1) produzem IFN- γ e IL-2, fator estimulador de colônias de macrófagos e granulócitos (GM-CSF), interleucina-3 (IL-3) e fator de necrose tumoral- β (TNF- β) e são responsáveis pela imunidade mediada por células, estimulando também em camundongos a produção de imunoglobulinas G tipo 2a (IgG2a) que ativam o complemento e opsonizam os antígenos para fagocitose. As células T "helper" tipo 2 (Th2) caracterizam-se por produzir IL-4, interleucina-5 (IL-5) e IL-10 (**MOSMANN & FONG, 1989**). A IL-4 está relacionada à produção de anticorpos da classe imunoglobulina E (IgE), imunoglobulina G1 (IgG1) e imunoglobulina G4 (IgG4), e a IL-5 é importante para diferenciação, multiplicação e ativação de eosinófilos.

O IFN- γ é a citocina mais potente na indução da atividade leishmanicida dos macrófagos, aumentando a produção de metabólitos de oxigênio e nitrogênio, ativando as célula "natural killers" (NK), ativando as células T citolíticas e induzindo a expressão de MHC classe I e II . As células T CD4+ e as células NK estimuladas por interleucina 12 (IL-12) produzem IFN- γ cuja presença no período de infecção juntamente com IL-12 é muito importante na diferenciação de células Th1, embora alguns estudos experimentais demonstrem que não necessariamente a presença de produção inicial de IFN- γ implique no fenótipo Th1 (**REINER *et al.*, 1994**; **MORRIS *et al.*, 1994**).

Também o TNF- α é importante no controle da infecção por leishmânia, estando esta citocina envolvida na resistência a diversos

patógenos. Ela é produzida por macrófagos ativados e também por linfócitos T e células NK, tendo a capacidade de ampliar a ativação macrofágica desencadeada pelo IFN- γ . O excesso de TNF- α relaciona-se porém a um pior prognóstico em portadores de diversas doenças infecciosas, sendo uma explicação a de que altos níveis desta citocina determinariam maior ativação e produção de óxido nítrico que, em excesso, provocaria danos ao paciente **(DA CRUZ *et al.*, 1996)**.

A produção de fator de crescimento e transformação β (TGF- β) também influencia a atividade leishmanicida dos macrófagos estando esta citocina associada a desativação dos macrófagos, inibição da ação do IFN- γ e redução da expressão de moléculas MHC classe II. A IL-10 é outra citocina relacionada a inibição da resposta Th1, favorecendo o desvio para o padrão Th2, levando à sobrevivência da leishmânia no interior dessas células, inibindo a síntese de várias outras citocinas também produzidas pelos macrófagos como interleucina 1 β (IL-1 β), interleucina 6 (IL-6), interleucina 8 (IL-8) e TNF- α e inibindo ainda a função dessas células como apresentadoras de antígeno através da diminuição da expressão de moléculas do MHC classe II **(de WAAL MALEFYT *et al.*, 1993; CARVALHO *et al.*, 1995)**. Esses efeitos, aliados à capacidade dessa citocina de suprimir produção de IFN- γ por células T CD4+ tipo Th1, fazem com que a IL-10 interfira na atividade leishmanicida do macrófago.

A IL-12 é uma citocina produzida por células apresentadoras de antígeno (monócitos, macrófagos, células dendríticas e células B), exercendo sua principal atividade biológica sobre as células T e células NK, estimulando a produção de citocinas, principalmente IFN- γ , induzindo proliferação celular e citotoxicidade, tendo um papel importante na diferenciação e expansão de células T CD4+ do tipo Th1 **(TRINCHIERI, 1996)**. A IL-12 aumenta a resposta proliferativa e produção de IFN- γ em pacientes com leishmaniose visceral **(BACELLAR *et al.*, 1996)**. O conhecimento das ações da IL-12 no início da infecção têm incentivado o seu uso no tratamento e profilaxia da leishmaniose **(NABORS *et al.*, 1995)**.

As células NK têm importante papel no início da infecção por leishmânia, respondendo rapidamente ao estímulo e não necessitando sensibilização prévia (**SCHARTON-KERSTEN *et al.*, 1995**). Essas células produzem citocinas como IFN- γ e TNF- α , capazes, por sua vez, de inibir o crescimento do parasito no início da infecção, influenciando também na diferenciação de células T CD4+ (**TRINCHIERI, 1996**). Estudos experimentais demonstram que a presença de células NK durante a imunização em camundongos BALB/c com antígeno de *L. major* e IL-12 aumentou significativamente o desenvolvimento de células Th1, já que a própria IL-12 tem também a capacidade de estimular a produção de IFN- γ por essas células (**CHAN *et al.*, 1991; AFONSO *et al.*, 1994**). A atividade lítica das células NK está presente em pacientes com leishmaniose tegumentar, sendo que a adição de TGF- β inibe a atividade dessas células *in vitro* assim como a geração de células citotóxicas (**BARRAL-NETTO *et al.*, 1995; COUTINHO *et al.*, 1996**)

Os pacientes com LTA apresentam forte resposta imune celular contra antígenos do parasita *in vivo*, caracterizada por reação de hipersensibilidade tardia positiva. *In vitro* ocorre resposta linfoproliferativa e produção de IFN- γ por células destes pacientes quando estimuladas com antígeno de leishmânia. Indivíduos com leishmaniose cutânea localizada e tempo de doença menor que 60 dias revelaram baixos níveis de IFN- γ e elevados níveis de IL-10, quando comparados aos níveis de doentes com mais de 60 dias de evolução. Esses achados sugerem que um possível distúrbio envolvido na patogênese da leishmaniose cutânea localizada seja a produção de citocinas inibidoras da resposta Th1 na fase inicial da infecção, permitindo assim a multiplicação do parasita (**CARVALHO *et al.*, 1994a; ROCHA *et al.*, 1999**). Essa imunossupressão é aparentemente transitória, pois após 60 dias de doença os pacientes costumam apresentar forte produção de IFN- γ . Pacientes com a forma mucosa costumam exibir elevados níveis tanto de IFN- γ quanto de TNF- α e após terapia bem sucedida os mesmos costumam cair em cerca de 50%. É possível que a produção de

TNF- α seja regulada positivamente pelo IFN- γ e que aquela citocina pró-inflamatória participe do dano tecidual, observado principalmente nas formas cutâneas graves e na forma mucosa da doença (**RIBEIRO DE JESUS *et al.*, 1998**). Quando se compara os achados em pacientes com forma cutânea localizada com os de forma mucosa, observa-se uma maior produção de IFN- γ e TNF- α nos pacientes com a forma mucosa da doença, onde há maior destruição tecidual, pior resposta ao tratamento e as lesões são mais pobres em parasitos. Esses achados sugerem que o excesso de resposta Th1 pode estar envolvido na lesão tecidual presente na leishmaniose tegumentar (**BACELLAR *et al.*, 2002**). Contudo, dados controversos mostram a nível tecidual nas lesões de LC uma predominância de expressão de RNAm para as citocinas IL-12 e IFN- γ , enquanto na mucosa o padrão encontrado foi misto de Th1 e Th2, porém com expressão aumentada de RNAm para IL-4 (**PIRMEZ *et al.*, 1993**). Assim, alternativamente, é possível que no nível tecidual, a indução da resposta Th1 contribua para a persistência de antígeno do parasita e cronicidade da lesão.

As células mononucleares de sangue periférico (CMSP) de pacientes com a forma difusa ou anérgica apresentam expressão aumentada de RNAm para IL-2, IL-4 e IL-10 e diminuída para IFN- γ na fase ativa da doença. Após o tratamento, observa-se a mudança de padrão para Th1 com aumento de IFN- γ e diminuição de IL-10, mas essa mudança imediata não confere proteção a longo prazo (**BOMFIM *et al.*, 1996**), sugerindo que nessa forma da doença cutânea, a resposta Th1 seja também protetora, a exemplo do que ocorre na leishmaniose visceral. Em pacientes com cura espontânea encontra-se forte resposta T celular e produção maior de IFN- γ (**ROCHA, *et al.*, 1999**) e indivíduos com leishmaniose visceral assintomática apresentam aumento de IFN- γ e redução de IL-10 (**D'OLIVEIRA-JUNIOR *et al.*, 1997**).

As quantidades de citocinas, disponíveis precocemente no local da infecção, irão influenciar no padrão de secreção das mesmas e, conseqüentemente, no controle ou não da infecção. Provavelmente o

processo de resistência *versus* doença relaciona-se mais com a interação entre os padrões de citocinas do que simplesmente ao predomínio de uma delas (**RIBEIRO DE JESUS *et al.*, 1998**).

Embora a resposta imune venha sendo bem estudada na leishmaniose tegumentar, pouco se conhece com relação a resposta imune dos indivíduos com forma subclínica da infecção por L. braziliensis. A documentação na publicação 1 de que existem na área endêmica de Canoa (Bahia) indivíduos com o teste intradérmico com antígeno de *leishmânia* positivo, mas sem presença de lesões cutâneo-mucosa, foi a base para a realização do trabalho 2 que teve como objetivo principal a caracterização da resposta imune e de aspectos clínico-laboratoriais e epidemiológicos de indivíduos com a forma subclínica da infecção causada por L. braziliensis e comparação dos dados com os casos de leishmaniose doença na mesma área de estudo.

1.6. Aspectos laboratoriais

O diagnóstico laboratorial da leishmaniose tegumentar pode ser realizado por métodos diretos e indiretos. Os métodos diretos são: esfregaço da lesão; isolamento de leishmânias em meios especiais como o NNN (Nicolle, Novy e McNeal) entre outros; isolamento do parasito através de inoculação em animais suscetíveis como o hamster (Mesocricetus auratus) e a demonstração no exame histopatológico do parasito (**CUBA *et al.*, 1980**; **CUBA *et al.*, 1984**; **MAGALHÃES *et al.*, 1986a**; **MAGALHÃES *et al.*, 1986b**; **ZAJTCHUK *et al.*, 1989**). Os métodos indiretos são fundamentalmente dois métodos imunológicos: o teste de hipersensibilidade tardia (reação de Montenegro) e o teste sorológico para demonstração de anticorpos circulantes através das técnicas de Imunofluorescência ou ELISA (**MELO *et al.*, 1977**; **CUBA *et al.*, 1980**; **REED *et al.*, 1986**; **ROFFI *et al.*, 1980**).

O teste cutâneo de hipersensibilidade tardia a antígeno de leishmânia idealizado por Montenegro representa o principal exame complementar para o diagnóstico da doença em áreas endêmicas (**MONTENEGRO, 1926a; MONTENEGRO, 1926b; REED *et al.*, 1986; GUEDES *et al.*, 1990**). A sensibilidade dessa reação varia de 86% a 100% e a especificidade de aproximadamente 100%, sendo consagradamente aceita em inquéritos epidemiológicos (**PESSÔA & PESTANA, 1941; PELLEGRINO & FURTADO, 1960; MELO *et al.*, 1977; FURTADO, 1980; GUEDES *et al.*, 1990**). Uma reação positiva em indivíduo sadio sem história prévia de doença e sem qualquer lesão ou cicatriz suspeita sugere fortemente a possibilidade de formas subclínicas (**FURTADO, 1980; GUEDES *et al.*, 1990**). Existem relatos de reação cruzada com doença de Chagas e indivíduos curados de leishmaniose visceral (**FURTADO, 1980; GUEDES *et al.*, 1990**). Possibilidade de reação falso negativa tem sido descrita em casos de infecção recente ou de formas anérgicas da doença. Apesar de toda padronização existente, diferenças nas preparações comerciais podem afetar a antigenicidade (**WEIGLE *et al.*, 1991; NASCIMENTO *et al.*, 1993; FREIRE JOSÉ *et al.*, 2001**). Há evidências de que o teste intradérmico pode sensibilizar o indivíduo e fazer com que o mesmo se torne positivo em uma segunda ou terceira avaliação (**NASCIMENTO *et al.*, 1993; FREIRE JOSÉ *et al.*, 2001**). Esse poder imunizante da reação de Montenegro estaria na dependência do intervalo de tempo entre as aplicações, havendo 60% de positividade quando o intervalo foi de duas semanas e não havendo positividade quando o intervalo foi de um ano ou mais (**WEIGLE *et al.*, 1991; FREIRE JOSÉ *et al.*, 2001**). O presente estudo, publicação 2, acompanhou por 3 anos os moradores de uma área de LTA, documentando indivíduos sadios com reação de Montenegro negativa que nos inquéritos anuais subsequentes positivaram a referida reação, sem o desenvolvimento de doença, comparando os achados clínico-epidemiológicos e imunológicos dos mesmos com os dos indivíduos da mesma área que desenvolveram lesão cutânea de LTA.

MENDONÇA *et al.* (1986), estudaram a resposta proliferativa induzida por antígenos de leishmânia e por concanavalina A em 28 indivíduos sadios com reação de Montenegro positiva (dos quais 20 apresentavam cicatriz de doença passada), como também em 28 indivíduos com LTA (antes e depois do tratamento) e em 29 indivíduos sadios com reação de Montenegro negativa. A resposta linfoproliferativa foi maior nos indivíduos sadios com reação de Montenegro positiva do que nos indivíduos com LTA antes do tratamento. O tratamento levou ao aumento significativo na resposta linfoproliferativa, provavelmente relacionado a destruição dos parasitos. A resposta linfoproliferativa foi significativamente maior nos sadios com reação de Montenegro positivas e nos doentes, do que nos sadios com reação de Montenegro negativa. Todos os indivíduos, dos três grupos estudados, responderam à Concanavalina A. Aqueles indivíduos com boa resposta linfoproliferativa tiveram padrão granulomatoso ao exame histopatológico das lesões cutâneas e seis indivíduos com uma resposta ruim ao tratamento apresentaram uma baixa resposta proliferativa.

Os testes sorológicos (Imunofluorescência e ELISA), são eficazes na detecção de anticorpos em pacientes com leishmaniose (**BADARÓ *et al.*, 1986; ZAJTCHUK *et al.*, 1989**), mas podem apresentar reação cruzada em portadores de tripanossomíase africana, doença de Chagas, hanseníase, tuberculose e esquistossomose mansônica, bem como, infecções por tripanossomatídeos não patogênicos e infecções sub clínicas (**ROFFI *et al.*, 1980**).

No estudo de **MARTINS NETTO (1990)**, em pacientes com lesão cutânea ativa de LTA, o teste de ELISA (cut off > 0,1) e Imunofluorescência indireta (IFI), na diluição de 1:20, tiveram uma sensibilidade de 89% e a especificidade de 84%. Já a sensibilidade dos testes sorológicos para diagnóstico retrospectivo de LTA foi de 57%, com valores preditivos positivo e negativo respectivamente de 38% e 90%. Em conclusão, os testes sorológicos são bons indicadores em pacientes com lesão ativa, mas não em inquéritos populacionais.

1.7 Aspectos sobre vacinação humana

A leishmaniose cutânea vem sendo alvo de pesquisa na área de imunização há muitos anos, pois é bem conhecido desde a antigüidade que os indivíduos curados da doença desenvolvem proteção contra futuras infecções. Desde 1908, quando foram estabelecidas condições para o crescimento e a manutenção de promastigotas em culturas que as vacinas com organismos vivos vêm sendo testadas (**NICOLLE & MANCEAU, 1908 apud HANDMAN, 2001**). Estudos em larga escala com vacinas de parasitos vivos foram desenvolvidos na antiga União Soviética e em Israel (**GREENBLATT, 1980; KELLINA, 1966**) com relativo percentual de sucesso. No entanto, o uso de vacinas com parasitos vivos tem muitos problemas como o aparecimentos de lesões muitas vezes não bem controladas, exacerbação de psoríase e de outras doenças cutâneas, imunodepressão evidenciada por baixa resposta a vacina tríplice (anti-tétano, difteria e pertussis). O uso de organismos virulentos vivos foi praticamente abandonado desde o início de 1990, passando-se o foco para vacinas com parasitas mortos (**HANDMAN, 2001**).

O investimento em estudos com vacinas de leishmânias mortas foi negligenciado por vários anos, talvez por conflitos de resultados encontrados em torno dos anos 40 do século passado. No Oriente Médio, os resultados não mostraram uma eficácia da vacina enquanto no Brasil os ensaios demonstraram excelentes resultados considerando como sucesso a positividade da reação de Montenegro próxima a 100% dos indivíduos vacinados (**PESSOA & PESTANA, 1941; PESSOA, 1941**). Vários estudos vêm sendo desenvolvidos nos últimos anos com vacinas de parasitas mortos, principalmente no Brasil e Equador (**MODABBER, 1995; ARMIJOS et al., 1998; MARZOCHI et al., 1998; DE LUCA et al., 1999**).

O uso de vacinas com parasitos vivos atenuados ainda é considerado atrativo porque poder simular o curso natural da infecção e desencadear respostas imunes similares à infecção natural. Fatores como quantidade de

antígeno e dificuldades na produção para uso em larga escala são aspectos questionados na viabilização do uso de vacinas com parasitas vivos atenuados (**HANDMAN, 2001**). O uso vacinas sintéticas e recombinantes vem sendo bastante pesquisado e desenvolvido em vários países na busca de um ou vários antígenos que consigam induzir potente resposta Th1 com duradoura e efetiva proteção (**HANDMAN *et al.*, 1995; TITUS *et al.*, 1995**). Vários problemas ainda são evidenciados com relação à imunização ideal, condições de produção dos antígenos, necessidade de adjuvantes, riscos de efeitos colaterais e, considerando o amplo espectro do complexo leishmânia sua diversidade genética, a necessidade de uso de vários antígenos (**HANDMAN, 2001**) .

Desde 1939, no Brasil foram iniciados estudos com vacina de parasitas mortos contra leishmaniose tegumentar americana (**PESSOA & PESTANA, 1940; PESSOA, 1941**). Em 1979 os estudos com vacinas de promastigotas mortas de cinco cepas de leishmânia obtiveram 74,5% de positividade da reação de Montenegro após três meses da vacinação (**MAYRINK *et al.*, 1979b**). Esta positividade, que se manteve após um ano em 73,2% dos indivíduos, foi decrescendo gradualmente no segundo ano para 54,1% e no terceiro ano para 30,9%; a resposta linfocitária persistiu mesmo após os três anos da data de vacinação em 30% dos vacinados testados. Os mesmos autores, com o mesmo antígeno e em diferente área, encontraram uma positividade da reação de Montenegro de 85% (**MAYRINK *et al.*, 1985**). Muitos estudos com a vacina constituída por múltiplas espécies foram conduzidos em áreas endêmicas do Brasil e as Forças Armadas Brasileiras têm utilizado essa vacina em militares residentes em áreas não endêmicas e que viajam para treinamento na selva (**MAYRINK *et al.*, 1979a; ANTUNES *et al.*, 1986; MAYRINK *et al.*, 1985; NASCIMENTO *et al.*, 1990**). Entre os vacinados, a incidência da doença nos que converteram a reação de Montenegro caiu significativamente em área consideradas de alto risco (**ANTUNES *et al.*, 1986; NASCIMENTO *et al.*, 1990**). A conversão da resposta ao teste de hipersensibilidade tardia

com o antígeno de leishmânia pode então ser adotada como um possível marcador de proteção. Nos estudos brasileiros, a taxa de conversão da reação de Montenegro de negativa para positiva variou aproximadamente entre 50 a 90% dos vacinados (**ANTUNES *et al.*, 1986; MAYRINK *et al.*, 1979a; MAYRINK *et al.*, 1985; NASCIMENTO *et al.*, 1990**).

Em 1988, a vacina proposta por Mayrink *et al.* (**MAYRINK *et al.*, 1979a; MAYRINK *et al.*, 1985**) se tornou comercial com o nome de Leishvacin[®], porém, baseada na recomendação da Organização Mundial de Saúde (OMS), sua composição foi alterada para uma só cepa, sendo a cepa de referência a *L. amazonensis* (IFLA/BR/67/PH8).

A vacina é produzida pela BIOBRÁS de acordo com Good Manufacturing Processes (GMP). A dose padrão recomendada é de 360 µg de proteína nitrogenada por dose e feita com 50% de promastigotas inteiras e 50% maceradas diluídas em solução salina com thimerosal a 1:10.000 (**DE LUCA *et al.*, 1999**). Um estudo de Marzochi e colaboradores com a Leishvacin[®] demonstrou novamente altas conversões da reação de Montenegro nos grupos testados, chamando porém atenção que no grupo que recebeu apenas placebo a conversão também ocorreu em 8 dos 12 (66,6%) indivíduos testados, sugerindo a possibilidade de exposição paralela ao agente, reação alérgica ao diluente ou mesmo imunização com o próprio antígeno usado para o teste (**MARZOCHI *et al.*, 1998**). Desse modo, esses dados limitam a utilização da reação de Montenegro como um modelo padrão para avaliar a resposta imune em leishmaniose e levantam a possibilidade de que o teste por si só tenha também um potencial imunogênico (**NASCIMENTO *et al.*, 1990; ALIMOHAMMADIAN *et al.*, 1993; CONVIT *et al.*, 1993**). Em todos os estudos citados, os efeitos colaterais da vacina com promastigotas mortas foram mínimos a inexistentes, mesmo utilizando-se o triplo da dose padrão recomendada (**MARZOCHI *et al.*, 1998**).

O Fator Estimulador de Colônias de Granulócitos e Macrófagos (GM-CSF) é uma citocina capaz de estimular a produção de granulócitos e monócitos. O GM-CSF é uma glicoproteína com 22kD produzida por células T, fagócitos mononucleares, células endoteliais vasculares, fibroblastos e células do estroma de medula óssea. Nos humanos GM-CSF age primariamente nos precursores da medula óssea, estimulando o desenvolvimento de leucócitos e o crescimento de células precursoras de plaquetas e hemácias. GM-CSF também ativa leucócitos maduros, mimetizando a ação do γ -interferon. GM-CSF não é detectável na circulação e provavelmente age nos locais de produção. Fator Estimulador de Colônias de Granulócitos e Macrófagos sintético (rhGM-CSF) tem sido utilizado para estimular a medula óssea de pacientes com defeito na hematopoiese e estimular a medula óssea a se recuperar após quimioterapia citotóxica ou transplante de medula óssea **(SALLUSTO & LANZAVECCHIA, 1994)**.

GM-CSF tem a propriedade de aumentar a atividade microbicida de macrófagos fazendo com que ele tenha maior atividade leishmanicida. O rhGM-CSF já foi utilizado no tratamento de neutropenia associada a leishmaniose visceral e tem reduzido o tempo para a cura clínica de pacientes com leishmaniose tegumentar quando administrado associado a antimonial pentavalente **(ALMEIDA *et al.*, 1999)**.

Por sua vez, o rhGM-CSF exerce múltiplos efeitos na resposta imunológica e em modelos experimentais bem como na pessoa humana tem sido utilizado como adjuvante na vacinação. Quando administrado em associação com a vacina contra hepatite B, no mesmo sítio de inoculação, foi observado que após 28 dias, no grupo que usou rhGM-CSF associado, a presença de títulos protetores de anticorpos em 11 dos 81 indivíduos, o que não aconteceu em nenhum dos 27 que usaram placebo **(TARR *et al.*, 1996)**. Esses efeitos podem ser devido a propriedades conhecidas do GM-CSF em ativar macrófagos, aumentar a migração e maturação de células dendríticas, promover potente ativação de células T e aumentar expressão de antígenos MHC classe II **(GASSON, 1991)**. Dando suporte a esses

dados, há a documentação de que macrófagos tratados com rhGM-CSF e antígeno solúvel de leishmânia têm a capacidade de mediar resposta imune protetora contra L. major em camundongos BALB/C (**DOHERTY & COFFMAN, 1993**).

Considerando que nos estudos prévios com Leishvacin[®] os indivíduos eram selecionados por apresentar teste cutâneo negativo (**ANTUNES *et al.*, 1986; MAYRINK *et al.*, 1979a; MAYRINK *et al.*, 1985; NASCIMENTO *et al.*, 1990**) e sabendo-se que o próprio antígeno utilizado para a realização da reação de Montenegro pode sensibilizar os indivíduos não expostos a leishmânia (**NASCIMENTO *et al.*, 1990; ALIMOHAMMADIAN *et al.*, 1993; CONVIT *et al.*, 1993**) o objetivo do terceiro trabalho foi de, através da seleção de indivíduos que não responderam *in vitro* a apresentação de antígeno de leishmânia, documentar a resposta imune a Leishvacin[®] e a capacidade do rh GM-CSF de funcionar como adjuvante à referida vacina.

2. Resultados

2.1. Publicação 1

Outbreak of American cutaneous leishmaniasis in Canoa, Santo Amaro, Bahia, Brazil. Ivonise Follador, Cibele Araujo, Maria Amélia Cardoso, José Tavares-Neto, Aldina Barral, José Carlos Miranda, Achiléa Bittencourt, Edgar M. Carvalho. *Revista da Sociedade Brasileira de Medicina Tropical* 32(5):497-503, 1999. PMID: 10881082 [PubMed - indexed for MEDLINE]

Palavras chaves: Leishmaniose tegumentar. Surto. *Leishmania*. Epidemiologia.

Surto de leishmaniose tegumentar americana em Canoa, Santo Amaro, Bahia, Brasil

An outbreak of American cutaneous leishmaniasis in Canoa, Santo Amaro, Bahia, Brazil

Ivonise Follador, Cibele Araujo, Maria Amélia Cardoso, José Tavares-Neto, Aldina Barral, José Carlos Miranda, Achiléa Bittencourt e Edgar M. Carvalho

Resumo Em 1993, um surto de leishmaniose tegumentar americana (LTA) foi detectado no povoado rural de Canoa, município de Santo Amaro, Bahia. Um estudo observacional prospectivo delineou-se, com objetivo de determinar as taxas de frequência e caracterizar clinicamente a doença. Foram acompanhados 555 indivíduos, registrando-se 29 casos de LTA, 11 casos sugestivos de LTA pregressa e 529 sadios. Desses 529 sadios, 65 apresentaram reação de Montenegro positiva sem qualquer evidência presente ou passada de doença. A prevalência de LTA no período de estudo foi de 5,2% (29/555). A leishmania envolvida foi caracterizada como *Leishmania braziliensis* e o vetor, *Lutzomyia intermedia*. Foram detectados cães e equídeos infectados por leishmania. O acometimento de crianças menores de 10 anos, o acometimento igual entre os sexos e um componente de agregação familiar sugerem um padrão de transmissão peri ou intradomiciliar.

Palavras-chaves: Leishmaniose tegumentar. Surto. Leishmania. Epidemiologia.

Abstract An outbreak of American cutaneous leishmaniasis (ACL) was detected in the village of Canoa in 1993. A prospective observational study was outlined to determine the frequency rates and to clinically characterize the disease. A total of 555 people were followed up. There were 29 cases of ACL, 11 cases of probably previous ACL (scars) and 529 healthy individuals. Of these 529 individuals, 65 had a positive Montenegro reaction without any present or past evidence of leishmaniasis. The prevalence of ACL during the two years was 5.2% (29/555). The leishmania involved was *Leishmania braziliensis* and the vector, *Lutzomyia intermedia*. Evidence of infection was detected in dogs and horses. The high frequency of the disease among children under ten years, the similar sex distribution of cases and a component of familial aggregation suggest a peri- or intra-domiciliary transmission.

Key-words: Cutaneous leishmaniasis. Outbreak. Leishmania. Epidemiology.

A leishmaniose tegumentar já foi descrita em todos os continentes, exceto na Oceania, estimando-se em cerca de 185.380.000 pessoas sob o risco da infecção, com a ocorrência de 295.900 casos novos anuais sendo 59.300 nas Américas⁴. Nas Américas, a leishmaniose tegumentar americana (LTA) se distribui amplamente, desde o Texas até o norte da Argentina, não havendo relato de casos apenas

no Canadá, Chile e Uruguai. No Brasil, a doença tem sido documentada em praticamente todos os estados^{16,22}. A LTA é conhecida no estado da Bahia desde o início do século XIX^{25, 29}. Nessa chamada de fase baiana da doença, a expansão da cultura de cacau atraía trabalhadores de várias regiões do país e a maioria dos pacientes era proveniente do Recôncavo e região sul do estado, áreas servidas pela estrada de ferro⁸.

Serviço de Imunologia do Hospital Universitário Professor Edgar Santos (HUPES) da Universidade Federal da Bahia (UFBA).

Apoio financeiro: PRONEX, FINEP e NIH GRANT #30.639.

Endereço para correspondência: Dr. Edgar M. Carvalho. Departamento de Imunologia/Hospital Universitário Prof. Edgar Santos. R. João das Botas s/nº, 3º andar, Canela, 40110-160 Salvador, BA, Brasil. Tel: 55 71 339-6320/237-7353. Fax: 55 71 245-7110.

Recebido para publicação em 19/8/98.

Atualmente, a LTA é endêmica em praticamente todo o estado, com transmissão ativa e surtos epidêmicos registrados em várias localidades. Em Três Braços, onde desde 1974 existe um núcleo de estudo da LTA, a prevalência é de 14,9% e a incidência anual média de 8,1 casos/1.000 habitantes, com 2,7% evoluindo para a forma mucosa, evolução esta que ocorre em uma média de 6 anos¹⁹. Vários trabalhos vêm caracterizando os aspectos clínicos e epidemiológicos da LTA na região^{5 6 8 19}, porém poucos estudos clínico-epidemiológicos existem em outras áreas da Bahia²⁶.

O risco de infecção, classicamente atribuído às formas de ocupação dos ambientes florestais pelo homem (formas zoonóticas), vem ressurgindo com outra feição em áreas onde focos ativos da doença sobreviveram em pequenas matas

residuais, havendo a urbanização da LTA (formas antroponóticas), com adaptação dos agentes e vetores aos novos ambientes, envolvendo os animais domésticos²³. A urbanização das leishmanioses tem sido documentada em diversos estados do Brasil como São Paulo, Rio de Janeiro e Espírito Santo^{15 16 24 27 28}. O papel dos surtos na perpetuação da endemia é conhecido, mas a falta de estudos sobre a estrutura epidemiológica dos mesmos dificulta o conhecimento dos fatores envolvidos na incidência humana dessa doença^{15 16}.

Em março de 1993 um surto de LTA foi detectado no vilarejo de Canoa, município de Santo Amaro, Bahia, onde não havia registro prévio da doença. Nesse trabalho são descritos os aspectos clínico-epidemiológicos da LTA neste vilarejo.

MATERIAL E MÉTODOS

Caracterização geográfica da região. O município de Santo Amaro situa-se no Recôncavo Baiano a 71km da capital do estado, Salvador, 12 33' latitude sul, 38 42' longitude oeste, 50m com relação ao nível do mar. A temperatura média anual é de 25,4°C. Canoa é um povoado rural, com 163 habitações, distribuídas ao longo de uma estrada vicinal de 2,6km, na linha de cumeada do centro de dispersão de dois rios, rio Subaé e rio Traripe. Há predomínio de plantações de bananas e mandioca que chegam em alguns trechos a rodear totalmente as casas. Há luz, porém não há água encanada ou rede de esgoto. As casas (Figura 1) são na maioria bem simples,

de reboco, teto de telha e chão de cimento. O terço final do povoado, da casa 101 até a casa 163, é denominado Canoa de Baixo e os dois terços iniciais, da casa 001 até a casa 100, denominado de Canoa de Cima. A mata ao redor é resíduo secundário da Mata Atlântica, evidenciando extensas áreas de desmatamentos antigos e recentes (Figura 2), estes últimos predominando no terço final do povoado.

Inquérito epidemiológico. O presente estudo desenvolveu-se de março de 1993 a março de 1995. No primeiro ano do estudo, todas as casas do povoado foram cadastradas, com ficha clínico-epidemiológica por casa, e todos os moradores



Figura 1- Área de desmatamento recente ao fundo da casa 163, Canoa- Santo Amaro- Bahia.



Figura 2- Casa 163, padrão típico das habitações do povoado, onde foram detectados 7 casos de LTA.

avaliados com exame clínico-dermatológico e reação de Montenegro. No decorrer dos dois anos todos os casos suspeitos de LTA cutânea ou mucosa e todos indivíduos que apresentaram reação de Montenegro positiva foram avaliados, clínica e laboratorialmente, inclusive com exame otorrinolaringológico.

Exames laboratoriais. A Reação de Montenegro foi realizada com antígeno solúvel de *Leishmania amazonensis* (MHOMBr88-Ba 125) padronizado com 250µ gramas de proteína/ml. A sorologia para leishmaniose foi realizada pela técnica padrão de ELISA, previamente descrita. A cultura do aspirado da lesão ou do gânglio próximo à lesão foi realizada em meio de cultura NNN. O exame histopatológico foi feito pela técnica de hematoxilina-eosina.

Inquérito nos animais domésticos e inquérito flebotômico. Dois inquéritos sorológicos caninos foram realizados, um em maio de 1993 e outro em maio de 1994, sendo o primeiro através da técnica de imunofluorescência com sangue

colhido em papel de filtro e o segundo através da técnica de ELISA em soro. Um inquérito sorológico nos equídeos foi realizado em outubro de 1994, através da técnica de ELISA, com material processado na Fundação Oswaldo Cruz (FIOCRUZ) do Rio de Janeiro, RJ. Um inquérito flebotômico foi feito em três pontos diferentes do povoado, através das armadilhas de Shannon e luminosas. A caracterização da espécie de flebotômico foi feita no Instituto Oswaldo Cruz (FIOCRUZ) de Salvador, BA.

Análise estatística. Os dados coletados foram inseridos em banco de dados do programa EPI-INFO versão 6.0, da Organização Mundial de Saúde. Para análise de significância estatística foram utilizados os seguintes testes: Teste "t" de Student, teste exato de Fisher, qui-quadrado, razão de prevalência e risco relativo. As diferenças foram consideradas estatisticamente significantes quando a probabilidade de erro tipo I foi < 0,05.

RESULTADOS

O inquérito populacional clínico-epidemiológico constatou a presença de 163 habitações, com 604 habitantes, dos quais 555 foram avaliados. A média de idade da população foi de $24,0 \pm 19,6$ anos, sendo 283 (51%) do sexo masculino e 306 (55,2%) com menos de 20 anos de idade. O número de moradores da área de Canoa de Baixo foi de 202 (36,4%) indivíduos.

O inquérito sócio-econômico realizado revelou serem os chefes de família predominantemente analfabetos ou com alfabetização básica (66,4%) e lavradores (71,4%). Com relação aos domicílios, o inquérito revelou que a maioria das habitações era de taipa (56%), com piso de cimento (77,5%), sem água potável (79,1%), sem fossa (79,1%) e com energia elétrica (94%). Não houve diferença estatisticamente significativa com relação às variáveis sócio-econômicas quando se comparou Canoa de Cima com Canoa de Baixo. Também não houve diferença estatisticamente significativa quando se compararam as variáveis sócio-econômicas dos domicílios com casos presentes ou passados de doença com as dos domicílios sem casos de doença.

Foram registrados 129 cães (1,08 cão/domicílio $\pm 1,46$), 61 gatos (0,52 gato/domicílio $\pm 0,81$) e 135 equídeos (1,13 equídeo/domicílio $\pm 1,31$) nos domicílios residenciais.

No decorrer do primeiro ano, foram avaliados 555 moradores, encontrando-se na primeira

avaliação 11 indivíduos com LTA, 11 com história e cicatriz características de doença passada sem tratamento específico e com o teste intradérmico positivo (cura espontânea) e 533 sadios clinicamente e sem história pregressa de LTA. Neste último grupo, 468 (87,8%) apresentaram reação de Montenegro negativa e 65 (12,2%) positiva. Ainda no primeiro ano de estudo mais 7 casos de LTA foram diagnosticados e no decorrer do segundo ano mais 11, todos com avaliações prévias negativas. Ao todo ocorreram 29 casos de LTA. A prevalência de LTA com lesões ativas nos dois anos do estudo foi de 5,2% (29/555). A razão de prevalência da doença ativa em Canoa de Baixo com relação a Canoa de Cima foi de 4,59 [IC95%; 2,07-10,17]. A prevalência de indivíduos sadios com reação de Montenegro positiva foi de 11,7% (65/555). A incidência de LTA foi de 3,5% (14/464) na coorte acompanhada.

Características clínicas da leishmaniose tegumentar. Dos 29 casos diagnosticados de LTA, 23 (79,3%) apresentavam forma cutânea, 5 (17,2%) a forma cutâneo-mucosa simultânea e um (3,4%) a forma disseminada (também com lesão mucosa). Não ocorreram casos de forma mucosa isolada ou de forma difusa da doença. Dos 29 casos, 21 ocorreram em Canoa de Baixo e 8 em Canoa de Cima ($p < 0,001$). Esses dados estão demonstrados na Tabela 1.

Tabela 1 - Distribuição dos casos de LTA nas duas partes do povoado, em Canoa- Santo Amaro- Bahia, 1993-1995.

Parte do povoado	População doente		População sadia		Total	
	n	%	n	%	n	%
Canoa de Baixo	21	10,4	181	89,6	202	100,0
Canoa de Cima	8	2,3	345	97,7	353	100,0
Total	29	5,2	526	94,8	555	100,0

($p = 0,001$; $\chi^2 = 17,15$).

Os 29 casos ocorreram em 15 famílias, com a média de 1,93 casos/família, sendo 11 (73,3%) famílias com um caso e 4 famílias cada uma com 2, 4, 5 e 7 casos respectivamente. Considerando-se o fato de existir ou ter existido um doente na casa, a chance de ter outro doente na mesma casa foi 4,5 vezes maior nesses casos do que em casas sem doente ($p < 0,0001$).

Os casos de LTA foram diagnosticados predominantemente (22/29) de dezembro a março de cada ano. Não houve diferença estatisticamente significativa dos 29 casos com relação a média de idade e sexo, quando comparados com a população geral. A distribuição dos casos de acordo com a ocupação mostra que 14 (48,3%) eram estudantes e 10 (34,5%) eram lavradores.

O número total de lesões foi de 77 lesões para 28 casos, excluindo-se dessa contagem o paciente com a forma disseminada. A média de lesões por paciente foi de 2,8 lesões. Não houve diferença estatisticamente significativa na proporção de crianças com múltiplas lesões, quando comparadas com os adultos na mesma situação. A distribuição por local afetado mostra que de 77 lesões, 55 (71,4%) situavam-se acima da linha da cintura pélvica, não havendo diferença entre crianças e adultos.

A lesão do tipo ulcerada (Figura 3) ocorreu em 45 (58,5%) das 77 lesões e outras formas, pápulo-nodular e ectimatosas (Figura 4), em 32 (41,5%) lesões. Associando-se os tipos clínicos com o tempo de evolução, observa-se uma relação direta das formas ulceradas com um

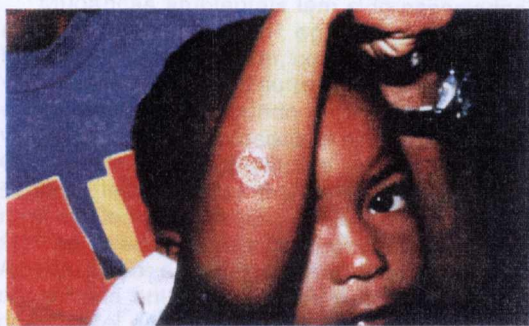

Figura 3- Lesão ulcerada típica em membro superior direito de criança de 3 anos.

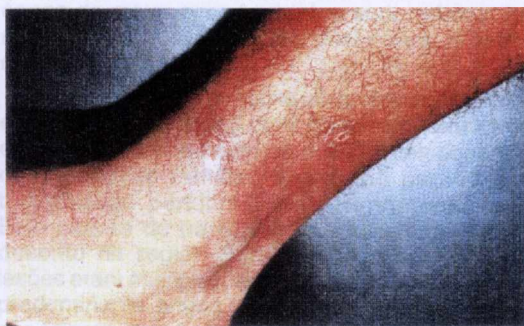

Figura 4- Duas pequenas lesões pápulo-ulceradas em membro inferior direito, com 8 dias de evolução e que ao exame histopatológico apresentavam índice parasitário 3 (100 parasitas X 100 campos).

tempo de evolução maior que 60 dias e das formas pápulo-nodulares e ectimatosas com um tempo de evolução menor que 60 dias ($p < 0,0001$). O tamanho médio das lesões foi de $18,5 \pm 9,8$ mm. O comprometimento mucoso simultâneo a lesões cutâneas ocorreu em seis (20,7%) dos 29 casos.

Todos os casos de comprometimento mucoso simultâneo ocorreram com lesões múltiplas e com lesões acima da cintura pélvica ($p < 0,0001$). A adenopatia ocorreu em 23 (79,3%) dos 29 casos. Nos casos de diagnóstico recente, com tempo de evolução menor ou igual a 60 dias,

todos apresentaram adenopatia. O comprometimento ganglionar caracterizou-se por ser na cadeia próxima à lesão, em alguns casos bilateralmente, mesmo sem lesão no lado contra lateral (6/23), com características inflamatórias (móveis, dolorosos e não aderidos), chamando atenção, em sete casos, o tamanho volumoso dando aspecto tumoral. Nos casos em que o comprometimento era também contra lateral, os gânglios tinham tamanho maior que 5cm, eram dolorosos, fusionados e não aderidos.

A reação de Montenegro foi positiva em 26 dos 29 (89,7%) casos na primeira avaliação com lesão suspeita, sendo a média da enduração de $17,6 \pm 1,4$ mm. Dois dos doentes com reação de Montenegro inicial negativa, tinham oito e quinze dias de evolução, e tomaram-se positivos quando repetiram a reação. A sorologia (ELISA) para leishmaniose foi positiva em 16 (55,2%) casos, apresentando uma relação direta com o tempo de evolução maior que 60 dias ($p < 0,001$).

Os achados histopatológicos predominantes foram: presença de intenso infiltrado inflamatório linfo-plasmocitário (64,7%), de reação granulomatosa (76,5%) e de epidermotropismo (82,4%). Em todos os 11 casos, nos quais o parasito foi cultivado, a espécie de *leishmania*

caracterizada através de anticorpo monoclonal foi a *Leishmania braziliensis*.

Os casos de doença foram tratados com antimonial pentavalente (Glucantime), via venosa, na dose de 20mg Sb^v/kg/dia durante 20 dias, repetindo-se a série após 4 semanas da primeira naqueles que ainda apresentavam lesão ativa. Não houve caso de falência terapêutica.

Inquérito nos animais domésticos e inquérito flebotômico. No primeiro inquérito canino, realizado em maio de 1993, foram examinados 104 cães dos quais cinco (4,8%) tiveram a sorologia positiva para leishmaniose. No segundo inquérito canino, feito em dezembro de 1994, foram examinados 100 cães dos quais oito (8%) tiveram a sorologia positiva para leishmaniose. Em setembro de 1994, o exame clínico e inquérito sorológico foram realizados nos equídeos do povoado, tendo sido examinados 77 animais. Nenhum equídeo apresentou lesão cutânea sugestiva de leishmaniose e o teste sorológico foi positivo em 17 (22%). Em dezembro de 1994, o inquérito flebotômico realizado evidenciou predomínio da *Lutzomyia intermedia* em 94% dos flebotomos examinados (47/50), mas também sendo capturados *Lutzomyia migonei* e *Lutzomyia (Nyssomyia) sp.*

DISCUSSÃO

Mudanças ambientais têm sido associadas a mudanças no perfil epidemiológico da leishmaniose tegumentar, com descrições cada vez mais freqüentes de surtos em áreas urbanas e peri-urbanas, sugerindo uma adaptação do vetor e de todo seu ecossistema a essas regiões¹³. O presente estudo detectou e acompanhou um surto de leishmaniose tegumentar no povoado rural de Canoa, município de Santo Amaro, BA, área de colonização antiga e população estável. A diferença estatisticamente significativa encontrada entre o grupo de sadios com o de doentes foi o do local de moradia, havendo no último grupo um forte predomínio de moradores de Canoa de Baixo, terço final do povoado onde uma alteração ambiental muito acentuada vem acontecendo, com desmatamentos recentes e antigos e uma maior proximidade da mata às casas. As demais variáveis testadas não mostraram diferenças, sugerindo que a questão seja ambiental. Os casos de LTA ocorreram predominantemente nos meses de dezembro a março, época de verão, calor e umidade na região. Não existe claramente um padrão sazonal na transmissão da leishmaniose tegumentar e os estudos demonstram grande variação na

época de maior ocorrência, havendo relatos de maior predominância do vetor nos meses quentes e úmidos^{15 19}.

No presente estudo houve um comprometimento elevado de crianças, com taxas semelhantes entre os dois sexos e com um possível componente de agregação familiar, sugerindo padrão de transmissão peridomiciliar ou intradomiciliar. Este padrão de transmissão é freqüentemente descrito na região Sudeste do país^{16 17 24}. As lesões eram múltiplas, extensas e com localização predominante acima da cintura pélvica. Esses são fatores de risco²¹ para o desenvolvimento da forma mucosa e justificam a elevada freqüência de doença mucosa observada nesse surto. A ocorrência de múltiplos casos em algumas famílias sugere transmissão peridomiciliar, podendo também se levantar a questão do papel do homem na cadeia de transmissão e possíveis fatores genéticos^{7 24}. Estudos futuros em área de transmissão de *L. braziliensis* precisam ser desenvolvidos para detectar a importância dos fatores genéticos no comportamento da infecção e da doença.

O achado de lesões predominantemente na porção superior do tronco não é o mais comum

em áreas de LTA e também sugere transmissão intradomiciliar. Os flebotomos costumam voar baixo e ao atingir pessoas deitadas poderiam alcançar mais facilmente as regiões altas do corpo³. Em crianças, pela baixa estatura, é freqüente o acometimento acima da cintura pélvica⁹.

O comprometimento ganglionar foi um achado que esteve presente em todos os casos de diagnóstico precoce. A linfadenopatia vem sendo reconhecida na literatura como um achado freqüente e importante nos casos de LTA, principalmente quando de diagnóstico precoce^{5,6}. É possível que o comprometimento ganglionar seja mais habitual do que o relatado em diversas séries, estando associado ao início do desenvolvimento das lesões e que estudos em campo, dentro da área endêmica, tenham mais chances de detectá-lo. A reação de Montenegro é um exame de grande valor para diagnóstico de LTA, considerando ter mais de 90% de sensibilidade e especificidade nas mais diversas séries^{14, 18, 28}. Em Canoa, a elevada taxa de positividade da reação de Montenegro reforça a importância do teste intradérmico no diagnóstico das leishmanioses.

AGRADECIMENTOS

Agradecemos ao Dr. Sebastião Dias e toda equipe da Santa Casa de Misericórdia de Oliveira dos Campinhos, onde os pacientes foram acompanhados e tratados; à Fundação Nacional de Saúde (FNS) pelo apoio em todas etapas do

A positividade encontrada nos inquéritos sorológicos canino e equídeo revela uma participação dos referidos animais domésticos no ciclo da doença no local, embora o real papel dessa participação necessite de estudos mais específicos. A documentação de cães^{10, 11, 20}, equídeos^{1, 12, 31} e roedores domésticos^{2, 3} infectados por *leishmania* sugere a participação dos mesmos na domiciliação e urbanização da LTA.

O encontro de *L. intermedia* nos domicílios e peridomicílios, em áreas rurais e peri-urbanas, sugere uma evolução da espécie à domiciliação^{13, 15, 16, 22, 23}. Em Três Braços, Bahia o predomínio é de *L. whitmani*²⁰, com padrão de transmissão ainda associado a áreas de florestas e ocasionalmente ocorrendo em áreas peridomiciliares¹⁹. Em Jequié²⁶, Bahia, os dados também indicam um padrão relacionado à maior exposição humana à floresta. O predomínio de *L. intermedia* em Canoa bem como as outras características do surto que indicam transmissão peri ou intradomiciliar diferem até então do padrão epidemiológico de LTA encontrado no Estado da Bahia.

estudo, especificamente aos Sr. Benedito Barbosa e Sr. Almir H. Adorno Neto; ao Dr. Hélio Lessa pelos exames otorrinolaringológicos; ao Dr. Roque Almeida pelo preparo dos antígenos para reação de Montenegro.

REFERÊNCIAS BIBLIOGRÁFICAS

1. Aguilar CM, Fernandez E, Fernandez R, Deane LM. Study of an outbreak of cutaneous leishmaniasis in Venezuela: the role of domestic animals. *Memórias do Instituto Oswaldo Cruz* 79: 181- 195, 1984.
2. Alencar EJ, Pessoa EP, Fontenele ZF. Infecção natural de *Rattus rattus alexandrinus* por *Leishmania* (Provavelmente *L. braziliensis*) em zona endêmica de leishmaniose tegumentar do Estado do Ceará, Brasil. *Revista do Instituto de Medicina Tropical de São Paulo* 2:347-348, 1960.
3. Araújo-Filho NA, Coura JR, Reis VLL. Leishmaniose tegumentar americana na Ilha Grande, Rio de Janeiro. III. Reservatórios silvestres e comensais. *Revista do Instituto de Medicina Tropical de São Paulo* 14:153-161, 1981.
4. Ashford RW, Desjeux P, Raadt P. Estimation of Risk of Infection and Number of cases of Leishmaniasis. *Parasitology Today* 3:104-105, 1992.
5. Barral A, Barral-Netto M, Almeida R, Jesus AR, Grimaldi Jr GJ, Netto EM, Santos I, Bacellar O, Carvalho EM. Linfadenopathy associated with *Leishmania braziliensis* cutaneous infection. *American Journal of Tropical Medicine and Hygiene* 47:587-592, 1992.
6. Barral A, Guerreiro J, Bonfim G, Correia D, Barral-Netto M, Carvalho EM. Linfadenopathy as the first sign of human cutaneous infection by *Leishmania braziliensis*. *American Journal of Tropical Medicine and Hygiene* 53:256-259, 1995.
7. Cabello PH, Lima AMVMD, Azevedo ES, Krieger H. Familial aggregation of *Leishmania chagasi* infection in northeastern Brazil. *American Journal of Tropical Medicine and Hygiene* 52:364-365, 1995.
8. Costa JML, Tada MS, Martins- Netto EM, Vale KC, Lago EL, Marsden PD. Procedência de pacientes portadores de leishmaniose tegumentar americana nas áreas endêmicas de Três Braços e Corte de Pedra- Estado da Bahia- Brasil. *Revista da Sociedade Brasileira de Medicina Tropical* 21: 145-149, 1988.
9. Cucé LC, Oliveira ZNP, Belda Júnior W, Zolli CA. Leishmaniose tegumentar americana na infância-

- Aspectos epidemiológicos, clínicos e terapêuticos. *Anais Brasileiros de Dermatologia* 65:18S-19S, 1990.
10. Falqueto A, Coura JR, Barros GC, Grimaldi-Filho G, Sessa PA, Carias VR, Jesus AC, Alencar JJA. Participação do cão no ciclo de transmissão de leishmaniose tegumentar no município de Viana, Estado do Espírito Santo, Brasil. *Memórias do Instituto Oswaldo Cruz* 81:155-163, 1986.
 11. Falqueto A, Sessa PA, Varejão JBM, Barros GC, Momen H, Grimaldi Jr G. Leishmaniasis due to *Leishmania braziliensis* in Espírito Santo State, Brazil. Further evidence on the role of dogs as a reservoir of infection for humans. *Memórias do Instituto Oswaldo Cruz* 86:499-500, 1991.
 12. Falqueto A, Varejão JBM, Sessa PA. Cutaneous leishmaniasis in a horse (*Equus caballus*) from endemic area in the state of Espírito Santo, Brazil. *Memórias do Instituto Oswaldo Cruz*, Rio de Janeiro 82:443, 1987.
 13. Forattini OP, Rabello EX, Serra OP, Cotrim MD, Galati EAB, Barata JMS. Observações sobre a transmissão da leishmaniose tegumentar no Estado de São Paulo, Brasil. *Revista de Saúde Pública*, São Paulo 10:31-43, 1976.
 14. Furtado T. Critérios para diagnóstico da leishmaniose tegumentar americana. *Anais Brasileiros de Dermatologia* 65:51-86, 1980.
 15. Gomes AC. Aspectos epidemiológicos sobre a transmissão da leishmaniose tegumentar na Região do Vale do Ribeira, Estado de São Paulo, Brasil. São Paulo. Tese de Livre Docência - Faculdade de Saúde Pública USP, 1985.
 16. Gomes AC. Perfil epidemiológico da Leishmaniose Tegumentar no Brasil. *Anais Brasileiros de Dermatologia* 67:55-60, 1992.
 17. Gomes AC, Yamamoto YI, Capinzaiki AN, Amaral NMM, Guimarães AJG. Aspectos ecológicos da leishmaniose tegumentar americana. 9- Prevalência/incidência da infecção humana nos municípios de Pedro de Toledo e Miracatu, São Paulo, Brasil. *Revista do Instituto de Medicina Tropical de São Paulo* 34:149-158, 1992.
 18. Guedes ACM, Cucé LC, Furtado T. Avaliação imunológica e histopatológica de reação de Montenegro. *Anais Brasileiros de Dermatologia* 65:34S-40S, 1990.
 19. Jones TC, Johnson WD, Barreto AC, Lago E, Badaró R, Cerf B, Reed SG, Martins Netto E, Tada MS, Franca F, Wiese K, Golightly L, Frikrig E, Costa JML, Cuba CAC, Marsden PD. Epidemiology of american cutaneous leishmaniasis due to *Leishmania braziliensis braziliensis*. *The Journal of Infectious Diseases* 156:73-83, 1987.
 20. Lainson R, Shaw JJ. The role of animals in the epidemiology of South American leishmaniasis. In: Lumsden WHR, Evans DA (eds) *Biology of the Kinetoplastida*. London, Academic Press 1:116, 1979.
 21. Marsden PD. Mucosal leishmaniasis ("espundia" Escomel, 1911). *Transactions of the Royal Society of Tropical Medicine and Hygiene* 80:859-876, 1986.
 22. Marzochi MCA. A Leishmaniose Tegumentar no Brasil. In: *Grandes Endemias Brasileiras*. Brasília, Editora da Universidade de Brasília, 1989.
 23. Marzochi MCA, Marzochi KBF. Tegumentary and visceral leishmaniasis in Brazil- Emerging anthroponosis and possibilities for their control. *Cadernos de Saúde Pública*, Rio de Janeiro, 10:359-375, 1994.
 24. Mayrink W, Williams P, Coelho MV, Dias M, Martins AV, Magalhães PA, Da Costa CA, Falcão AR, Molo MN, Falcão AL. Epidemiology of dermal leishmaniasis in the rio Doce Valley. State of Minas Gerais, Brasil. *Annals of Tropical Medicine and Parasitology* 73:123-137, 1979.
 25. Silva P. La leishmaniose cutânea à Bahia. *Revista Médica* 15:275-281, 1912.
 26. Santos AJO Nascimento EG, Silva MP, Carvalho LCP. Report on a visceral and cutaneous focus in the town of Jequié, state of Bahia, Brazil. *Revista do Instituto de Medicina Tropical de São Paulo* 35:583-584, 1993.
 27. Sessa PA, Barros GC, Mattos EA, Carias VRD, Alencar JTA, Delmaestro D, Coelho CC, Falqueto A. Distribuição geográfica da L.T.A. no estado do Espírito Santo- Brasil. *Revista da Sociedade Brasileira de Medicina Tropical* 18:237-241, 1985.
 28. Sessa PA, Falqueto A, Barros GCB, Varejão JBM. Resultados da reação de Montenegro em pacientes com leishmaniose tegumentar americana, autóctones do Estado do Espírito Santo. *Revista da Associação Médica Brasileira* 37:115-118, 1991.
 29. Torres O. A leishmaniose na Bahia. *Arquivos Brasileiros de Medicina*. 7:374-425, 1920.
 30. Vexenat JA, Barreto AC, Cuba CAC, Marsden PD. Características epidemiológicas da leishmaniose tegumentar americana em uma região endêmica do Estado da Bahia. III. Fauna flebotomínica. *Memorias do Instituto Oswaldo Cruz* 81:293-301, 1986.
 31. Vexenat TA, Barreto AC, Rosa AC, Salles CC, Magalhães AV. Infecção natural de *Equus asinus* por *Leishmania braziliensis braziliensis*, Bahia, Brasil. *Memórias do Instituto Oswaldo Cruz*, Rio de Janeiro 8:237-238, 1986.

2.2. Publicação 2

Epidemiologic and immunologic findings for the subclinical form of *Leishmania braziliensis* infection. Follador I, Araujo C, Bacellar O, Araujo CB, Carvalho LP, Almeida RP, Carvalho EM.. *Clinical Infectious Diseases*. Jun 1;34(11):E54-8, 2002. PMID: 12015707 [PubMed - indexed for MEDLINE]

Key words: leishmaniasis; subclinical leishmaniasis; asymptomatic leishmaniasis; immunology in leishmaniasis; cytokines in leishmaniasis.

Epidemiologic and Immunologic Findings for the Subclinical Form of *Leishmania braziliensis* Infection

Ivonise Follador, Cibele Araújo, Olívia Bacellar, Clarissa B. Araújo, Lucas P. Carvalho, Roque P. Almeida, and Edgar M. Carvalho

Serviço de Imunologia, Hospital Universitário Prof. Edgard Santos, Universidade Federal da Bahia, Salvador-Bahia, Brazil

The epidemiologic and immunologic findings for 104 subjects with subclinical *Leishmania braziliensis* infection were compared with those for 29 patients with cutaneous leishmaniasis (CL) from the same area of endemicity. Subjects had a positive leishmania skin test result and remained asymptomatic during the next 4 years of follow-up were considered to have subclinical infection. Patients with CL were younger, had larger-diameter indurations after skin testing, and were more likely to have positive serologic markers than were those with subclinical infection ($P < .05$). In subjects with subclinical infection, levels of interferon- γ and tumor necrosis factor- α in lymphocyte supernatants were lower than they were in patients with CL ($P < .05$); however, mean interleukin-5 levels were slightly higher in patients with subclinical infection than in patients with CL. These data indicate that, unlike patients with CL, individuals who do not develop disease when infected with *L. braziliensis* may have the ability to modulate their immune response.

The typical clinical manifestation of American cutaneous leishmaniasis (CL) is a single ulcerated lesion with elevated borders, frequently located on the inferior limbs [1–2]. Parasite and host factors are related to the clinical forms of leishmaniasis [3–6]. The immunological response in patients with CL is characterized by a strong cellular immune response with evidence of a delayed type hypersensitivity reaction to leishmania antigen; lymphocyte proliferation; and high production of IFN- γ , the main cytokine that activates macrophages to kill *Leishmania* organisms [5, 7–9].

Subclinical leishmania infection has been reported in areas where *Leishmania chagasi*, the causative agent of visceral leishmaniasis, is endemic [9]. Compared with patients with visceral leishmaniasis, who do not produce IFN- γ when stimulated by leishmania antigen, subjects with subclinical *L. chagasi* infection demonstrate a T cell response to parasite antigen [10]. Although no previous study has been designed to evaluate the prevalence of subclinical *Leishmania braziliensis* infection, it has been reported that ~10% of healthy subjects have a positive result of a skin test for leishmania antigen in areas where *L. braziliensis* is endemic [11–12].

The present study was performed in Canoa, a rural village located in the state of Bahia, Brazil, where an outbreak of CL occurred in 1993–1997. During this period, the entire population of the village was evaluated for *Leishmania* infection. A clinical and epidemiologic survey was performed annually to determine the frequency of the disease and the frequency of subjects who had positive intradermal skin test results without disease. In this study, we evaluated the epidemio-

Received 9 October 2001, revised 8 January 2002, electronically published 7 May 2002

Financial support: Programa de Núcleo de Excelência, International Scholars Research Grant from the Howard Hughes Medical Institute, and National Institutes of Health grant AI-30639. E.M.C. is a senior investigator of the Brazilian National Research Council (Conselho Nacional de Pesquisa).

Reprints or correspondence: Dr. Edgar M. Carvalho, Serviço de Imunologia, Hospital Universitário Prof. Edgard Santos, 5º andar, Rua João das Botas s/n, Canela 40110160, Salvador Bahia, Brazil (imuno@ufba.br or edgar@ufba.br).

Clinical Infectious Diseases 2002;34:e54–8

© 2002 by the Infectious Diseases Society of America. All rights reserved.
1058-4838/2002/3411-00F1\$03.00

logic aspects of this outbreak and compared the immunologic response of patients with CL to the response observed in subjects with subclinical *L. braziliensis* infection. The clinical findings for the 29 cases of CL detected in the area during the study period have been described elsewhere [13].

PATIENTS AND METHODS

Area of endemicity and selection of subjects. This study was performed in the village of Canoa, municipality of Santo Amaro, Bahia, Brazil. Santo Amaro is located 116 km north of Salvador, the capital of the state of Bahia, at 12°33' south latitude, 38°42' west longitude; the village is 50 m above sea level. The mean annual temperature is 25.4°C. The village of Canoa has 163 houses distributed along a road for 2.6 km; it is located between the Subaé and Traripe rivers. The predominant vegetation is banana trees and flowering trees that grow around the houses. There is electricity but no piped water. The village is divided into 2 areas: the area from house 1 to 100 is called "Canoa de Cima" ("uptown Canoa"), and the area from house 101 to 163 is called "Canoa de Baixo" ("downtown Canoa"). Around the village is a residual area of Atlantic forest with extensive areas of old and new forest devastation, which predominate in the second ("downtown") area of the village.

In March 1993, an outbreak of CL occurred in the village. There was no information about previous cases of CL, and there have been no reported cases of Chagas' disease or schistosomiasis in the area, although malaria was reported 30 years before the outbreak of leishmaniasis. In the first year of the study, an epidemiologic survey was performed, as well as clinical and laboratory evaluations (skin testing and serologic testing for leishmania). Informed consent was obtained from the patients or their guardians, and the guidelines for human experimentation of the Federal University of Bahia were followed in conducting this clinical research. During that year, 555 of a total of 604 inhabitants were evaluated. Monthly follow-up was performed from 1993 through 1996 to detect new cases of the disease. Each year, we performed a clinical evaluation and a skin test with leishmania antigen for all healthy individuals, in an attempt to determine the proportion of patients with intradermal skin test conversion and their clinical outcomes. Subjects who had Montenegro skin test results that converted and who then remained asymptomatic during the next 4 years of follow-up were considered to have subclinical *L. braziliensis* infection.

Intradermal skin test and serologic reactions. A delayed type hypersensitivity test was performed with a soluble leishmania antigen prepared as described elsewhere [14]. Soluble *Leishmania amazonensis* antigen was also used to perform an ELISA test to detect antibodies against *Leishmania* species [15].

Immunologic studies. Lymphocyte proliferative response

and cytokine levels were measured in samples of peripheral blood mononuclear cells (PBMC) from subjects with subclinical infection and from patients with CL before therapy was initiated. Individuals with subclinical infection were recruited from the group of patients who had skin test conversion. PBMC were separated from venous blood by density gradient centrifugation with use of the Ficoll-Hypaque method (Pharmacia). For proliferation assays, PBMC were adjusted to a concentration of 10^6 cells/mL in RPMI 1640 (Gibco) containing penicillin and streptomycin and supplemented with 10% AB normal human serum [7]. Aliquots of 2×10^5 cells in 0.2 mL of RPMI 1640 were cultured in triplicate in flat-bottomed microtiter plates (Linbro Chemical) and stimulated with soluble *L. amazonensis* lysate (2 μ g/mL) or "pokeweed" mitogen (PWM) in a final dilution of 1:10. Cell proliferation was measured by the [3 H]thymidine uptake rate after 5 days of incubation. The results were expressed as a stimulation index, which was determined by dividing the counts per minute (cpm) for stimulated cells in culture by the cpm for unstimulated cells. Levels of IFN- γ , TNF- α , and IL-5 were determined in PBMC supernatant cultures by means of the ELISA sandwich technique [16].

Statistical analysis. Data were stored in the Epi-Info program, version 6.0 (Centers for Disease Control and Prevention). The Student's *t* test, the χ^2 test, and the Mann-Whitney U test were used to compare the results for the 2 groups (i.e., subjects with subclinical infection vs. subjects with CL). Spearman's test was used to correlate the results of cytokine production tests and skin tests. Differences were considered to be statistically significant if the probability of a type I error was $<.05$.

RESULTS

The mean age (\pm SD) of the population of Canoa was 24 \pm 20 years; 306 (55%) of the 555 subjects were <20 years old. Two hundred eighty-three subjects (51%) were male, and 272 (49%) were female. The number of residents in downtown Canoa was 202 (36% of the study population). The annual survey data are shown in table 1. In the first year of the study, 555 individuals were surveyed; 18 had active CL, and 11 had previous history of skin lesions with a typical scar of cutaneous disease. These 11 individuals had positive skin test results and denied having received any kind of therapy; these findings were taken to indicate a self-healing infection. Of the 526 asymptomatic subjects evaluated, 461 (88%) had a negative skin test result and 65 (12%) had a positive result.

In the second year of the study, 11 additional cases of CL were diagnosed, and 368 previously asymptomatic subjects were evaluated. In this second evaluation, 18 subjects (5%) whose first skin test result was negative converted to a positive result. In the third year of the study, 214 healthy subjects who had 2

Table 1. Characteristics of patients in a prospective study of *Leishmania braziliensis* infection and cutaneous leishmaniasis in Canoa, Santo Amaro, Bahia, Brazil, 1993–1996.

Time period	Patients evaluated	Patients with active disease ^a	Patients with prior disease with self-healing ^b	Healthy subjects	
				With positive skin test result	With negative skin test result
Mar 1993–Mar 1994	555	18	11	65	461
Apr 1994–Mar 1995	397	11	0	18	368
Apr 1995–Mar 1996	235	0	0	21	214

NOTE. Data are no. of patients or subjects.

^a Patients who had cutaneous leishmaniasis during the time of the study.

^b Subjects with the scar typical of cutaneous leishmaniasis who had a past history of disease in which lesions healed without therapy.

previous negative skin test results were reevaluated, and 21 (10%) converted to a positive test result. There were no cases of CL in the third year of the study. This area continues to be clinically monitored; of the healthy individuals who had positive skin test results throughout the study, none has developed CL. All 29 patients with active disease were treated with standard antimony therapy, and, after 4 years of follow-up, none have had relapse.

A comparison of the clinical and laboratory data for subjects with subclinical *L. braziliensis* infection with those for patients with CL from the same area is shown in table 2. The patients with cutaneous disease were younger, had larger diameter indurations after skin testing, and had a higher proportion of positive serologic test results than did those with subclinical infection. There was also a significant difference between individuals who resided in uptown Canoa and those who resided in downtown Canoa; 84.6% of patients with CL were from downtown Canoa, but fewer than one-half of the subjects with subclinical *L. braziliensis* infection (43.3%) lived in this part of the village ($P < .001$). Several socio-economic variables, such as occupation, type of house, and conditions of hygiene, were evaluated, and no significant difference was documented with respect to these variables between the 2 parts of the village.

The lymphocyte proliferative response to leishmania antigen was evaluated in 20 individuals with subclinical *L. braziliensis* infection, 20 patients with CL, and 10 healthy subjects who

were not exposed to *Leishmania* organisms. In the group of individuals with subclinical *L. braziliensis* infection, the stimulation index for cultures stimulated with leishmania antigen ranged from 1 to 63. Lymphocytes from all patients proliferated when stimulated with PWM. The mean (\pm SD) stimulation index for individuals with subclinical infection was higher than that for healthy subjects who were not exposed to *Leishmania* organisms (12 ± 19 vs. 2 ± 0.6 ; $P < .001$) and lower than that for patients with CL (84 ± 72 ; $P < .001$).

Figure 1 shows levels of IFN- γ , TNF- α , and IL-5 in the supernatant of lymphocyte cultures from subjects with subclinical *L. braziliensis* infection and patients with CL. The mean (\pm SD) levels of IFN- γ and TNF- α among subjects with subclinical *L. braziliensis* infection were 296 ± 308 pg/mL (range, 0–2075 pg/mL) and 55 ± 57 pg/mL (range, 0–364 pg/mL), respectively. These values were lower than those for patients with CL. The levels of IFN- γ and TNF- α in patients with CL were 1546 ± 1136 pg/mL (range, 0–3321 pg/mL) and 259 ± 260 pg/mL (range, 0–904 pg/mL), respectively ($P < .001$). There was a direct correlation between IFN- γ levels and the diameters of indurations after skin testing among subjects with subclinical *L. braziliensis* infection ($r = 0.4123$; $P < .05$).

Both groups had low levels of production of IL-5 in supernatants of lymphocyte cultures. The mean level of IL-5 in subjects with subclinical *L. braziliensis* infection (110 ± 113 pg/mL [range, 0–679 pg/mL]) was slightly higher than that observed

Table 2. Epidemiologic characteristics and laboratory findings for individuals with *Leishmania braziliensis* infection and cutaneous leishmaniasis in Canoa, Santo Amaro, Bahia, Brazil, 1993–1996.

Characteristic or finding	<i>L. braziliensis</i> infection	<i>L. braziliensis</i> disease	<i>P</i>
No. of patients	104	29	—
Male sex, % of patients	40.4	58.6	.08
Age, mean years	31.9	19.4	.06
Diameter of skin test induration, mean mm	9.4	17.6	.02
Positive ELISA result, % of patients	46.2	84.6	<.005
Residence in downtown Canoa, % of patients	43.3	84.6	<.005

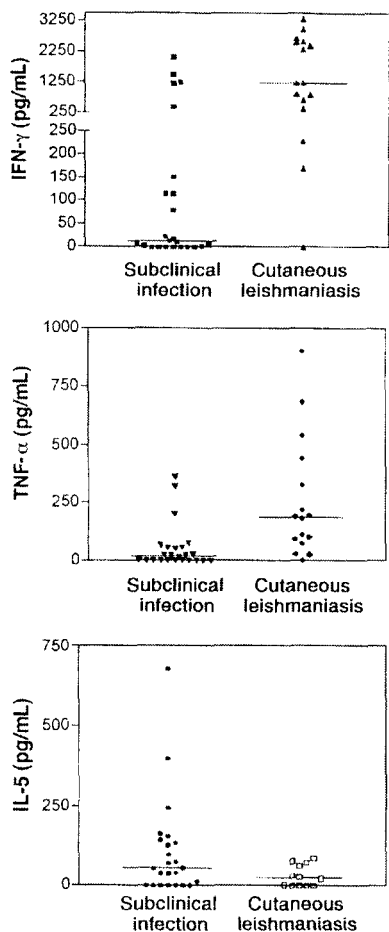


Figure 1. Profile of cytokine levels in supernatants of lymphocyte cultures from individuals with subclinical *Leishmania braziliensis* infection and in patients with cutaneous leishmaniasis. Horizontal lines, mean values.

in patients with CL (32 ± 34 pg/mL [range, 0–85 pg/mL]). This difference was not statistically significant ($P > .05$).

DISCUSSION

The leishmania intradermal skin test has been used to diagnose CL for >50 years. This test has high sensitivity and specificity and a good positive predictive value, making it very useful for epidemiologic and clinical studies [12, 17, 18]. The use of different species of the parasite and different forms of antigen preparation and the ability of the test to induce a delayed type hypersensitivity reaction when it is performed a second time

with only a short interval between the 2 tests [19] indicate the need for standardization of the leishmania skin test. In the present study, we used a soluble *L. amazonensis* antigen [14], and the test was repeated after 1 year. A previous study showed that no patients had leishmania skin test result conversion when the test was repeated after an interval of 1 year [20]. In the Canoa area of endemicity, of 461 individuals with negative skin test to leishmania antigen, only 8% had a positive intradermal reaction after a second skin test during 3 years of follow-up. Therefore, we assume that the conversion of the test result for asymptomatic patients was related to exposure to leishmania infection without development of disease. The possibility can not be ruled out that some of these individuals developed one or more small lesions that were not recognized as CL. However, none of the subjects had the classic ulcer typical of CL.

The frequency of subclinical *L. braziliensis* infection in the present study is similar to the percentage of individuals with a positive skin test result reported in cross-sectional studies [11, 12, 21, 22]. Environmental, parasite, and host factors may explain the appearance of the disease in only a small percentage of infected subjects. In Canoa, the *Leishmania* species isolated was *L. braziliensis*, and the phlebotomus vector was *Lutzomyia intermedia* [13]. It has been suggested that different sibling species of *Leishmania longipalpis* differ in their propensity to modulate the pathology of the disease transmitted [23]. It is also well known that a single species of *Leishmania*, such as *L. amazonensis*, can cause the whole spectrum of tegumentary leishmaniasis, including mucosal disease, CL, and diffuse CL [4].

Host factors are also involved in determining the clinical spectrum of leishmaniasis. Although patients with an evident T cell response against parasite antigen develop simple cutaneous disease [9], patients with an impaired immune response develop diffuse CL [6]. One of the important findings regarding the role of the environment in the development of CL was that the majority of cases of CL occurred in residents of downtown Canoa, an area where a heavy devastation of forest was observed. Because cases of subclinical infection were distributed equally in both parts of the village, it is possible that factors such as grade of exposure and parasite load could explain the occurrence of these different clinical forms of infection. Considering that *L. braziliensis* was the only causative agent isolated from patients and that the vector (*L. intermedia*) is associated with *L. braziliensis* infection, it is unlikely that other *Leishmania* species would be responsible for the sensitization of the subjects we studied and the different clinical forms of the infection.

The immune response in patients with CL is characterized by strong IFN- γ and TNF- α production with nitric oxide expression, which has been demonstrated in biopsies for patients with CL [24, 25]. Although these cytokines are important in the control of leishmania infection, patients develop skin ulcers characterized by an intense inflammatory reaction with few or

no parasites at the site of ulceration [25]. Therefore, it is possible that the unregulated synthesis of these cytokines may be dangerous for the host. Recent studies have shown that IL-10 modulates the immune response in patients with CL [16] and that inhibition of TNF- α production may improve the therapeutic response in patients with mucosal leishmaniasis [26]. Levels of IL-10 were not measured in the present study. We found that subjects with subclinical *L. braziliensis* infection had lower IFN- γ and TNF- α levels and higher IL-5 levels, compared with patients with CL, which indicates that, unlike CL patients, subjects who did not develop disease may have the ability to modulate their immune response. The IFN- γ and TNF- α production observed in individuals with subclinical infection are enough to control parasite growth and do not mediate tissue damage.

Acknowledgments

We thank Dr. Warren D. Johnson for critical comments, Lay Har Cheng for review of the manuscript, and Elbe Silva for preparing the manuscript.

References

1. Llanos-Cuentas EA, Cuba CC, Barreto AC, Marsden PD. Clinical characteristics of human *Leishmania braziliensis* infections. *Trans R Soc Trop Med Hyg* 1984;78:845-6.
2. Jones TC, Johnson WD, Barreto AC, et al. Epidemiology of American cutaneous leishmaniasis due to *Leishmania braziliensis braziliensis*. *J Infect Dis* 1987;156:73-83.
3. Marzochi MCA, Marzochi KBE. Tegumentary and visceral leishmaniasis in Brazil: emerging anthroponosis and possibilities for their control. *Caderno de Saúde Pública*, Rio de Janeiro 1994;10:359-75.
4. Barral A, Pedral Sampaio D, Grimaldi G Jr., et al. Leishmaniasis in Bahia, Brazil: evidence that *Leishmania amazonensis* produces a wide spectrum of clinical disease. *Am J Trop Med Hyg* 1991;44:536-46.
5. Cabello PH, Lima AMVMD, Azevedo ES, et al. Familial aggregation of *Leishmania chagasi* infection in northeastern Brazil. *Am J Trop Med Hyg* 1995;52:364-5.
6. Barral A, Costa JML, Bittencourt A, et al. Polar and subpolar diffuse cutaneous leishmaniasis in Brazil: clinical and immunopathologic aspects. *Int J Dermatol* 1995;34:474-9.
7. Carvalho EM, Johnson WD, Barreto E, et al. Cell mediated immunity in American cutaneous and mucosal leishmaniasis. *J Immunol* 1985;135:4144-8.
8. Mendonça SC, Coutinho SG, Amendoeira RR, et al. Human American cutaneous leishmaniasis (*Leishmania b. braziliensis*) in Brazil: lymphoproliferative responses and influence of therapy. *Clin Exp Immunol* 1986;64:269-76.
9. Carvalho EM, Barral A, Costa JM, et al. Clinical and immunopathological aspects of disseminated cutaneous leishmaniasis. *Acta Tropica* 1994;56:315-25.
10. Barral-Netto M, Machado P, Barral A. Human cutaneous leishmaniasis: recent advances in physiopathology and treatment. *Eur J Dermatol* 1995;5:104-13.
11. Badaró R, Jones T, Carvalho EM, et al. New perspectives on a subclinical form of visceral leishmaniasis. *J Infect Dis* 1986;154:1003-11.
12. Davies CR, Llanos-Cuentas EA, Pyke SDM, et al. Cutaneous leishmaniasis in the Peruvian Andes: an epidemiological study of infection and immunity. *Epidemiol Infect* 1995;114:297-318.
13. Follador I, Araujo C, Pinto MA, et al. Surto de leishmaniose tegumentar americana em Canoa, Santo Amaro, Bahia, Brasil [in Portuguese]. *Rev Soc Bras Med Trop* 1999;32:497-503.
14. Reed, SG, Badaró R, Masur H, et al. Selection of a specific skin test antigen for American visceral leishmaniasis. *Am J Trop Med Hyg* 1986;35:79-85.
15. Badaró R, Reed SG, Barral A, et al. Evaluation of the micro-enzyme-linked immunosorbent assay (ELISA) for antibodies in American visceral leishmaniasis: antigen selection for detection of infection-specific responses. *Am J Trop Med Hyg* 1986;35:72-7.
16. Rocha PN, Almeida RP, Bacellar O, et al. Down-regulation of Th1 type of response in early human American cutaneous leishmaniasis. *J Infect Dis* 1999;180:1731-4.
17. Cuba CAC, Llanos-Cuentas EA, Barreto AC, et al. Human mucocutaneous leishmaniasis in Três Raças, Bahia-Brazil: an area of *Leishmania braziliensis braziliensis* transmission. I. Laboratory diagnosis. *Rev Soc Bras Med Trop* 1984;17:161-7.
18. Gomes AC, Yamamoto YI, Capinzai AN, et al. Aspectos ecológicos da leishmaniose tegumentar americana. 9. Prevalência/incidência da infecção humana nos municípios de Pedro de Toledo e Miracatu, São Paulo, Brasil [in Portuguese]. *Rev Inst Med Trop São Paulo* 1992;34:149-58.
19. Nascimento MDSB, Alcântara-Neves NM, Muniz MEB, et al. Induction and modulation of the immune response to leishmania by Montenegro's skin test. *Trans R Soc Trop Med Hyg* 1993;87:91-3.
20. Weigle KA, Valderrama L, Arias AL, et al. Leishmanin skin test standardization and evaluation of safety, dose, storage, longevity of reaction and sensitization. *Am J Trop Med Hyg* 1991;44:260-71.
21. Oliveira-Neto MP, Pirmez C, Rangel E, et al. An outbreak of American cutaneous leishmaniasis (*Leishmania braziliensis braziliensis*) in a periurban area of Rio de Janeiro city, Brazil: clinical and epidemiological studies. *Mem Inst Oswaldo Cruz* 1988;83:427-35.
22. Souza WJS, Sabroza P, Santos CS, et al. Montenegro skin tests for American cutaneous leishmaniasis carried out on school children in Rio de Janeiro, Brazil: an indicator of transmission risk. *Acta Tropica* 1992;52:111-9.
23. Warburg A, Saraiva E, Lanzaro GC, et al. Saliva of *Lutzomyia longipalpis* sibling species differs in its composition and capacity to enhance leishmaniasis. *Philos Trans R Soc Lond B Biol Sci* 1994;345:223-30.
24. Pirmez C, Yamamura M, Uyemura K, et al. Cytokine patterns in the pathogenesis of human leishmaniasis. *J Clin Invest* 1993;91:1390-5.
25. Bogdan C, Rollinghoff M, Diefenbach A. The role of nitric oxide in innate immunity. *Immunol Rev* 2000;173:17-26.
26. Lessa HA, Machado P, Lima, F, et al. Successful treatment of refractory mucosal leishmaniasis with pentoxifylline plus antimony. *Am J Trop Med Hyg* 2001;65:87-9.

2.3. Publicação 3

Immune responses to an inactive vaccine against American cutaneous leishmaniasis together with granulocyte-macrophage colony-stimulating factor. Follador I, Araujo C, Orge G, Cheng LH, de Carvalho LP, Bacellar O, Almeida RP, Carvalho EM.. *Vaccine*. Jan 31;20(9-10):1365-8, 2002. PMID: 11818154 [PubMed - indexed for MEDLINE]

Keywords: leishmaniasis, vaccine, rhGM-CSF

Running headline: Leishmaniasis vaccine plus rhGM-CSF



Immune responses to an inactive vaccine against American cutaneous leishmaniasis together with granulocyte-macrophage colony-stimulating factor

Ivonise Follador^a, Cibele Araujo^a, Glória Orge^a, Lay Har Cheng^a, Lucas P. de Carvalho^a,
Olívia Bacellar^a, Roque P. Almeida^a, Edgar M. Carvalho^{a,b,*}

^a Serviço de Imunologia do Hospital, Universitário Prof. Edgard Santos, Salvador 50 andar, Rua João das Botas s/n, Canela, 40110-160 Salvador, Bahia, Brazil

^b Hospital Universitário Prof. Edgard Santos, Serviço de Imunologia, 50 andar, Rua João das Botas s/n, Canela, 40110-160 Salvador, Bahia, Brazil

Received 26 July 2001; received in revised form 31 October 2001; accepted 6 November 2001

Abstract

The immunological response in healthy subjects to a crude leishmania antigen vaccine (Leishvacin) plus rhGM-CSF without prior Montenegro (DTH) skin testing was evaluated. Fifty-six healthy volunteers received vaccine plus either placebo or rhGM-CSF at day 0, followed by either a vaccine booster or placebo at day 21. IFN- γ and IL-5 levels were significantly enhanced by day 21. The adjuvant group had a higher percentage of individuals with a significant response to vaccination than the corresponding placebo group. Eighty-six percent of all volunteers were DTH-positive by day 42. Leishvacin is capable of sensitizing lymphocytes from individuals not previously exposed to leishmania antigen. Use of rhGM-CSF enhanced the immune response, indicating that it may improve immunological response to the vaccine. © 2002 Published by Elsevier Science Ltd.

Keywords: Leishmaniasis; Vaccine; rhGM-CSF

1. Introduction

Due to the high incidence and prevalence of leishmaniasis worldwide [1], the development of an effective vaccine is important. Recently, a crude leishmania antigen vaccine was produced by Biobrás (Montes Claros, MG, Brazil) using only one strain of *L. amazonensis* (IFLA/BR/67/PH8). Although the ability of this vaccine, commercially named Leishvacin, to induce delayed type hypersensitivity (DTH) and lymphoproliferative response have been documented, skin test conversion also occurred in 67% of individuals that received only placebo [2,3]. The ability of the Montenegro skin test itself to induce DTH has been shown by others [2–5]. These findings limit the use of the Montenegro response as a marker to identify unexposed individuals since the skin test itself has immunogenic potential [3,6,7].

Granulocyte-macrophage colony-stimulating factor (GM-CSF) increases microbicidal activity, inducing leishmania killing. Macrophages treated with recombinant human GM-CSF (rhGM-CSF) and leishmania antigen induced

a protective immune response against *L. major* in BALB/c mice [8]. Additionally, rhGM-CSF as an adjuvant improves the immune response to hepatitis B vaccine [9]. In this study, the immunological response of healthy subjects to a crude leishmania antigen vaccine was evaluated, without use of the Montenegro skin test prior to vaccination. Additionally, the effect of rhGM-CSF as an adjuvant to this vaccine was examined.

2. Materials and methods

Fifty-seven healthy volunteers from the Brazilian Army were enrolled in this randomized, double-blinded study. All denied having lived in an endemic area for leishmaniasis, had no clinical history or scar indicative of cutaneous leishmaniasis, and had no evidence of an immune response to leishmania antigen *in vitro* at day 0 of this study.

Leishvacin (Montes Claros, MG, Brazil), produced with one strain of *L. amazonensis* at a concentration of 800 μg of protein/ml and containing 0.01% merthiolate, was used. A 360 μg dose of the antigen was chosen based on a previous study [10]. Recombinant human GM-CSF (Novartis) was

* Corresponding author. Tel.: +55-71-237-7353.
E-mail address: edgar@ufba.br (E.M. Carvalho).

used in a concentration of 80 μg , following a pilot study, which demonstrated that this concentration induced better IFN- γ production than 20 μg when used as an adjuvant to Leishvacin. Saline was used as a placebo. At day 0, participants were randomly divided into two groups. Immediately following intramuscular injection of the vaccine in the deltoid region, those in Group 1 received placebo while those in Group 2 received rhGM-CSF, injected intramuscularly at the same site. At day 21, the two groups were subdivided: individuals were randomly assigned to receive injection of either the placebo (Groups 1A and 2A) or vaccine booster (Groups 1B and 2B).

The DTH skin test was performed with a leishmania antigen from *L. amazonensis* strains (MHOM-BR-86BA-125) prepared as previously described [11]. The test (4 μg N/0.1 ml) was applied intradermally at day 42. An induration ≥ 5 mm after 48 h was considered a positive response. Venous blood was collected prior to initial vaccination, prior to the booster administration 21 days later, and at 42 days post vaccination. Peripheral blood mononuclear cells (PBMC) were separated from blood using the Ficoll-Hypaque density gradient (Pharmacia AB, Upsalla, Sweden). Cells ($3 \times 10^6/\text{ml}$) were stimulated with leishmania antigen (10 μg) or cultured with only media for 48 h. Levels of IFN- γ , IL-5 and IL-10 were measured in supernatants of PBMC cultures by the ELISA sandwich technique.

Analyses were conducted using Epi Info 6.04c (CDC, Atlanta, USA). The Mann-Whitney test was used to compare measured cytokine levels. The Chi-square test was used to compare proportions of cytokine response. Fisher's exact test was used to compare proportions of positive DTH response. Statistical significance was concluded when $P \leq 0.05$. This study was approved by the ethical committee of Hospital Universitário Professor Edgard Santos and the ethical committee of the Brazilian Ministry of Health. Informed consent was obtained from all participants.

3. Results

From the 57 subjects originally enrolled, one was excluded due to production of IFN- γ even in the absence of leishmania antigen at day 0. In the remaining 56 individuals, IFN- γ production in vitro with leishmania antigen was absent or very low prior to vaccination, with a mean of 10 ± 21 pg/ml. Similarly, the mean IL-5 level was 7 ± 22 pg/ml. Increases in cytokine production post vaccination were considered significant when the measured level was more than two standard deviations above the mean level before vaccination. That is, those with IFN- γ levels greater than 52 pg/ml at day 21 were considered responders, as were those with IL-5 levels greater than 51 pg/ml.

Fig. 1A shows IFN- γ levels in PBMC cultures stimulated with leishmania antigen before vaccination and 21 days after. There was a significant increase in IFN- γ production

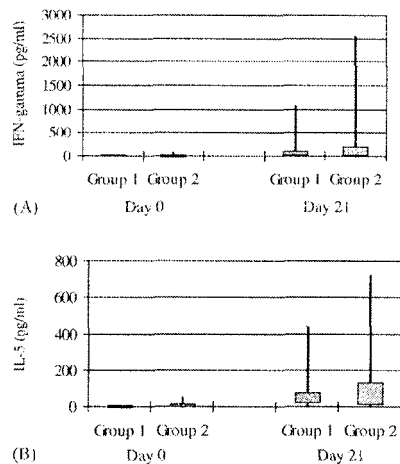


Fig. 1. Levels of cytokines before vaccination and 21 days after. Gray box shows range of levels from 25th to 75th percentile, while lines extend to minimum and maximum values. Part A expresses IFN- γ while part B expresses IL-5 levels.

from day 0 to day 21 in both groups. In Group 1, mean (\pm S.D.) IFN- γ levels were 13 ± 25 and 104 ± 206 pg/ml, respectively. In Group 2, the mean levels were 6 ± 17 and 277 ± 553 pg/ml, respectively. Although the mean IFN- γ level of Group 2 was more than double that of Group 1 at day 21, this difference was not statistically significant. The number of responders in IFN- γ production was slightly higher in Group 2 (16/29; 55%) than in Group 1 (11/27; 41%). Fig. 1B shows levels of IL-5 in PBMC cultures stimulated with leishmania antigen before vaccination and 21 days after. Production of IL-5 was significantly greater in both groups at day 21 than prior to the vaccination. There was no statistically significant difference in IL-5 levels between the two groups levels on day 21. The number of responders in IL-5 production in Group 2 (15/29; 52%) was again slightly higher than in Group 1 (11/27; 41%). Production of IL-10 was very low at day 21 in both groups, with a mean of 3 ± 5 pg/ml in Group 1 and 7 ± 11 pg/ml in Group 2.

Table 1 shows cytokine levels and DTH response on day 42. Levels of IFN- γ and IL-5 were similar between all four subgroups at day 42. Levels of IL-10 remained low on day 42, and no significant difference was detected between the four groups. The DTH response was only known in 51 of the 56 study participants due to loss to follow-up. A positive DTH response was observed in 44 individuals (86%). The number of individuals with a positive DTH reaction was higher in those that did not receive rhGM-CSF (24/25; 96%) than in those that received the adjuvant (20/25; 77%). However, this difference was not found to be statistically significant. Adverse side effects were not seen in the majority of individuals. Ten of the 56 study participants reported pain

Table 1
Cytokine profile and DTH response of normal volunteers vaccinated with Leishvacin, by subgroup at day 42^a

	Group 1A	Group 1B	Group 2A	Group 2B
IFN- γ (pg/ml)	221 \pm 364	184 \pm 479	191 \pm 310	235 \pm 304
IL-5 (pg/ml)	75 \pm 96	117 \pm 113	162 \pm 280	280 \pm 398
IL-10 (pg/ml)	6 \pm 10	4 \pm 6	8 \pm 9	3 \pm 7
%DTH-positive (<i>n</i>)	100% (15/15)	90% (9/10)	75% (9/12)	78.6 (11/14)

^a Values are mean levels (\pm S.D.) for cytokines and percentage (sample size) for DTH.

at the site of the injection and one individual in Group 2 experienced lumbar pain and a cutaneous rash that resolved without therapy.

4. Discussion

The main finding of the present study is that a single dose of a crude leishmania antigen vaccine, made from one strain of *L. amazonensis*, is able to sensitize the lymphocytes of individuals previously unexposed to leishmania antigen. We also found that rhGM-CSF enhances IFN- γ production and the number of IFN- γ responders, indicating that it improves the immune response to the antigen. GM-CSF has been used as adjuvant in vaccination against *Leishmania* in experimental animals [8] and as a therapy for human cutaneous leishmaniasis [12]. The improvement of antigen presentation with GM-CSF [8] leading to an efficient and modulated immune response may explain the use of this cytokine in both situations in leishmaniasis. In such a case, GM-CSF may enhance the immune response with increasing in parasite killing, without causing tissue damage.

Previous studies demonstrating the immunogenicity of this vaccine were performed in subjects that had previously been exposed to leishmania antigen via the DTH test [10,13–17]. High levels of IL-2 and IFN- γ were documented even prior to vaccination [2]. Since the Montenegro skin test is able to convert the DTH reaction [4], it is difficult to determine from those previous studies the real potential immunogenicity of the vaccine. The present study excluded subjects that may have had previous contact with leishmania antigen. All the participants of this study had little or no evidence of *in vitro* IFN- γ production at day 0. Increased IFN- γ production 21 days post vaccination was observed in those that received rhGM-CSF in addition to the vaccine. This concurs with previous animal studies showing an adjuvant effect by GM-CSF when administered in conjunction with leishmania antigen [18,19]. Levels of IFN- γ , a Th1-type cytokine, and IL-5, a Th2-type cytokine, tended to be higher in the group that received rhGM-CSF, indicating that this cytokine might enhance the immune response to the vaccine. Although control of leishmania infection relies on a Th1 type of immune response [7], recent studies in cutaneous [20] and mucosal leishmaniasis [21] indicate that an exaggerated production of Th1 cytokines may lead to tissue damage in these diseases. The enhancement of both IFN- γ and IL-5 observed in

the present study indicate that GM-CSF enhances both Th1 and Th2 cytokines. Although IL-10 levels were not elevated, production of this cytokine cannot be ruled out. First because IL-10 regulates its own production [22]. Second because in such diseases as schistosomiasis [23] and visceral leishmaniasis, [24] even without documentation of high levels of IL-10 in supernatant of lymphocyte cultures, neutralization of this cytokine restores the Th1 type of immune response.

Although this data shows that one dose of the vaccine is sufficient to sensitize lymphocytes, it is difficult to determine if slightly enhanced IFN- γ production and positive skin test are really markers of protection. Furthermore, immunological response was only measured until 42 days after vaccination. A previous study found poor evidence of an immune response to leishmania antigen just 1 year after vaccination, suggesting that sensitization might wane with time [10]. In addition, a previous study in monkeys showed that leishmania vaccine alone conferred little protection, but that adjuvants were able to improve the efficacy of the vaccine [25]. Although aluminum is good for the induction of serum antibody, the limitation of aluminum adjuvants to elicit cell mediated immune response, such as cytotoxic T cell responses, indicate that alternative adjuvants should be investigated for vaccines against intracellular microbes [26].

Thus, future studies should focus on comparing the efficacy of different adjuvants with Leishvacin, and should assess the duration of sensitization.

Acknowledgements

This study was supported by NIH Grant AI-30639 and Programa de Núcleo de Excelência (Pronex).

References

- [1] Desjeux P. Human leishmaniasis epidemiology and public health aspects. *World Health Organization* 1992;45:267–75.
- [2] De Luca PM, Mayrink W, Alves CR, Coutinho SG, Oliveira MP, Bertho AL, et al. Evaluation of the stability and immunogenicity of autoclaved and nonautoclaved preparations of a vaccine against American tegumentary leishmaniasis. *Vaccine* 1999;17:1179–85.
- [3] Marzochi KBF, Marzochi MCA, Silva AF, Grativol N, Duarte R, Confort EM, et al. Phase I: study of an inactivated vaccine against American Tegumentary Leishmaniasis in normal volunteers in Brazil. *Mem Inst Oswaldo Cruz* 1998;93(2):205–12.

- [4] Nascimento MDSB, Alcântara-Neves NM, Muniz MEB, Nunes SE, Paranhos M, Pontes de Carvalho LC. Induction and modulation of the immune response to *Leishmania* by Montenegro skin test. *Trans R Soc Trop Med Hyg* 1993;87:91–3.
- [5] Weigle KA, Valderrama L, Arias AL, Santrich C, Saravia NG. Leishmanin skin test standardization and evaluation of safety, dose, storage, longevity of reaction and sensitization. *Am J Trop Med Hyg* 1991;44(3):260–71.
- [6] Alimohammadian MH, Kivanjab M, Pak F, Gaznavia A, Kharazmi A. Evaluation of the efficacy of Iran leishmanin and comparison with leishmanins from Wellcome (UK) and Rome (Italy) in cured cutaneous leishmaniasis patients. *Trans R Soc Trop Med Hyg* 1993;87:550–1.
- [7] Convit J, Ulrich M, Fernandez CT, Tapia FJ, Cáceres-Dittmar G, Castiés M, et al. The clinical and immunological spectrum of American cutaneous leishmaniasis. *Trans R Soc Trop Med Hyg* 1993;87:444–8.
- [8] Doherty TM, Coffman RL. *Leishmania* antigens presented by GM-CSF derived macrophages protect susceptible mice against challenge with *L. major*. *J Immunol* 1993;150(12):5476–83.
- [9] Tarr EP, Lin R, Mueller EA, Kovarik JM, Guillaumes M, Jones T. Evaluation of tolerability and antibody response after recombinant human granulocyte-macrophage colony-stimulating factor (rhGM-CSF) and a single dose of recombinant hepatitis B vaccine. *Vaccine* 1996;14(13):1199–204.
- [10] Mendonça SCF, De Lacer PM, Mayrink W, Restom TG, Silva FC, Cruz AM, et al. Characterization of human T lymphocyte mediated immune responses induced by a vaccine against American tegumentary leishmaniasis. *Am J Trop Med Hyg* 1995;53(2):195–201.
- [11] Reed SG, Badaró R, Masur H, Carvalho EM, Lorenzo R, Lisboa A, et al. Selection of a specific skin test antigen for American visceral leishmaniasis. *Am J Trop Med Hyg* 1986;35:79–85.
- [12] Almeida R, D'Oliveira Jr A, Machado P, Ko A, Mobasherry N, Jesus A, et al. Efficacy of treatment of cutaneous leishmaniasis with intralesional recombinant granulocyte macrophage colony stimulating factor (rhGM-CSF) combined with antimonial. *Rev Soc Bras Med Trop* 1998;31(1):169.
- [13] Antunes CMP, Mayrink W, Magalhães PA, da Costa CA, Melo MN, Dias M, Michalick MSM, Williams P, Oliveira Lima A, Vieira JBF, Schettini PM. Controlled field trial of a vaccine against New World cutaneous leishmaniasis. *Int J Epidemiol* 1996;15:572–80.
- [14] Costa CA, Afonso LCC, Toledo VPCP, Guimarães TMPD, Nascimento E, Tavares CAP, et al. Immune responses and protection induced in mice by an industrialized vaccine against American cutaneous leishmaniasis. *Parasitologia* 1992;34:45–51.
- [15] Mayrink W, da Costa CA, Magalhães PA, Melo MN, Dias M, Oliveira Lima A, et al. A field trial of a vaccine against American dermal leishmaniasis. *Trans R Soc Trop Med Hyg* 1979;73:385–7.
- [16] Mayrink W, Williams P, da Costa CA, Magalhães PA, Melo MN, Dias M, et al. An experimental vaccine against American dermal leishmaniasis: experience in the State of Espírito Santo, Brazil. *Ann Trop Med Parasitol* 1985;79:259–69.
- [17] Nascimento E, Mayrink W, da Costa CA, et al. Evaluation of the stability and immunogenicity of autoclaved and nonautoclaved preparations of a vaccine against American tegumentary leishmaniasis. *Vaccine* 1999;17:1179–85.
- [18] Ho JL, Reed SG, Wick EA, Giordano M. Granulocyte-macrophage and macrophage colony-stimulating factors activate intramacrophage killing of *Leishmania mexicana amazonensis*. *J Infect Dis* 1990;162:224–30.
- [19] Weiser WY, Van Niel A, Clark SC, David JR, Remold HG. Recombinant human granulocyte/macrophage colony-stimulating factor activates intracellular killing of *Leishmania donovani* by human monocyte-derived macrophages. *J Exp Med* 1987;166:1436–46.
- [20] Ribeiro-de-Jesus A, Almeida RP, Lessa H, Bacellar O, Carvalho EM. Cytokine profile and pathology in human leishmaniasis. *Braz J Med Biol Res* 1998;31(1):143–8.
- [21] Lessa HA, Machado P, Lima F, Cruz AA, Bacellar O, Guerreiro J, et al. Successful treatment of refractory mucosal leishmaniasis with pentoxifylline plus antimony. *Am J Trop Med Hyg* 2001;65(2):87–9.
- [22] de Waal Malefyt R, Abrams J, Bennett B, Figdor CG, de Vries JE. Interleukin 10 (IL-10) inhibits cytokine synthesis by human monocytes: an autoregulatory role of IL-10 produced by monocytes. *J Exp Med* 1991;174(5):1209–20.
- [23] Araujo MI, Jesus AR, Bacellar O, Sabin E, Pearce EJ, Carvalho EM. Evidence of a T helper type 2 activation in human schistosomiasis. *Eur J Immunol* 1996;26:1399–403.
- [24] Carvalho EM, Bacellar O, Brownell C, Régis T, Coffman RL, Reed SG. Restoration of IFN- γ production and lymphocyte proliferation in visceral leishmaniasis. *J Immunol* 1994;152:5949–56.
- [25] Kenney RT, Sacks DL, Sypek JP, Vilela L, Gam AA, Evans-Davies K. Protective immunity using recombinant human IL-12 and alum as adjuvants in a primate model of cutaneous leishmaniasis. *J Immunol* 1999;163(8):4481–8.
- [26] Gupta RK, Griffin Jr P, Rivera R, Anderson R, Rost B, Cecchini D, et al. The role of adjuvants and delivery systems in modulation of immune response to vaccines. *Adv Exp Med Biol* 1996;397:105–13.

3. Discussão

O presente trabalho avaliou alguns aspectos envolvidos na dinâmica clínico-epidemiológica e imunológica da leishmaniose tegumentar, inicialmente com o acompanhamento da população do povoado denominado Canoa, município de Santo Amaro (na região do Recôncavo Bahiano), por mais de 4 anos, com inquéritos epidemiológicos populacionais anuais por 3 anos consecutivos. Os casos clínicos encontrados, assim como os casos documentados de infecção subclínica, foram acompanhados na *coorte* e submetidos a avaliação clínica, laboratorial e imunológica. Desse modo permitiu que o perfil clínico e da resposta imunológica em indivíduos com doença clínica fossem comparados com o encontrado em indivíduos com infecção subclínica. Outras variáveis como vetor, reservatórios domésticos e diferenças socio-econômicas entre as diversas partes do povoado foram também avaliadas. Finalmente, tomando como base o conhecimento do padrão de resposta imune de indivíduos naturalmente infectados e sem a doença, a resposta imune em indivíduos vacinados com antígeno de leishmânia e o papel do adjuvante em alterar essa resposta foram documentados.

Mudanças ambientais têm sido associadas a mudanças no perfil epidemiológico da leishmaniose tegumentar, com descrições cada vez mais freqüentes de surtos em áreas urbanas e peri-urbanas, sugerindo a adaptação do vetor e de todo seu ecossistema a essas regiões (**FORATTINI *et al.*, 1973**). A publicação 1 demonstra a detecção e acompanhamento de um surto de leishmaniose tegumentar no povoado rural de Canoa, município de Santo Amaro-Bahia, área de colonização antiga e população estável. A diferença estatisticamente significativa encontrada entre o grupo de sadios com o de doentes foi o do local de moradia, havendo no último grupo um forte predomínio de moradores de Canoa de Baixo, terço final do povoado onde uma alteração ambiental muito acentuada vem acontecendo, com desmatamentos recentes e antigos e uma maior proximidade da mata às casas. As demais variáveis testadas não mostraram diferenças, sugerindo que a questão seja ambiental. Os casos de LTA ocorreram

predominantemente nos meses de dezembro a março, época de verão, calor e umidade na região. Não existe claramente um padrão sazonal na transmissão da leishmaniose tegumentar e os estudos demonstram grande variação na época de maior ocorrência, havendo relatos de maior predominância do vetor nos meses quentes e úmidos (**GOMES, 1985; JONES *et al.*, 1987**).

No presente estudo, houve freqüente acometimento de crianças, com taxas semelhantes entre os dois sexos e com um possível componente de agregação familiar, sugerindo padrão de transmissão peri-domiciliar ou intra-domiciliar. Este padrão de transmissão é freqüentemente descrito na região Sudeste do país (**GOMES, 1992; GOMES, *et al.*, 1992; MAYRINK *et al.*, 1979b**). As lesões eram múltiplas, extensas e com localização predominante acima da cintura pélvica. Esses são fatores de risco para o desenvolvimento da forma mucosa e justificam a elevada freqüência da mesma observada nesse surto (**MARSDEN, 1986**). A ocorrência de múltiplos casos em algumas famílias sugere transmissão peri-domiciliar, podendo também se levantar a questão do papel do homem na cadeia de transmissão e possíveis fatores genéticos (**COSTA *et al.*, 1986b; MAYRINK *et al.*, 1979b**). Estudos futuros em área de transmissão de L. braziliensis precisam ser desenvolvidos para detectar a importância dos fatores genéticos no comportamento da infecção e da doença.

O achado de lesões predominantemente na porção superior do tronco não é o mais comum em áreas de LTA e também sugere transmissão intra-domiciliar. Os flebótomos costumam voar baixo e ao atingir pessoas deitadas poderiam alcançar mais facilmente as regiões acima da cintura pélvica (**ARAUJO-FILHO *et al.*, 1981**), como ocorre em crianças devido a baixa estatura (**CUCÉ *et al.*, 1990**).

O comprometimento ganglionar foi um achado que esteve presente em todos os casos de diagnóstico precoce. A linfadenopatia vem sendo reconhecida na literatura como um achado freqüente e importante nos casos

de LTA, principalmente quando o diagnóstico é precoce (**BARRAL *et al.*, 1992; BARRAL *et al.*, 1995b**). É possível que o comprometimento ganglionar seja mais habitual do que o relatado em outras séries, estando associado ao início do desenvolvimento das lesões e que estudos em área endêmica tenham mais chances de detectar esse achado clínico.

A reação de Montenegro é um exame de grande valor para diagnóstico de LTA, considerando ter mais de 90% de sensibilidade e especificidade nas mais diversas séries (**FURTADO, 1980; GUEDES *et al.*, 1990; SESSA *et al.*, 1991**). Em Canoa, a elevada taxa de positividade da reação de Montenegro reforça a importância do teste intradérmico no diagnóstico das leishmanioses.

A positividade encontrada nos inquéritos sorológicos canino e equídeo revela uma participação dos mesmos no ciclo da infecção em Canoa, embora o real papel dessa participação necessite de estudos mais específicos. A documentação de cães, equídeos e roedores domésticos infectados por *leishmania* sugere também a participação dos mesmos na domiciliação e urbanização da LTA (**ALENCAR *et al.*, 1960; ARAUJO-FILHO *et al.*, 1981; AGUILAR *et al.*, 1984; FALQUETO *et al.*, 1986; VEXANAT *et al.*, 1986 a ; FALQUETO *et al.*, 1987; FALQUETO *et al.*, 1991**).

O encontro de *Lu. intermedia* nos domicílios e peridomicílios, em áreas rurais e peri-urbanas, sugere alguma evolução da espécie à domiciliação (**FORATTINI *et al.*, 1976; GOMES, 1985; MARZOCHI, 1989; GOMES *et al.*, 1992; MARZOCHI & MARZOCHI, 1994b**). Em Três Braços-Bahia o predomínio é de *L. whitmani*, com padrão de transmissão ainda associado a áreas de florestas e ocasionalmente ocorrendo em áreas peri-domiciliares (**VEXANAT *et al.*, 1986a; JONES *et al.*, 1987**). Em Jequié, Bahia, os dados também indicam o padrão relacionado à maior exposição humana à floresta (**DOS SANTOS *et al.*, 1993**). O predomínio de *L. intermedia* em Canoa bem como as outras características do surto que

indicam transmissão peri ou intra-domiciliar diferem do padrão epidemiológico de LTA encontrado em outras localidades do Estado da Bahia.

Para acompanhamento da *coorte* sadia e com reação de Montenegro negativa, foi realizado um inquérito anual, repetindo-se a avaliação clínica e a realização da reação intradérmica com antígeno de leishmânia. Foi utilizado um antígeno solúvel de L. amazonensis e as reações intradérmicas foram repetidas com intervalo de um ano. Estudo prévio demonstrou não haver nenhuma conversão da reação intradérmica com antígeno de leishmânia quando a mesma era repetida com um intervalo de um ano (**WEIGLE *et al.*, 1991**). Além desse fato, em um total de 235 indivíduos foi aplicado a reação de Montenegro por 3 anos consecutivos, mas a positividade da reação somente foi observada em 39 desses moradores de Canoa. Portanto, supomos que a conversão da prova foi relacionada com a exposição a infecção por leishmânia, sem desenvolvimento de doença, caracterizando assim a infecção subclínica ou assintomática.

A freqüência encontrada de infecção subclínica por *L. braziliensis* em Canoa foi semelhante à observada em outros estudos (**OLIVEIRA-NETO *et al.*, 1988; GUEDES *et al.*, 1990; GOMES *et al.*, 1992; SOUZA *et al.*, 1992**). Aspectos relacionados ao ambiente, parasita, carga parasitária, vetor e fatores do hospedeiro podem explicar as razões para o aparecimento da doença em uma porcentagem pequena de indivíduos infectados. Em Canoa o agente isolado foi *L. braziliensis* e o flebótomo predominante a Lutzomyia intermedia. É bem documentado que a mesma espécie de leishmania, tal como L. amazonensis, pode causar um amplo espectro de formas clínicas de leishmaniose tegumentar, desde a difusa às localizadas e visceral da doença. Esse polimorfismo clínico pode ser influenciado pelas variações genéticas intra espécie, carga parasitária, fatores relacionados ao vetor e/ou fatores do próprio hospedeiro (**BARRAL *et al.*, 1991; BARRAL *et al.*, 1995a; GOMES *et al.*, 2002**).

O controle da infecção causada pela leishmânia depende da resposta imune celular. Desta forma, indivíduos cujos linfócitos não respondem a antígeno de leishmânia desenvolvem a forma clínica difusa (**BARRAL *et al.*, 1991**). Um dos resultados importantes na avaliação do surto em Canoa foi a demonstração que a maioria dos casos de doença ocorreu no trecho final do povoado, onde havia grande devastação da floresta. Não obstante, os casos de infecção subclínica estavam distribuído de modo uniforme por todo o povoado, não mantendo o padrão encontrado para os casos de doença, sendo possível que outros fatores, tais como nível de exposição e carga parasitária, expliquem essa diferença.

A publicação 2 analisa a resposta imune dos indivíduos com infecção subclínica comparada com a encontrada nos indivíduos com doença. Em quase todas as doenças infecciosas e parasitárias observa-se as infecções denominadas de assintomáticas ou subclínicas, as quais se caracterizam pela evidência da ocorrência da infecção sem contudo haver apresentação de sintomas e sinais clínicos evidentes. Todos os dois termos podem sofrer críticas quanto a ser o mais adequado ou não. Optamos no presente estudo por utilizar o termo infecção subclínica, considerando ser essencial descartar a possibilidade de o indivíduo ter apresentado manifestações clínicas discretas na fase de contato inicial com o parasita, as quais passaram despercebidas pelo paciente ou não foram reconhecidas como características da leishmaniose tegumentar.

Vários estudos, tanto em áreas endêmicas de leishmaniose cutânea quanto de visceral, têm documentado a presença de indivíduos sadios com a reação intradérmica e ou teste sorológico positivos. A despeito da dificuldade em se isolar parasito nestes pacientes no sentido de realmente documentar que tenha havido exposição ao agente infectante, estes indivíduos têm sido reconhecidos como portadores de infecção subclínica. O real papel desses achados e o por que esses indivíduos não desenvolvem a doença precisam ser melhor esclarecidos, utilizando estudos de *coorte* prospectivos e estudos eco-epidemiológicos. A melhor compreensão de aspectos clínico-

epidemiológicos e imunológicos nos indivíduos portadores de infecção subclínica pode ser um caminho da investigação científica na busca de uma vacina eficaz.

A resposta imune na leishmaniose cutânea é caracterizada pela forte produção de IFN- γ , de TNF- α em células mononucleares do sangue periférico estimuladas com antígeno de leishmânia e pela expressão de óxido nítrico em fragmentos de tecido retirados por biópsias de pacientes (**CARVALHO *et al.*, 1985; BOGDAN *et al.*, 2000**). Embora estas citocinas sejam tão importantes no controle de infecção por leishmânia, pacientes desenvolvem úlceras de pele caracterizada por uma reação inflamatória intensa com poucos ou nenhum parasita no local da ulceração (**CARVALHO *et al.*, 1995**). Apesar da importância da resposta imune tipo Th1 em impedir a disseminação do parasita, é possível que a falta de controle na síntese dessas citocinas possa resultar em dano tecidual. Dão suporte a esta hipótese a documentação da existência de resposta citotóxica e da presença de vasculite granulomatosa no sítio de aparecimento da úlcera (**MACHADO *et al.*, 2002b**). Adicionalmente, o tratamento de paciente com lesões precoces de leishmaniose tegumentar (previamente ou concomitantemente com aparecimento de pequenas úlceras) resultou em elevado índice (45%) de falha terapêutica, sugerindo que a destruição precoce dos parasitas não muda o curso da doença na grande maioria dos pacientes (**MACHADO, *et al.*, 2002a**). Estudo da resposta imune em casos de leishmaniose cutânea demonstrou resposta linfoproliferativa ausente ou baixa, menor produção de IFN- γ e maior produção de IL-10 nos casos de lesões recentes (menos de 60 dias) quando comparados com lesões tardias (mais de 60 dias). Houve restauração da resposta linfoproliferativa e da produção de IFN- γ quando anticorpos monoclonais anti IL-10 ou IL-12 foram adicionados, sugerindo que, na fase inicial da infecção, haveria uma modulação negativa da resposta promovida pela IL-10, o que poderia estar facilitando a multiplicação do parasito ou modulando a resposta e impedindo dano tecidual (**ROCHA *et al.*, 1999**). Os níveis de IL-10 não foram dosados no presente estudo.

Os indivíduos com infecção subclínica apresentaram níveis de IFN- γ , e TNF- α mais baixos e níveis de IL-5 mais altos quando comparados com indivíduos com leishmaniose cutânea. Como a IL-5 é uma citocina do tipo Th2, os dados sugerem que indivíduos que entram em contato com a leishmânia e não desenvolvem a doença têm as respostas Th1 e Th2 mais equilibradas, modulando melhor a resposta inflamatória mediada pela resposta Th1, diferentemente daqueles que evoluem com o aparecimento da lesão clínica. Nos casos de infecção subclínica, os mecanismos de defesa do hospedeiro seriam capazes de controlar crescimento de parasita e eficientemente modular a resposta inflamatória, prevenindo o desenvolvimento de dano tecidual.

Diferentes aspectos podem ser questionados como indutores dessa modulação para o lado da infecção subclínica, como aspectos genéticos do hospedeiro e do agente infectante, variações intra e inter espécies, carga parasitária e aspectos do próprio vetor (**MARZOCHI & MARZOCHI, 1994b**). O ideal seria a documentação da presença do parasita nos casos diagnosticados de infecção subclínica, através de técnicas de cultivo direto ou indiretamente através de métodos mais específicos, como os biomoleculares, a exemplo da técnica de reação de polimerase em cadeia (PCR). Contudo, o difícil, nos casos diagnosticados através da positividade do teste intradérmico em indivíduos sadios, é saber quando essa viragem aconteceu, quando houve o contato com o parasita, já que os mesmos não apresentam sintomas ou sinais e, assim, há dificuldade de buscar a detecção direta do agente. Tentativas no presente estudo de detecção do parasita, através da técnica de PCR, foram feitas, mas os resultados foram inconclusivos não sendo incluídos na publicação. Com relação ao vetor, estudos mais recentes vêm demonstrando que na leishmaniose visceral existe correlação altamente significativa entre níveis de anticorpos da classe IgG anti glândula salivar do flebótomo com a resposta ao teste intradérmico (**BARRAL, et al., 2000**) e imunização com produtos de saliva de flebotomos tem a capacidade de

proferir imunidade ao BALB/c e controlar a disseminação da infecção causada por leishmânia (**GOMES *et al.*, 2002**).

Apesar da importância e aumento da morbidade pela LTA no nosso país e no mundo, levando a necessidade de avanços na área profilática e terapêutica, a grande maioria dos estudos é transversal, poucas pesquisas longitudinais prospectivas, provavelmente diante das dificuldades de acompanhamento de área endêmica a médio e longo prazo. O presente estudo acompanhou uma área endêmica de população estável por 4 anos continuamente, o que permitiu avaliar incidência da infecção subclínica assim como realizar o perfil da resposta imune em indivíduos previamente com avaliação negativa e que positivaram o teste intradérmico sem o desenvolvimento da doença. Esses aspectos valorizam os dados da publicação 2 e abrem muitas perspectivas de futuros estudos não só com relação ao papel da resposta imune frente a infecção por leishmânia como no sentido de identificar antígenos do parasito para potencial uso em vacinas.

O principal achado da publicação 3 sobre a resposta imune de indivíduos vacinados com antígeno de leishmânia na presença ou não de um adjuvante, o rhGM-CSF, é que uma única dose de uma vacina bruta de antígeno de leishmânia (cepa única de *L. amazonensis*) é capaz de sensibilizar linfócitos de indivíduos previamente não expostos. Também foi documentado que a utilização de rhGM-CSF desencadeou aumento dos níveis de produção de IFN- γ , assim como aumentou o número de respondedores, indicando que esse adjuvante de fato melhora a resposta imune ao antígeno. Estudos prévios que demonstraram o poder imunogênico desta vacina foram realizados em indivíduos que anteriormente haviam sido expostos a antígeno de leishmânia através da reação de Montenegro (**MAYRINK *et al.*, 1979a; MAYRINK *et al.*, 1985 ANTUNES *et al.*, 1986; NASCIMENTO *et al.*, 1990; MENDONÇA *et al.*, 1995**). Níveis altos de IL-2 e IFN- γ foram documentados em um outro estudo antes da vacinação (**DE LUCA *et al.*, 1999**). Considerando que a reação de Montenegro é capaz de converter a reação de hipersensibilidade tardia, é difícil de determinar nesses estudos

prévios o real potencial imunogênico da vacina. No presente estudo, na tentativa de evitar esse viés, não foi utilizada a reação de Montenegro previamente para seleção. Indivíduos que pudessem ter tido contato prévio com antígeno de leishmânia foram excluídos do estudo. Todos os participantes não tiveram qualquer evidência de produção de IFN- γ *in vitro* no dia zero quando expostos a antígeno de leishmânia. Todos os dois grupos de vacinação, associado ao placebo ou ao adjuvante, tiveram no dia 21 aumento significativo da produção de IFN- γ com relação ao dia zero, mas no grupo que recebeu rhGM-CSF houve um aumento adicional, de mais que o dobro, na produção de IFN- γ após 21 dias com relação ao grupo da vacinação associada ao placebo. Esta capacidade do rhGM-CSF de aumentar a resposta imune está de acordo com estudos prévios experimentais que mostram o efeito adjuvante do rhGM-CSF quando administrado conjuntamente com antígeno de leishmânia (**WEISER *et al.*, 1987; HO *et al.*, 1990**). Também no presente estudo, os níveis de IFN- γ (citocina TH1) e de IL-5 (citocina TH2) tenderam ser mais elevados no grupo que recebeu rhGM-CSF, indicando que esse adjuvante tem o poder de aumentar a resposta imune à vacina, proporcionando uma resposta tanto Th1 como Th2. Esse padrão de resposta Th1/Th2 nos indivíduos vacinados com antígeno de leishmânia, com produção tanto de IFN- γ quanto de IL-5, é de alguma forma semelhante ao encontrado na avaliação dos indivíduos com infecção subclínica, sugerindo que a imunização possa estar proporcionando também um tipo de resposta protetora à infecção através da modulação da resposta Th1/Th2.

Apesar dos dados terem demonstrado que uma única dose da vacina é suficiente para sensibilizar linfócitos, independente do uso do adjuvante ou não, é difícil determinar se esse discreto aumento na produção de IFN- γ e a reatividade ao teste intradérmico são realmente marcadores de proteção. Além do mais, resposta imunológica só foi medida até 42 dias após a vacinação. Um estudo prévio mostrou baixa evidência de resposta imune a antígeno de leishmânia um ano depois da vacinação, sugerindo haver

diminuição do poder sensibilizante com o tempo (**MENDONÇA *et al.*, 1995**). Outro estudo experimental prévio, em macacos, mostrou que vacinação com antígeno de leishmânia conferiu pequena proteção, mas que o uso de IL-12 foi capaz de melhorar a eficácia da vacina (**KENNEY *et al.*, 1999**).

A produção de IFN- γ em culturas estimuladas com antígeno de leishmânia em pacientes vacinados no presente estudo foi bastante inferiores às observadas após a vacinação em indivíduos nos quais a seleção para participação no estudo foi feita após a realização de teste intradérmico com antígeno de leishmânia (**POMPEU *et al.*, 2001**). Os dados sugerem que a reação de Montenegro pode não somente ter a capacidade de sensibilizar indivíduos, mas também de aumentar a resposta imune à vacinação humana.

O uso do rhGM-CSF como adjuvante no tratamento da leishmaniose cutânea através do seu uso no local da úlcera demonstrou excelente resposta de cura clínica sem que efeitos colaterais relevantes fossem documentados (**ALMEIDA *et al.*, 1999**). Também o uso do rhGM-CSF como adjuvante em outras doenças, como no caso da vacina contra hepatite B, demonstra bons resultados (**TARR *et al.*, 1996**). O presente estudo demonstrou que o uso daquele adjuvante levou a ampliação na produção de IFN- γ e de IL-5, porém sem significância estatística. O rhGM-CSF vem sendo utilizado como adjuvante devido às suas propriedades de melhorar a apresentação de antígenos. Adicionalmente tem sido documentado que esta citocina aumenta a produção de IFN- γ , porém também induz a produção de IL-10, o que pode contribuir para destruição dos parasitas ao lado de modular a resposta inflamatória. Contudo, considerando o custo elevado do rhGM-CSF e certas dificuldades para o seu manejo em área endêmica, a busca de outros adjuvantes para vacinação humana contra leishmaniose cutânea, deve ser motivo de estudos futuros, avaliando a duração da sensibilização da vacina *per si* e associada a outros adjuvantes.

O presente trabalho em adição às observações clínico e epidemiológicas que levaram a uma melhor caracterização da forma subclínica de infecção causada por L. braziliensis contribuiu como um todo para o entendimento da patogênese da leishmaniose tegumentar. Neste contexto ênfase deve ser dada à observação de ocorrência de uma resposta imune modulada tanto nos indivíduos com infecção subclínica como naqueles vacinados com antígeno de leishmânia. Esses dados sugerem que sejam analisados com cuidado a procura de antígenos super indutores de uma resposta Th1 para o controle das infecções intracelulares. É possível que o segredo na prevenção dessa doença seja a indução de uma resposta imune capaz de proteger o hospedeiro e não levar a lesão tecidual.

4. **Propostas de Estudo**

A presente linha de investigação científica terá prosseguimento, estando previstos os seguintes trabalhos:

1. Avaliação da resposta imune dos indivíduos vacinados com Leishvacin[®], associada ao rhGM-CSF ou placebo, após um ano da imunização.
2. Resposta imunológica à vacinação contra leishmaniose tegumentar: o papel do antígeno de Montenegro como adjuvante. Estudo de intervenção prospectivo. Projeto apresentado para Exame de qualificação e aprovado pela Comissão Examinadora. Objetivo de estudar o papel isolado do teste intradérmico como adjuvante na vacinação humana contra LTA, utilizando-se a Leishvacin[®]. A hipótese é que o próprio antígeno utilizado no teste intradérmico ampliaria a resposta imune tipo TH1 à vacina utilizada.
3. Pesquisa de anticorpos contra antígenos salivares dos flebótomos (Lutzomia intermedia e Lutzomia whitmanii) nos soros dos indivíduos de Canoa com infecção subclínica e comparados com os de leishmaniose cutânea. Utilização da soroteca existente no decorrer dos anos de acompanhamento da área, podendo um mesmo indivíduo ser avaliado diversas vezes (e.g. antes da posituação do teste intradérmico e depois ou antes da doença e depois), havendo portanto comparações inter grupos e intra indivíduos. Trabalho piloto, desenvolvido juntamente com o Grupo de Pesquisa em Leishmaniose da Fundação Oswaldo Cruz (FioCruz), demonstrou resultados diferentes nos dois grupos.

5. Conclusões

- 1- A prevalência de LTA no povoado de Canoa, município de Santo Amaro, Recôncavo Bahiano, Bahia foi de 7,2% na população avaliada (555/603), sendo diagnosticados ao todo 40 casos (29 casos com lesões ativas e 11 casos de cicatriz, doença prévia) da doença no povoado no período do estudo.
- 2- A razão de prevalência só dos casos de LTA- doença ativa foi de 4,6. A razão de prevalência da infecção subclínica em Canoa de Baixo para Canoa de Cima foi de 1,2 no primeiro ano do estudo. Ficou evidente uma ocorrência maior dos casos recentes da doença na parte final do povoado, o que pode estar relacionado a uma questão geográfico-ambiental, onde o resto de Mata Atlântica secundária que forma um margeamento nesse trecho está sofrendo desmatamentos de modo acelerado nos últimos anos.
- 3- O freqüente acometimento de menores de 10 anos, a distribuição dos casos similares entre os dois sexos, o envolvimento da porção superior do corpo, a agregação familiar dos primeiros casos, o encontro de animais domésticos parasitados e o vetor encontrado (Lu. intermedia), sugerem um padrão de transmissão peri e/ou intradomiciliar.
- 4- Houve uma agregação familiar dos casos de LTA-doença ativa, com 15 famílias atingidas para os 29 casos de lesão cutânea. A chance de aparecer a doença em uma casa onde existisse ou tivesse existido outro doente foi de 4,5 maior do que em casas onde esse fato não tivesse ocorrido.
- 5- A linfadenopatia foi freqüente e de aspecto importante na maioria dos casos, estando presente em todos os casos de diagnóstico recente, confirmando os dados da literatura da importância desse achado na LTA causada por L. braziliensis.

- 6- A reação de Montenegro foi positiva em 89,7% dos casos de doença, confirmando sua excelência para diagnóstico em área endêmica. A sorologia foi positiva em 55,2% dos casos, estando relacionada a maior tempo de evolução, o que representa um maior contacto com o parasita e maior chance de resposta humoral.
- 7- A *leishmania* isolada nos casos de doença foi a L. braziliensis, o que está de acordo com as características clínico-epidemiológicas dos casos.
- 8- No primeiro ano do estudo foram detectados 65 casos de infecção subclínica, no segundo ano de estudo, na coorte acompanhada, foram detectados mais 18 novos casos de infecção subclínica e no terceiro ano de acompanhamento foram detectados mais 21 novos casos de infecção subclínica. A prevalência de LTA- infecção subclínica foi de 11,7% no primeiro ano de estudo. A incidência de infecção subclínica foi de 4,5% e 8,9% no segundo e terceiro ano de estudo respectivamente na população acompanhada. A frequência encontrada de infecção subclínica foi similar ao relatado na literatura.
- 9- Os 104 indivíduos com infecção subclínica não apresentaram diferenças estatisticamente significantes da população geral para as diversas variáveis testadas. Os pacientes com lesão cutânea quando comparados com os de infecção subclínica apresentaram algumas diferenças com relação à maior intensidade da reação de Montenegro, maior proporção de sorologia positiva e maior proporção de moradores de Canoa de Baixo.
- 10- Os níveis de IFN- γ e TNF- α no sobrenadantes de cultura de linfócitos em indivíduos com infecção subclínica por L. braziliensis foram significativamente menores quando comparados com os dos indivíduos com doença ativa ($P < 0,01$). Os níveis de IL-5 foram ligeiramente maiores que os encontrados nos indivíduos com doença ativa, porém sem significância estatística. Esses dados favorecem o raciocínio que os

indivíduos com infecção subclínica teriam a capacidade de modular a resposta imune, controlando a infecção, sem haver dano tecidual.

- 11- Uma única dose de vacinação com antígeno de leishmânia (cepa única de L. amazonensis. Leishvacin[®]) foi capaz de sensibilizar linfócitos previamente não expostos a antígeno de leishmânia, induzindo uma resposta imune nos indivíduos vacinados caracterizada por aumento significativo na produção de IFN- γ independente do uso do adjuvante ou não.
- 12- O uso do rhGM-CSf como adjuvante à vacinação no dia 0 ampliou em quase 3 vezes a produção de IFN- γ no dia 21 quando comparado com o grupo que usou placebo associado à vacinação, porém sem significância estatística.
- 13- A produção de IL-5 foi significativamente maior nos dois grupos no dia 21 com um leve maior número de repondedores no grupo da vacinação associada ao rhGM-CSF (15/29; 52%) quando comparados com o grupo da vacinação associada ao placebo (11/27; 41%). Os níveis de IL-10 foram muito baixos em ambos os grupos.
- 14- Esses dados de maior aumento dos níveis de IFN- γ (citocina tipo Th1) e de IL-5 (citocina tipo Th2) sugerem que o adjuvante utilizado (rhGM-CSF) estaria modulando a resposta imune sem predomínio de um padrão que pudesse levar a um desequilíbrio e posterior dano tecidual.
- 15- Ao final do estudo no dia 42 a positividade da reação de Montenegro foi de 86% (44/51), sendo maior no grupo que utilizou rhGM-CSF, porém sem diferença estatisticamente significativa.

6.

Produção Científica

(publicações científicas produzidas no período do curso do doutorado 1999-2002 independentes da tese)

- 1- FOLLADOR I, BITTENCOURT A, BARRAL A, ORGE MG, CRAVALHO E. Leishmaniose tegumentar disseminada: relato de caso. *Anais Brasileiros de Dermatologia* 74: 159-62, 1999. (ANEXO 1)
- 2- FOLLADOR I, BITTENCOURT A, DURAN F, ARAÚJO MG. Cutaneous protothecosis: report of the second brazilian case. *Revista do Instituto de Medicina Tropical de São Paulo* 43: 287-290, 2001. (ANEXO 2)
- 3- BARBOSA Jr AA, GUIMARÃES NS, SARNO LS, PEREIRA CP, FOLLADOR I. Hanseníase associada a granuloma elastolítico. *Anais Brasileiro de Dermatologia* 77:585-592, 2002. (ANEXO 3)
- 4- BITTENCOURT A, SILVA N, STRAATMANN, NUNES VLC, FOLLADOR, I, BADARÓ R. Post-kala-azar dermal leishmaniasis associated with AIDS. *The Brazilian Journal of Infectious Diseases* 6: 313-16, 2002. (ANEXO 4)

7. **Summary**

CLINICOEPIDEMIOLOGICAL AND IMMUNOLOGICAL ASPECTS OF AMERICAN TEGUMENTARY LEISHMANIASIS

American tegumentary leishmaniasis (ATL) continues to represent a worldwide public health problem. In Brazil, the estimated rate of ATL was 10.45 to 21.23 per 100,000 inhabitants during the period from 1985 to 2001. In 1993, an ATL outbreak was detected in the rural area of Canoa, municipality of Santo Amaro, Bahia. A prospective, observational study was conducted to determine the frequency of ATL and to clinically characterize the disease. A total of 555 individuals were followed up and 29 cases of ATL were recorded, corresponding to a 5.2% prevalence of ATL in the population analyzed during the study period. The leishmania species involved in the area was characterized as *Leishmania braziliensis*, with the phlebotomine fly being *Lutzomyia intermedia*. Dogs and equines were found to be infected with *Leishmania*. These data were published in the first study. In the second study, clinicoepidemiological and immunological data from 104 individuals reported to be carriers of a subclinical infection were compared to those obtained for 29 individuals who developed cutaneous leishmaniasis (CL). Subclinical infection was defined to be present when the individual did not show active cutaneous or mucosal lesions or scars suggestive of a past disease and when the delayed-type hypersensitivity (DTH) reaction was positive. The group of individuals with a clinically evident disease (n=29) was younger (19.4 ± 12.8 years) and showed a cutaneous reaction with a significantly greater induration (17.6 ± 1.4 mm) as well as a greater proportion of positive serology (16/29, 55.2%) ($p < 0.05$) than the group with subclinical infection (n=104; DTH: 9.4 ± 4.5 mm; positive serology: 48/104, 46.2%). IFN- γ , TNF- α and IL-5 were determined by ELISA in supernatants of peripheral blood mononuclear cells obtained from 20 patients with CL and 20 individuals with the subclinical form. IFN- γ (353 ± 594 pg/ml, 0-2,075) and TNF- α (19 ± 144 pg/ml, 0-364) levels were lower in patients with subclinical leishmaniasis compared to individuals with CL [$1,546 \pm 1,100$ pg/ml (0-3,321) and 258 ± 253 pg/ml (0-904), respectively]. Mean IL-5 concentration

was slightly higher ($p > 0.05$) in individuals with subclinical infection (105 ± 160 pg/ml, 0-679) than in patients with CL (26 ± 41 pg/ml, 0-85). The data suggest that individuals who do not develop the disease might be able to better modulate the immune response, thus preventing tissue damage and the development of cutaneous lesions. In the third study, we analyzed the immune response elicited in 56 healthy military volunteers by vaccination with one or two doses of leishmania antigen (Leishvacin[®]). The Montenegro reaction was not used for selection to avoid possible sensitization. In this double-blind, randomized intervention study, in addition to determining the isolated response to vaccination, we also compared the use of synthetic granulocyte-macrophage colony-stimulating factor (rhGM-CSF) as adjuvant. A significant increase ($p < 0.01$) in IFN- γ and IL-5 production was observed on day 21 post-vaccination in the two groups compared to day 0 levels (IFN- γ : 10 ± 21 pg/ml and IL-5: 7 ± 22 pg/ml). The group receiving the adjuvant demonstrated a more than 2-fold increase in IFN- γ production (277 ± 553 pg/ml) on day 21 compared to the group treated with the vaccine plus placebo (104 ± 206 pg/ml), but this difference was not statistically significant ($p > 0.05$). IL-5 levels on day 21 were slightly higher in the group receiving the adjuvant than in the group treated with the vaccine plus placebo, with no significant difference between groups. On day 42, IFN- γ and IL-5 levels were similar in the two groups. IL-10 production was low in the two groups during all phases of the study. The Montenegro reaction performed on day 42 was positive in 44 of 51 (86%) individuals tested. The number of individuals with a positive DTH reaction was larger in the group vaccinated with Leishvacin[®] plus placebo (24/25, 96%) than in the group receiving rhGM-CSF in combination with the vaccine (20/25, 77%). The vaccine administered in one or two doses was able to induce an immune response, and the adjuvant intensified this response and led to its earlier onset.

Key words: 1- Tegumentary leishmaniasis; 2- Subclinical infection; 3- Vaccine; 4- rhGM-CSF.

Referências Bibliográficas

1. AFONSO LC, SCHARTON TM, VIEIRA LQ, WYSOCKA M, TRINCHIERI G, SCOTT P. The adjuvant effect of interleukin-12 in a vaccine against *Leishmania major*. *Science* 263:235-7, 1994.
2. AGUILAR CM, FERNANDEZ E, FERNANDEZ R, DEANE, LM. Study of an outbreak of cutaneous leishmaniasis in Venezuela: the role of domestic animals. *Memórias do Instituto Oswaldo Cruz* 79:181-95, 1984.
3. ALENCAR EJ, PESSOA EP, FONTENELE ZF. Infecção natural de *Rattus rattus alexandrinus* por *Leishmania* (Provavelmente *L. braziliensis*) em zona endêmica de leishmaniose tegumentar do Estado do Ceará, Brasil. *Revista do Instituto de Medicina Tropical de São Paulo* 2:347-8, 1960.
4. ALIMOHAMMADIAN MH, KIVANJAH M, PAK F, GAZNAVIA A, KHARAZMI A Evaluation of the efficacy of Iran leishmanin and comparison with leishmanins from Wellcome (UK) and Roma (Italy) in cured cutaneous leishmaniasis patients. *Transactions of the Royal Society of Tropical Medicine and Hygiene* 87:550-1, 1993.
5. ALMEIDA R, D'OLIVEIRA Jr A, MACHADO P, BACELLAR O, KO AI, DE JESUS, AR, MOBASHERY, N, BRITO SANTOS J, CARVALHO E.. Randomized, double-blind study of stibogluconate plus human granulocyte macrophage colony-stimulating factor versus stibogluconate alone in the treatment of cutaneous leishmaniasis. *Journal of Infectious Diseases* 180: 1735-7, 1999.
6. ANTUNES CM, MAYRINK W, MAGALHAES PA, COSTA CA, MELO MN, DIAS M, MICHALICK MS, WILLIAMS P, LIMA AO, VIEIRA JB. Controlled field trials of a vaccine against New World cutaneous leishmaniasis. *Internal Journal of Epidemiology* 15:572-80, 1986.

7. ARAGÃO MB. Sobre o comportamento de alguns insetos hematófagos. *Arquivo de Biologia e Tecnologia* 18:3-23, 1975.
8. ARAÚJO-FILHO NA, COURA JR, REIS VLL. Leishmaniose tegumentar americana na Ilha Grande, Rio de Janeiro. III. Reservatórios silvestres e comensais. *Revista do Instituto de Medicina Tropical de São Paulo* 14:153-61, 1981.
9. ARAÚJO-FILHO NA. Epidemiologia da leishmaniose tegumentar americana na Ilha Grande, Rio de Janeiro; estudo sobre a infecção humana, reservatórios e transmissores. Dissertação de Mestrado. Faculdade de Medicina, Universidade Federal do Rio de Janeiro, Rio de Janeiro, 144p., 1978.
10. ARIAS JR. A new sand fly in the subgenus *Nyssomyia* (Diptera: Psychodidae) from the Amazon Basin of Brazil. *Memórias do Instituto Oswaldo Cruz* 73:325-7, 1984.
11. ARMIJOS RX, WEIGEL MM, AVILES H, MALDONADO R, RACINES J. Field trial of a vaccine against New World cutaneous leishmaniasis in an at-risk child population: safety, immunogenicity, and efficacy during the first 12 months of follow-up. *Journal Infectious Diseases* 177:1352-7, 1998.
12. ASHFORD RW, DESJEUX P, RAADT, P. Estimation of Risk of Infection and Number of cases of Leishmaniasis. *Parasitology Today* 3:104-5, 1992.
13. ASHFORD RW. The leishmaniasis as emerging and reemerging zoonoses. *Internal Journal of Parasitology* 30:1269-81, 2000.
14. BACELLAR O, BRODSKY C, GUERREIRO J, BARRAL-NETTO M, COSTA CH, COFFMAN RL, JOHNSON WD, CARVALHO EM. Interleukin-12 restores interferon-gamma production and cytotoxic responses in

visceral leishmaniasis. *Journal Infectious Diseases* 173:1515-8, 1996.

15. BACELLAR O, LESSA H, SCHRIEFER A, MACHADO P, RIBEIRO DE JESUS A, DUTRA W, GOLLOB KJ, CARVALHO EM. Up-regulation of Th1-type responses in mucosal leishmaniasis patients. *Infection and Immunity* 70: 6734-40, 2002.
16. BADARÓ R, JONES T, CARVALHO EM, SAMPAIO D, REED SG, BARRAL A, TEIXEIRA R, JOHONSON JR, WD. New perspectives on a subclinical form of visceral leishmaniasis. *Journal of Infectious Disease* 148:1003-11, 1986.
17. BARRAL A, BARRAL-NETTO M, ALMEIDA R, JESUS AR, GRIMALDI JR, GJ, NETTO EM, SANTOS I, BACELLAR O, CARVALHO EM. Lymphadenopathy associated with Leishmania braziliensis cutaneous infection. *American Journal of Tropical Medicine and Hygiene* 47:587-92, 1992.
18. BARRAL A, COSTA JML, BITTENCOURT A, BARRAL-NETTO M, CARVALHO EM. Polar and subpolar diffuse cutaneous leishmaniasis in Brazil: clinical and immunopathologic aspects. *International Journal of Dermatology* 34:474-9, 1995a.
19. BARRAL A, GUERREIRO J, BOMFIM G, CORREIA D, BARRAL-NETTO M, CARVALHO EM. Lymphadenopathy as the first sign of human cutaneous infection by Leishmania braziliensis. *American Journal of Tropical Medicine and Hygiene* 53:256-9, 1995b.
20. BARRAL A, HONDA E, CALDAS A, COSTA J, VINHAS V, ROWTON ED, VALENZUELA JG, CHARLAB R, BARRAL-NETTO M, RIBEIRO JM. Human immune response to sand fly salivary gland antigens: a useful epidemiological marker? *American Journal of Tropical Medicine Hygiene* 62:740-5, 2000.

21. BARRAL A, PEDRAL-SAMPAIO D, GRIMALDI JR. G, MOMEN H, MCMAHON-PRATT D, JESUS AR, ALMEIDA R, BADARÓ R, BARRAL-NETTO M, CARVALHO EM, JOHNSON JR. W. Leishmaniasis in Bahia, Brazil: evidence that Leishmania amazonensis produces a wide spectrum of clinical disease. *American Journal of Tropical Medicine and Hygiene* 44:536- 46, 1991.
22. BARRAL-NETTO M, BADARO R, BARRAL A, CARVALHO EM. Immunology of cutaneous leishmaniasis. *Revista da Sociedade Brasileira de Medicina Tropical* 19:173-91, 1986.
23. BARRAL-NETTO M, MACHADO P, BARRAL A. Human cutaneous leishmaniasis: recent advances in physiopathology and treatment. *European Journal of Dermatology* 5:104-13, 1995.
24. BARRETO AC, CUBA CC, MARSDEN PD, VEXANAT JA, DE BELDER M. Características epidemiológicas da leishmaniose tegumentar americana em uma região endêmica do Estado da Bahia, Brasil. I. Leishmaniose humana. *Bollettino Oficina Sanitária Panamericana* 90:415-24, 1981.
25. BARRETO AC, CUBA CC, VEXANAT JA, ROSA AC, MARSDENS PD, MAGALHÃES AV. Características epidemiológicas da leishmaniose tegumentar americana em uma região endêmica do estado da Bahia. II. Leishmaniose Canina. *Revista da Sociedade de Medicina Tropical* 17:59-65, 1984.
26. BARRETO MP. Aspectos ecológicos da epidemiologia das doenças transmissíveis, com especial referência às zoonoses. *Revista Brasileira de Malária* 19:633-54, 1967.
27. BARROS GC, SESSA PA, MATTOS EA, CORIAS VRD, MAYRINK W, ALENCAR JTA, FALQUETO A, JESUS AC. Foco de L.T.A. nos

municípios de Viana e Cariacica, Estado do Espírito Santo, Brasil. *Revista de Saúde Pública* 19:146-53, 1985.

28. BASTOS JM. Observações à margem de surto epidêmico de leishmaniose tegumentar no Vale do Ribeira (S. Paulo). *Boletim da Divisão Nacional de Dermatologia Sanitária* 37:73-86, 1979.
29. BOGDAN C, ROLLINGHOFF M, DIEFENBACH A. The role of nitric oxide in innate immunity. *Immunology Rev.* 173:17-26. 2000.
30. BOMFIM G, NASCIMENTO C, COSTA J, CARVALHO EM, BARRAL-NETTO M, BARRAL A. Variation of cytokine patterns related to therapeutic response in diffuse cutaneous leishmaniasis. *Experimental of Parasitology* 84: 188-94, 1996.
31. BONFANTE-GARRIDO R, BARRETO T. Leishmaniasis tegumentaria americana en el distrito Urdaneta, Venezuela. *Boletim Oficial Sanitarista Panamericano* 91:30-8, 1981.
32. BRANDÃO- FILHO S, SHAW, J. Leishmaniasis in Brazil. *Parasitology Today* 10: 1994.
33. CAILLEUX A. *Biogeografia mundial*. Lisboa, Ed. Arcádia, 1987.
34. CARINI A. Um novo caso de leishmaniose das mucosas. *Arquivos da Sociedade de Medicina Cirúrgica de São Paulo* 14:364-6, 1912.
35. CARVALHO EM, BACELLAR O, BROWNELL C, REGIS T, COFFMAN RL, REED SG. Restoration of IFN- γ production and lymphocyte proliferation in visceral leishmaniasis. *Journal of Immunology* 52: 5949-56, 1994a.
36. CARVALHO EM, BARRAL A, COSTA JML, BITTENCOURT A, MARSDEN P. Clinical and immunopathological aspects of disseminated cutaneous leishmaniasis. *Acta Tropica* 56:315-25, 1994b.

37. CARVALHO EM, BARRAL A, PEDRAL-SAMPAIO D, BARRAL-NETO M, BADARÁ, R, ROCHA H, JOHNSON Jr WD. Immunologic markers of clinical evolution in children recently infected with *Leishmania donovani chagasi*. *The Journal of Infectious Diseases* 165: 535-40, 1992.
38. CARVALHO EM, CORREIA-FILHO D, BACELLAR O, ALMEIDA RP, LESSA H, ROCHA H. Characterization of the immune response in subjects with self-healing cutaneous leishmaniasis. *American Journal of Tropical Medicine and Higiene* 53:273-7, 1995.
39. CARVALHO EM, JONHONSON WD, BARRETO E, MARSDEN PD, COSTA JM, REED SG, ROCHA H. Cell mediated immunity in American cutaneous and mucosal leishmaniasis. *Journal of Immunology* 135:4144-4148, 1985.
40. CENTRO NACIONAL DE EPIDEMIOLOGIA (CENEPI), Ministério da Saúde, 1994.
41. CHAN SH, PERUSSIA B, GUPTA JW, KOBAYASHI M, POSPISIL M, YOUNG HA, WOLF SF, YOUNG D, CLARK SC, TRINCHIERI G. Induction of interferon gamma production by natural killer cell stimulatory factor: characterization of the responder cells and synergy with other inducers. *Journal of Experimental Medicine* 173:869-79, 1991.
42. CONVIT J, ULRICH M, FERNANDEZ CT, TAPIA FJ, CACERES-DITTMAR G, CASTES M, RONDON AJ. The clinical and immunological spectrum of American cutaneous leishmaniasis. *Transaction of the Royal Society Tropical Medicine Hygiene* 87:444-8, 1993.
43. COSTA JML, MARSDEN PD, LLANOS-CUENTAS EA, MARTINS-NETTO E, CARVALHO EM, BARRAL A, ROSA AC, CUBA CC, MAGALHÃES AV, BARRETO A. Disseminated cutaneous leishmaniasis in a field clinic

- in Bahia, Brazil: a report of eight cases. *American Journal of Tropical Medicine and Higyene*. 89:319-23, 1986a.
44. COSTA JML, OSAKO NK, VALE KC, LAGO EL, FRANÇA F, VEXENAT JA, MARSDEN PD. Ocorrência familiar da leishmaniose tegumentar americana em uma região endêmica, Corte de Pedra, Bahia. *Revista da Sociedade Brasileira de Medicina Tropical* 19:197-8, 1986b.
45. COSTA JML, TADA MS, NETTO EM, VALE KC, LAGO EL, MARSDEN PD. Procedência de pacientes portadores de leishmaniose tegumentar americana nas áreas endêmicas de Três Braços e Corte de Pedra-Estado da Bahia, Brasil. *Revista da Sociedade Brasileira de Medicina Tropical* 21:145-9, 1988.
46. COSTA JML, VALE KC, FRANÇA F, COSTA MAF, SILVA JO, LAGO EL, MARSDEN PD. A leishmaniose tegumentar americana em uma região endêmica como fator de mobilização comunitária. *Revista da Sociedade Brasileira de Medicina Tropical* 27:255-7, 1994.
47. COSTA JML. Estudo clínico-epidemiológico de um surto epidêmico de leishmaniose tegumentar americana em Corte de Pedra-Bahia. Dissertação de mestrado. Universidade de Brasília, Brasília, 160p, 1986.
48. COUTINHO SG, OLIVEIRA MP, DA-CRUZ AM, DE LUCA PM, MENDONÇA SC, BERTHO AL, SOONG L, MCMAHON-PRATT D. T-cell responsiveness of American cutaneous leishmaniasis patients to purified *Leishmania pifanoi* amastigote antigen and *L. braziliensis* promastigotes antigens: immunologic patterns associated with cure. *Experiental Parasitology* 84:14-45, 1996.
49. CUBA CAC, LLANOS-CUENTAS EA, BARRETO AC, MAGALHÃES AV, LAGO EL, REED SG, MARSDEN PD. Human mucocutaneous leishmaniasis in Três Braços, Bahia - Brazil. An area of *Leishmania*

braziliensis braziliensis Transmission. I. Laboratory Diagnosis. *Revista da Sociedade Brasileira de Medicina Tropical* 17:161-167, 1984.

50. CUBA CUBA CA, MARSDEN PD, BARRETO AC, ROCHA R, SAMPAIO RR, PATZLAFF L. Diagnóstico parasitológico y inmunológico de leishmaniasis tegumentaria americana. *Boletim de la Oficina Sanitaria Panamericana* 89:195-208, 1980.
51. CUCÉ LC, OLIVEIRA ZNP, BELDA JÚNIOR W, ZOLLI CA. Leishmaniose tegumentar americana na infância: Aspectos epidemiológicos, clínicos e terapêuticos. *Anais Brasileiros de Dermatologia* 65:18S-19S, 1990.
52. DA-CRUZ AM, DE OLIVEIRA MP, DE LUCA PM, MENDONCA SC, COUTINHO SG. Tumor necrosis factor-alpha in human american tegumentary leishmaniasis. *Memórias do Instituto Oswaldo Cruz* 91:225-9, 1996.
53. DE LUCA PM, MAYRINK W, ALVES CR, COUTINHO SG, OLIVEIRA MP, BERTHO AL, TOLEDO VP, COSTA CA, GENARO O, MENDONCA SC. Evaluation of the stability and immunogenicity of autoclaved and nonautoclaved preparations of a vaccine against American tegumentary leishmaniasis. *Vaccine* 17:1179-85, 1999.
54. DE WAAL MALEFYT R, FIGDOR CG, HUIJBENS R, MOHAN-PETERSON S, BENNETT B, CULPEPPER J, DANG W, ZURAWSKI G, DE VRIES JE. Effects of IL-13 on phenotype, cytokine production, and cytotoxic function of human monocytes. Comparison with IL-4 and modulation by IFN-gamma or IL-10. *Journal of Immunology* 151:6370-81, 1993.
55. DESJEUX P. Human leishmaniasis epidemiology and public health aspects. *World health organization* 45:267-75, 1992.

56. DIAS M, MAYRINK W, DEANE LM, COSTA CA, MAGALHÃES PA, MELO MN, BATISTA SM, ARAÚJO FG, COELHO MV, WILLIAMS P. Epidemiologia da leishmaniose tegumentar americana. I. Estudo de reservatórios em área endêmica no Estado de Minas Gerais. *Revista do Instituto de Medicina Tropical de São Paulo* 19:403-10, 1977.
57. DOHERTY TM, COFFMAN RL. Leishmania antigens presented by GM-CSF-derived macrophages protect susceptible mice against challenge with *Leishmania major*. *Journal of Immunology* 150:5476-83, 1993.
58. D'OLIVEIRA JUNIOR A, COSTA SR, BARBOSA AB, ORGE M DE LA G, CARVALHO EM. Asymptomatic *Leishmania chagasi* infection in relatives and neighbors of patients with visceral leishmaniasis. *Memórias do Instituto Oswaldo Cruz* 92:15-20,1997.
59. DOS SANTOS AJ, NASCIMENTO EG, SILVA MP, DE CARVALHO LC. Report on a visceral and cutaneous leishmaniasis focus in the town of Jequie, State of Bahia, Brazil. *Revista do Instituto de Medicina Tropical, São Paulo* 35:583-4, 1993.
60. DOURADO MIC, NORONHA CV, ALCANTARA N, ICHIHARA MYT, LOUREIRO S. Epidemiologia da leishmaniose tegumentar americana e suas relações com a lavoura e o garimpo, em localidade do estado da Bahia (Brasil). *Revista de Saúde Pública* 23:2-8, 1989.
61. FALQUETO A. Leishmaniose tegumentar em Viana, estado do Espírito Santo. Investigação sobre infecção natural em animais e sua relação com a ocorrência da doença humana. Dissertação de mestrado. Universidade Federal do Rio de Janeiro, Rio de Janeiro, 1984.
62. FALQUETO A, COURA JR, BARROS GC, GRIMALDI-FILHO G, SESSA PA, CARIAS VR, JESUS AC, ALENCAR JJA. Participação do cão no ciclo

de transmissão de leishmaniose tegumentar no município de Viana, Estado do Espírito Santo, Brasil. *Memórias do Instituto Oswaldo Cruz* 81:155-63, 1986.

63. FALQUETO A, SESSA PA, VAREJÃO JBM, BARROS GC, MOMEN H, GRIMALDI JR. G. Leishmaniasis due to leishmania braziliensis in Espírito Santo state, Brazil. Further evidence on the role of dogs as a reservoir of infection for humans. *Memórias do Instituto Oswaldo Cruz* 86:499-50, 1991.
64. FALQUETO A, VAREJÃO JBM, SESSA PA. Cutaneous leishmaniasis in a horse (*Equus caballus*) from endemic area in the state of Espírito Santo, Brazil. *Memórias do Instituto Oswaldo Cruz*, Rio de Janeiro 82:443, 1987.
65. FOLLADOR I. Manifestações clínico-epidemiológicas da leishmaniose tegumentar americana em Canoa, Santo Amaro- Bahia. Dissertação de Mestrado. Universidade Federal da Bahia, Salvador, 1997.
66. FORATTINI OP. Biogeografia, origem e distribuição da domiciliação de triatomíneos no Brasil. *Revista de Saúde Pública* 14:265-99, 1980.
67. FORATTINI OP. Sobre os reservatórios naturais de leishmaniose tegumentar americana. *Revista do Instituto de Medicina Tropical de São Paulo* 2:195-203, 1960.
68. FORATTINI OP, OLIVEIRA O. Um foco de leishmaniose tegumentar americana na zona sul de São Paulo, Brasil. *Arquivo da Faculdade de Higiene de São Paulo* 11:23-4, 1957.
69. FORATTINI OP, PATTOLI DBG, SERRA OP, ROCHA E SILVA EO, RABELLO EX. Nota sobre leishmaniose tegumentar no litoral sul do Estado de São Paulo, Brasil. *Revista de Saúde Pública* 7:447-52, 1973.

70. FORATTINI OP, RABELLO EX, PATTOLI DBG, FERREIRA O. Nota sobre um foco de leishmaniose tegumentar na Região Nordeste do Estado de São Paulo, Brasil. *Revista de Saúde Pública* 6:103-5, 1972.
71. FORATTINI OP, RABELLO EX, SERRA OP, COTRIM MD, GALATI EAB, BARATA JMS. Observações sobre a transmissão da leishmaniose tegumentar no Estado de São Paulo, Brasil. *Revista de Saúde Pública* 10:31-43, 1976.
72. FRAIHA H, WARD RD, SHAW JJ, LAINSON R. Fauna antropófila da rodovia transamazônica, Brasil (Diptera: Psychodidae). *Boletim de la Oficina Sanitaria Panamericana* 84:134-38, 1978.
73. FREIRE JOSÉ F, DA SILVA IM, ARAÚJO MI, ALMEIDA RP, BACELLAR O, CARVALHO EM. Avaliação do poder sensibilizante da reação de Montenegro. *Revista da Sociedade Brasileira de Medicina Tropical* 34: 537-542, 2001.
74. FUNDAÇÃO NACIONAL DE SAÚDE. *Guia de controle da leishmaniose tegumentar americana*, 1993.
75. FUNDAÇÃO NACIONAL DE SAÚDE, 2003. Disponível em:http://www.funasa.com.br/guia_epi/htm/doencas/leishmaniose_tegumentar/situacao_doenca.ht. Acesso em 07/07/2003.
76. FURTADO T. Critérios para diagnóstico da leishmaniose tegumentar americana. *Anais Brasileiros de Dermatologia* 65:51-86, 1980.
77. GASSON JC. Molecular physiology of granulocyte-macrophage colony-stimulating factor. *Blood* 77:1131-45, 1991.
78. GOMES AC, YAMAMOTO YI, CAPINZAIKI AN, AMARAL NMM., GUIMARÃES AJG. Aspectos ecológicos da leishmaniose tegumentar americana. 9- Prevalência/incidência da infecção humana nos

municípios de Pedro de Toledo e Miracatu, São Paulo, Brasil. *Revista do Instituto de Medicina Tropical* 34(2):149-158, 1992.

79. GOMES RB, BRODSKYN C, DE OLIVEIRA CI, COSTA J, MIRANDA JC, CALDAS A, VALENZUELA JG, BARRAL-NETTO M, BARRAL A. Seroconversion against *Lutzomyia longipalpis* saliva concurrent with the development of anti-*Leishmania chagasi* delayed-type hypersensitivity. *Journal of Infectious Diseases* 186:1530-4, 2002.
80. GOMES AC. Aspectos epidemiológicos sobre a transmissão da leishmaniose tegumentar na Região do Vale do Ribeira, Estado de São Paulo, Brasil. Tese de Livre-docência. Faculdade de Saúde Pública - USP, São Paulo, 1985.
81. GOMES AC. Mecanismos e significado epidemiológico da domiciliação. *Revista de Saúde Pública* 20:385-90, 1986.
82. GOMES AC. Observações ecológicas sobre *Ps. intermedius* no Vale do Ribeira, Estado de São Paulo, Brasil. Tese de Doutorado. Faculdade de Saúde Pública – USP, São Paulo, 1979.
83. GOMES AC. Perfil epidemiológico da Leishmaniose Tegumentar no Brasil. *Anais Brasileiros de Dermatologia* 67:55-60, 1992.
84. GOMES AC, SANTOS JL, GALATI EA. Ecological aspects of american cutaneous leishmaniasis. 4. Observations on the endophilic behavior of the sandfly and the vectorial role of *Psychodopygus intermedius* in the Ribeira Valley of the São Paulo State, Brazil. *Revista de Saúde Pública* 20:280-7, 1986.
85. GOMES AC, YAMAMOTO YI, CAPINZAIKI AN, AMARAL NMM, GUIMARÃES AJG. Aspectos ecológicos da leishmaniose tegumentar americana. 9- Prevalência/incidência da infecção humana nos municípios de Pedro de Toledo e Miracatu, São Paulo, Brasil.

Revista do Instituto de Medicina Tropical de São Paulo 34:49-58, 1992.

86. GREEN SJ, SCHELLER LF, MARLETTA MA, SEGUIN MC, KLOTZ FW, SLAYTER M, NELSON BJ, NACY CA. Nitric oxide: cytokine-regulation of nitric oxide in host resistance to intracellular pathogens. *Immunology Letter* 43:87-94, 1994.
87. GREENBLATT CL. The present and future of vaccination for cutaneous leishmaniasis. *Program of Clinical Biology Research* 47:259-85, 1980.
88. GRIMALDI JR. G, TESH RB, MCMAHON-PRATT D. A Review of the geographic distribution and epidemiology of leishmaniasis in the New World. *American Journal of Tropical Medicine and Hygiene* 41:687-725, 1989.
89. GUEDES ACM, CUCÉ LC, FURTADO T. Avaliação imunológica e histopatológica de reação de Montenegro. *Anais Brasileiros de Dermatologia* 65:34S-40S, 1990.
90. HANDMAN E, SYMONS FM, BALDWIN TM, CURTIS JM, SCHEERLINCK JP. Protective vaccination with promastigote surface antigen 2 from *Leishmania major* is mediated by a TH1 type of immune response. *Infectious of Immunology* 63:4261-7, 1995.
91. HANDMAN E. Leishmaniasis: current status of vaccine development. *Clinical of Microbiological Review* 14:229-43, 2001.
92. HERRER A. Estudio sobre la leishmaniose tegumentar en el Perú. V. Leishmaniasis natural em perros procedentes de localidades autógenas. *Revista de Medicina Experimental* 8:87-105, 1951.

93. HERRER A, CHRISTENSEN HA. Epidemiological patterns of cutaneous leishmaniasis in Panama. III. Endemic persistence of the disease. *American Journal of Tropical Medicine and Hygiene* 25:54-8, 1976.
94. HO JL, REED SG, WICK EA, GIORDANO M. Granulocyte-macrophage and macrophage colony-stimulating factors activate intramacrophage killing of *Leishmania mexicana amazonensis*. *The Journal of Infectious Diseases* 162:224-30, 1990.
95. JONES TC, JOHNSON WD, BARRETO AC, LAGO E, BADARÓ R, CERF B, REED SG, MARTINS-NETTO E, TADA MS, FRANCA F, WIESE K, GOLIGHTLY L, FRIKRIG E, COSTA JML, CUBA CAC, MARSDEN PD. Epidemiology of american cutaneous leishmaniasis due to *Leishmania braziliensis braziliensis*. *The Journal of Infectious Diseases* 156:73-83, 1987.
96. KELLINA OI. [Studies of immunity in cutaneous leishmaniasis. I. Comparison of the immunizing effect of strains of *Leishmania tropica major* of different virulence] *Medical Parazitology* 35:455-62, 1966.
97. KENNEY RT, SACKS DL, SYPEK JP, VILELA L, GAM AA, EVANS-DAVIS K. Protective immunity using recombinant human IL-12 and alum as adjuvants in a primate model of cutaneous leishmaniasis. *Journal of Immunology* 163:4481-8, 1999.
98. LAINSON R. The American leishmaniasis: some observations on their ecology and epidemiology. *Transactions of the Royal Society of Tropical Medicine and Hygiene* 77:569-96, 1983.
99. LAINSON R, SHAW JJ. Leishmaniasis of the New World: Taxonomic problems. *British Medical Bulletin* 28:44-8, 1972.

100. LAINSON R, SHAW JJ, SILVEIRA FT, BRAGA RR, RYAN L, PÓVOA MM, ISHIKAWA EAY. A leishmania e as leishmanioses. *Instituto Evandro Chagas - 50 anos de contribuição às Ciências Biológicas e à Medicina Tropical*, Ministério da Saúde, Fundação Serviços de Saúde Pública 1:83-124, 1986.
101. LAINSON R, SHAW JJ. Evolution, classification and geographical distribution. In: *The Leishmaniasis in the New World. Biology and Medicine*, edit. by Peter, W. & Killich,R.K. London: Academic Press, 1987.
102. LESSA HA, MACHADO P, LIMA F, CRUZ A, BACELLAR O, GUERREIRO J, CARVALHO EM. Successful treatment of refractory mucosal leishmaniasis with pentoxifylline plus antimony. *American Journal of Tropical Hygiene* 65:87-89, 2001.
103. LIEW FY. Interactions between cytokines and nitric oxide. *Advanced Neuroimmunology* 5:201-9, 1995.
104. LIMA LC. Ruralização da *Lutzomyia intermedia*: Um provável caso de pré-adaptação. *Revista de Saúde Pública* 20:102-4, 1986.
105. LINDENBERG A. A úlcera de Bauru e seu micróbio. *Revista Médica da USP* 12:116-20, 1909.
106. LLANOS-CUENTAS EA. *Estudo clínico evolutivo da leishmaniose em área endêmica de L. braziliensis braziliensis*. Três Braços - Bahia. Dissertação de Mestrado. Universidade de Brasília, Brasília, 1984.
107. LLANOS-CUENTAS EA, MARSDEN PD, LAGO EL, BARRETO AC, CUBA CC, JOHNSON WD. Human mucocutaneous leishmaniasis in Três Braços, Bahia-Brazil. An area of *L. b. braziliensis* transmission. II. Cutaneous disease preservation and evolution. *Revista da Sociedade Brasileira de Medicina Tropical* 17:169-77, 1984.

108. MACHADO P, ARAUJO C, DA SILVA AT, ALMEIDA RP, D'OLIVEIRA JR A, BITTENCOURT A, CARVALHO EM. Failure of early treatment of cutaneous leishmaniasis in preventing the development of an ulcer. *Clinical Infectious Diseases* 34:E69-73, 2002a.
109. MACHADO P, KANITAKIS J, ALMEIDA R, CHALON A, ARAUJO C, CARVALHO EM. Evidence of *in situ* cytotoxicity in American cutaneous leishmaniasis. *European Journal of Dermatology* 12:449-51, 2002b.
110. MAGALHÃES AV, CHIARINI LH, BARROS MLB, PAES MG, DOURADO H, SAMPAIO RNR, ROCHA RAA, MARSDEN PD, RAICK AN. Aspectos clínicos comparativos da leishmaniose tegumentar na região Amazônica e região Centro-Oeste. *Revista Goiana de Medicina* 28:143-50, 1982.
111. MAGALHÃES AV, MORAES MAP, RAICK AN, LLANOS-CUENTAS EA, COSTA JML, CUBA CAC, MARSDEN PD. Histologia da leishmaniose tegumentar por Leishmania braziliensis braziliensis 1. Padrões histopatológicos e estudo evolutivo das lesões. *Revista do Instituto de Medicina Tropical de São Paulo* 28:253-62, 1986a.
112. MAGALHÃES AV, MORAES MAP, RAICK AN, LLANOS-CUENTAS EA, COSTA JML, CUBA CAC, MARSDEN PD. Histologia da Leishmaniose Tegumentar por Leishmania braziliensis braziliensis 4. Classificação histopatológica. *Revista do Instituto de Medicina Tropical de São Paulo* 28:421-30, 1986b.
113. MAGALHÃES PA. Leishmaniose no Vale do Rio Doce. *Anais Brasileiros de Dermatologia* 52:319-25, 1977.
114. MARSDEN PD. Mucosal leishmaniasis ("espundia" Escomel, 1911). *Transactions of the Royal Society of Tropical Medicine and Hygiene* 80:859-76, 1986.

115. MARSDEN PD, BADARÓ R, MARTINS-NETTO EM, CASLER JD. Spontaneous clinical resolution without specific treatment in mucosal leishmaniasis. *Transactions of The Royal Society of Tropical Medicine and Hygiene* 85:221, 1991.
116. MARSDEN PD, SAMPAIO RNR, CARVALHO EM, VEIGA JPT, COSTA JLM, LLANOS-CUENTAS EA. High continuous antimony therapy in two patients with unresponsive mucosal leishmaniasis. *American Journal of Tropical Medicine and Hygiene* 34:710-3, 1985
117. MARTINS NETTO E. Avaliação de Procedimentos Imunodiagnósticos numa Área endêmica de leishmaniose tegumentar na Bahia. Dissertação de Mestrado. Universidade Federal da Bahia. Salvador, Bahia - Brasil, 118, 1990.
118. MARZOCHI KB, MARZOCHI MA, SILVA AF, GRATIVOL N, DUARTE R, CONFORT EM, MODABBER F. Phase 1 study of an inactivated vaccine against American tegumentary leishmaniasis in normal volunteers in Brazil. *Memórias do Instituto Oswaldo Cruz* 93:205-12, 1998.
119. MARZOCHI MCA & MARZOCHI KBF. Proposta de uma classificação clínica simplificada para as leishmanioses tegumentares do Novo Mundo. *Revista da Sociedade Brasileira de Medicina Tropical* 1:91, 1994a.
120. MARZOCHI MCA & MARZOCHI KBF. Tegumentary and visceral leishmaniasis in Brazil- Emerging anthroponosis and possibilities for their control. *Caderno de Saúde Pública* 10:359-75, 1994b.
121. MARZOCHI MCA. A Leishmaniose Tegumentar no Brasil. In: *Grandes Endemias Brasileiras*. Brasília, Editora da Universidade de Brasília, 1989.

122. MARZOCHI MCA. Leishmanioses no Brasil. As leishmanioses tegumentares. *Jornal Brasileiro de Medicina* 63:82-104, 1992.
123. MAUEL J, CORRADIN SB, BUCHMULLER ROUILLER Y. Nitrogen and oxygen metabolites and the killing of Leishmania by activated murine macrophages. *Research of Immunology* 142:577-80; discussion 593-4, 1991.
124. MAYRINK W, DA COSTA CA, MAGALHAES PA, MELO MN, DIAS M, LIMA AO, MICHALICK MS, WILLIAMS P. A field trial of a vaccine against American dermal leishmaniasis. *Transactions of the Royal Society of Tropical Medicine and Hygiene* 73:385-7, 1979.
125. MAYRINK W, WILLIAMS P, DA COSTA CA, MAGALHAES PA, MELO MN, DIAS M, OLIVEIRA LIMA A, MICHALICK MS, FERREIRA CARVALHO E, BARROS GC. An experimental vaccine against American dermal leishmaniasis: experience in the State of Espirito Santo, Brazil. *Annals of Tropical Medicine Parasitology* 79:259-69, 1985.
126. MAYRINK W, WILLIAMS P, COELHO MV, DIAS M, MARTINS AV, MAGALHÃES PA, DA COSTA CA, FALCÃO AR, MELO MN, FALCÃO AL. Epidemiology of dermal leishmaniasis in the rio Doce Valley. State of Minas Gerais, Brasil. *Annals of Tropical Medicine and Parasitology* 73:123-37, 1979.
127. MELO MN, MAYRINK W, COSTA CA, MAGALHÃES PA, DIAS M, WILLIAMS P, ARAÚJO FG, COELHO MV, BATISTA SM. Padronização do antígeno de Montenegro. *Revista do Instituto de Medicina Tropical de São Paulo* 19:161-4, 1977.
128. MENDONCA SC, DE LUCA PM, MAYRINK W, RESTOM TG, CONCEICAO-SILVA F, DA-CRUZ AM, BERTHO AL, DA COSTA CA, GENARO O, TOLEDO VP. Characterization of human T lymphocyte-mediated immune responses induced by a vaccine against American

- tegumentary leishmaniasis. *American Journal of Tropical Medicine Hygiene* 53:195-201, 1995.
129. MENDONÇA SC, COUTINHO SG, AMENDOEIRA RR, MARZOCHI MCA, PIRMEZ C. Human american cutaneous leishmaniasis (*Leishmania b. braziliensis*) in Brazil: lymphoproliferative responses and influence of therapy. *Clinical and Experimental Immunology* 64:269-76, 1986.
130. MENEZES JA. Leishmaniose tegumentar no Estado do Rio de Janeiro. Inquérito por intradermorreação. Dissertação de mestrado. Faculdade de Medicina, Universidade Federal do Rio de Janeiro, Rio de Janeiro, 108p., 1976.
131. MODABBER F. Vaccines against leishmaniasis. *Annals of Tropical Medicine and Parasitology* 89:83-8, 1995.
132. MONTENEGRO J. Cutaneous reaction in leishmaniasis. *Archives of Dermatology and Syphilography* 13:187, 1926a.
133. MONTENEGRO JA. Cutis-reação na leishmaniose. *Anais da Faculdade de Medicina de São Paulo* 1:323-30, 1926b.
134. MORRIS SC, MADDEN KB, ADAMOVICZ JJ, GAUSE WC, HUBBARD BR, GATELY MK, FINKELMAN FD. Effects of IL-12 on *in vivo* cytokine gene expression and Ig isotype selection. *Journal of Immunology* 152:1047-56, 1994.
135. MOSMANN TR, FONG TA. Specific assays for cytokine production by T cells. *Journal of Immunology Methods* 116:151-8, 1989.
136. MURRAY HW, NATHAN CF. Macrophage microbicidal mechanisms *in vivo*: reactive nitrogen versus oxygen intermediates in the killing of intracellular visceral *Leishmania donovani*. *Journal Experimental Medicine* 189:741-6, 1999.

137. NABORS GS, NOLAN T, CROOP W, LI J, FARRELL JP. The influence of the site of parasite inoculation on the development of Th1 and Th2 type immune responses in (BALB/c x C57BL/6) F1 mice infected with *Leishmania major*. *Parasite Immunology* 17:569-79, 1995.
138. NASCIMENTO E, MAYRINK W, DA COSTA CA, MICHALICK MS, MELO MN, BARROS GC, DIAS M, ANTUNES CM, LIMA MS, TABOADA DC. Vaccination of humans against cutaneous leishmaniasis: cellular and humoral immune responses. *Infectious and Immunity* 58:2198-203, 1990.
139. NASCIMENTO, MDSB, ALCÂNTARA-NEVES NM, MUNIZ MEB, NUNES SF, PARANHOS M, CARVALHO LCP. Induction and modulation of the immune response to *Leishmania* by Montenegro's skin test. *Transactions of the Royal Society of Tropical Medicine and Hygiene* 87:91-3, 1993.
140. NERY-GUIMARÃES F. Estudo de um foco de leishmaniose muco-cutânea na Baixada Fluminense. *Memórias do Instituto Oswaldo Cruz*, Rio de Janeiro 53:1-11, 1955.
141. OLIVEIRA DOS SANTOS AJ, NASCIMENTO EG, SILVA MP, PONTES DE CARVALHO LC. Report on a visceral and cutaneous focus in the town of Jequié, state of Bahia, Brazil. *Revista do Instituto de Medicina Tropical de São Paulo* 35:583-4, 1993.
142. OLIVEIRA-NETO MP, PIRMEZ C., RANGEL E, SCHUBACH A, GRIMALDI JR G. An outbreak of American cutaneous leishmaniasis (*Leishmania braziliensis braziliensis*) in a periurban area of Rio de Janeiro city, Brazil: clinical and epidemiological studies. *Memórias do Instituto Oswaldo Cruz* 83:427-35, 1988.
143. PELLEGRINO J, FURTADO T. A reação intradérmica no diagnóstico da leishmaniose tegumentar americana. Observações com antígenos

solúveis de *leishmania braziliensis*. *Medicina Cutanea Ibero Latino Americana* 15:105-16, 1960.

144. PEREIRA CAC, TRISTÃO OC, PIMENTEL AFM, CARVALHO MTF. Leishmaniose tegumentar americana: mapeamento de área endêmica. *Anais Brasileiros de Dermatologia* 70:254-6, 1995.
145. PEREIRA IR, HOCH A. Lutzomia intermedia as a suspected vector of Leishmania viannia braziliensis in Bahia State, Brazil. *Revista da Sociedade Brasileira de Medicina Tropical*, 23:235, 1990.
146. PESSOA SB. Dados sobre a epidemiologia da leishmaniose tegumentar em São Paulo. *Hospital* (Rio de Janeiro) 19:389-409, 1941.
147. PESSOA SB, BARRETTO MP. Leishmaniose tegumentar americana. Rio de Janeiro. *Serviço de Documentação do Ministério da Educação e Saúde. Imprensa Nacional*, 1948.
148. PESSOA SB, PESTANA BR. A intradermorreação de Montenegro nas campanhas sanitárias contra a leishmaniose. *Arquivos de Higiene* 6:124-37, 1941.
149. PIRMEZ C, YAMAMURA M, UYEMURA K, PAES-OLIVEIRA M, CONCEICAO-SILVA F, MODLIN RL. Cytokine patterns in the pathogenesis of human leishmaniasis. *Journal of Clinical Investigation* 91:1390-5, 1993.
- PIRMEZ C. Immunopathology of American cutaneous leishmaniasis. *Memórias do Instituto Oswaldo Cruz* 87:105-9, 1992.
150. POMPEU MM, BRODSKYN C, TEIXEIRA MJ, CLARENCIO J, VAN WEYENBERG J, COELHO IC, CARDOSO SA, BARRAL A, BARRAL-NETTO M. Differences in gamma interferon production *in vitro* predict the pace of the *in vivo* response to *Leishmania amazonensis* in healthy volunteers. *Infectious Immununity* 69:7453-60, 2001.

151. PONS AR, LONDRES H. Leishmaniasis tegumentaria americana en el asentamiento campesino de Zipayare. Aspectos epidemiológicos clínicos e inmunológicos. Sua importância en la reforma agrária. *Kasmera* 3:5-60, 1968.
152. REED SG, BADARÓ R, MANSUR H, CARVALHO EM, LOURENÇO R, LISBOA A, TEIXEIRA R, JOHNSON JR, JONES TC. Selection of a skin test antigen for american visceral leishmaniasis. *American Journal of Tropical Medicine and Hygiene* 35:79-85, 1986
153. REGULAMENTO DO SEGURO DE ACIDENTES DO TRABALHO. Boletim informativo, Fundação Centro Nacional de Segurança, Higiene e Medicina do Trabalho, 7:84, 1976.
154. REINER SL, ZHENG S, CORRY DB, LOCKSLEY RM. Constructing polycompetitor cDNAs for quantitative PCR *Journal of Immunology Methods* 175:275, 1994.
155. RIBEIRO DE JESUS A, ALMEIDA RP, LESSA H, BACELLAR O, CARVALHO EM. Cytokine profile and pathology in human leishmaniasis. *Brazilian Journal of Medicine Biology Research* 31:143-8, 1998.
156. ROCHA E SILVA EO, CAPINZAIKI AN, KURATOMI CA, GUEDES AC. A leishmaniose tegumentar americana no litoral sul do Estado de São Paulo. *Revista Brasileira da Malariologia* 32:9-25, 1980.
157. ROCHA PN, ALMEIDA RP, BACELLAR O, JESUS AR, CORREIA FILHO D, CRUZ A, BARRAL A, COFFMAN R, CARVALHO EM. Down-Regulation of Th1 Type of Response in Early Human American Cutaneous leishmaniasis. *Journal Infectious Disease* 180:1731-1734, 1999.
158. ROFFI J, DEDET JP, DESJEUX P, GARRE MT. Detection of circulating antibodies in cutaneous leishmaniasis by Enzyme-Linked

- Immunosorbent Assay (ELISA). *American Journal of Tropical Medicine and Hygiene* 29:182-9, 1980.
159. SABROZA PC. O domicílio como fator de risco de leishmaniose tegumentar americana. Dissertação de mestrado. Escola Nacional de Saúde Pública, Rio de Janeiro, 1981.
160. SABROZA PC, WAGNER MS, SOBRERO N. Inquérito epidemiológico de L.T.A. em Jacarepaguá, RJ. In: CONGRESSO DA SOCIEDADE BRASILEIRA DE MEDICINA TROPICAL, 11, Rio de Janeiro, 1975.
161. SALLUSTO F, LANZAVECCHIA A. Efficient presentation of soluble antigen by cultured human dendritic cells is maintained by granulocyte/macrophage colony-stimulating factor plus interleukin 4 and downregulated by tumor necrosis factor alpha. *Journal of Experimental Medicine* 179:1109-18, 1994.
162. SCHARTON-KERSTEN T, AFONSO LC, WYSOCKA M, TRINCHIERI G, SCOTT P. IL-12 is required for natural killer cell activation and subsequent T helper 1 cell development in experimental leishmaniasis. *Journal of Immunology* 154:5320-30, 1995.
163. SCOTT P. The role of TH1 and TH2 cells in experimental cutaneous leishmaniasis. *Experimental Parasitology* 68:369-72, 1989.
164. SESSA PA, FALQUETO A, BARROS GCB, VAREJÃO JBM. Resultados da reação de Montenegro em pacientes com leishmaniose tegumentar americana, autóctones do Estado do Espírito Santo. *Revista da Assistência Médica do Brasil* 37:115-8, 1991.
165. SHERLOCK IA, ALMEIDA SP. Observações sobre calazar em Jacobina, Bahia. II. Leishmaniose canina. *Revista Brasileira de Malariologia* 21:535-9, 1969.

166. SILVA OD. Sobre a L.T. e seu tratamento. *Memórias do Instituto Oswaldo Cruz* 7:213-48, 1915.
167. SILVA P. La leishmaniose cutânea à Bahia. *Revista Médica* 15:275-81, 1912.
168. SOUZA MB, MARZOCHI MCA, CONCEIÇÃO NF. Estudo preliminar da fauna flebotomínica da ilha do Araújo, Município de Paraty - Rio de Janeiro. *Revista da Sociedade Brasileira de Medicina Tropical* 24:106, 1991.
169. SOUZA,WJS, SABROZA P, SANTOS CS, SOUSA, E, HENRIQUE MF, COUTINHO SG. Montenegro skin tests for american cutaneous leishmaniasis carried out on school children in Rio de Janeiro, Brazil: an indicator of transmission risk. *Acta Tropica* 52:111-19, 1992.
170. TALHARI S, ARIAS JR, CUNHA MGS, NAIFF R, NAIFF MF, FREITAS RA, BARRET T. Leishamnirose no Estado do Amazonas. Aspectos epidemiológicos, clínicos e terapêuticos. *Anais Brasileiros de Dermatologia* 63:433-8, 1988.
171. TARR EP, LIN R, MUELLER EA, KOVARIK JM, GUILLAUMES M, JONES T. Evaluation of tolerability and antibody response after recombinant human granulocyte-macrophage colony-stimulating factor (rhGM-CSF) and a single dose of recombinant hepatitis B vaccine. *Vaccine* 14:1199-1204, 1996.
172. TAVARES-NETO J, COSTA .ML, MARSDEN PD, BARRETO AC, CUBA CC. Composição racial e a avaliação da reação intradérmica de Montenegro em portadores da leishmaniose cutâneo-mucosa. *Revista da Sociedade Brasileira de Medicina Tropical* 19:75-8, 1986.

173. TEODORO U. Aspectos epidemiológicos e do controle das leishmanioses americanas. Dissertação de mestrado, Faculdade de Saúde Pública, Universidade de São Paulo, São Paulo, 127 p., 1987.
174. TERRA F. Leishmaniose tegumentaire au Brésil. *Boletim da Sociedade Brasileira de Dermatologia* 2:58-67, 1913.
175. TITUS RG, GUEIROS-FILHO FJ, DE FREITAS LA, BEVERLEY SM. Development of a safe live *Leishmania* vaccine line by gene replacement. *Proc National Academy Science USA* 92:10267-71, 1995.
176. TOLEZANO JE, MECORIS SAG, DINIZ JMP. Modificação na epidemiologia da Leishmaniose Tegumentar no Vale do Ribeira, Estado de São Paulo, Brasil. *Revista do Instituto Adolfo Lutz* 40:49-54, 1980.
177. TORRES O. A leishmaniose na Bahia. *Arquivos Brasileiros de Medicina* 7:374-425, 1920.
178. TRINCHIERI G. Role of interleukin-12 in human Th1 response. *Chemical Immunology* 63:14-29, 1996.
179. TURETZ ML, MACHADO PR, KO AI, ALVES F, BITTENCOURT A, ALMEIDA RP, MOBASHERY N, JOHNSON JR WD, CARVALHO E.M. Disseminated leishmaniasis: a new and emerging form of leishmaniasis observed in northeastern Brazil. *Journal of Infectious Diseases* 186: 1829-34, 2002.
180. VEXANAT JA, BARRETO AC, CUBA CAC, MARSDEN PD. Características epidemiológicas da leishmaniose tegumentar americana em uma região endêmica do Estado da Bahia. III. Fauna flebotomínica. *Memorias do Instituto Oswaldo Cruz* 81:293-301, 1986a.

181. VEXENAT TA, BARRETO AC, ROSA AC, SALLES CC, MAGALHÃES AV. Infecção natural de *Equus asinus* por *Leishmania braziliensis braziliensis*, Bahia, Brasil. *Memórias do Instituto Oswaldo Cruz* 81:237-8, 1986b.
182. VIANNA G. Sobre uma nova espécie de Leishmania (Nota Preliminar). *Brazil Medico* 25:411, 1911.
183. WEIGLE KA, VALDERRAMA L, ARIAS AL, SANTRICH C, SARAVIA NG. Leishmanin skin test standardization and evaluation of safety, dose, storage, longevity of reaction and sensitization. *American Journal of Tropical Medicine Hygiene* 44:260-71, 1991.
184. WEISER WY, VAN NIEL A, CLARK SC, DAVID JR, REMOLD HG. Recombinant human granulocyte/macrophage colony-stimulating factor activates intracellular killing of *Leishmania donovani* by human monocyte-derived macrophages. *Journal of Experimental Medicine* 166:1436-46, 1987.
185. WHO. Tropical Disease Research: A Global Partnership, Geneva: World Health Organization 1-191, 1999.
186. ZAJTCHUK JT, CASLER JD, MARTINS-NETTO E, GROGL M, NEAFIE RC, HESSEL CR, MAGALHÃES AC, MARSDEN PD. Mucosal leishmaniasis in Brazil. *Laryngoscope* 99:925-39, 1989.

9. **Anexos**

Anexo I

Follador, Bittencourt, Barral, Orge & Carvalho

159

Caso Clínico

Leishmaniose tegumentar disseminada: relato de caso *

Ivonise Follador ¹
 Achiléa Bittencourt ²
 Aldina Barral ³

Maria da Glória Orge ⁴
 Edgar Carvalho ⁵

Resumo: A leishmaniose tegumentar disseminada é forma pouco freqüente de leishmaniose tegumentar que difere das formas anérgica difusa e cutânea clássica. Caracteriza-se clinicamente pela presença de grande número de lesões papulosas e acneiformes, raramente com ulcerações e com freqüente comprometimento mucoso. O teste intradérmico é positivo, os títulos sorológicos, extremamente elevados, e o exame histopatológico costuma revelar granulomas e padrão folicular. A resposta linfoproliferativa costuma ser bastante variável, o que não justifica chamar de reação de hipersensibilidade ou "leishmanide" como era previamente conhecida no Velho Mundo. Os casos descritos nas Américas estão associados à *Leishmania amazonensis* e à *Leishmania braziliensis*. Os autores relatam um caso dessa forma de leishmaniose, surgido no povoado rural de Canoa, Santo Amaro, Bahia, durante a vigência de um surto da doença, descrevendo as características clínico-laboratoriais do mesmo e comparando os dados com a literatura.

Palavras-chave: Leishmaniose; leishmaniose cutânea; leishmaniose cutânea disseminada.

Summary: Disseminated cutaneous leishmaniasis is an infrequent form of cutaneous leishmaniasis. This condition differs from anergic diffuse cutaneous leishmaniasis and from classical American cutaneous leishmaniasis. Clinically there is a great number of papular and acne type of lesions with a few ulcers and a high incidence of mucosal involvement. The skin test is usually positive, antibody titers are higher than those observed in cutaneous leishmaniasis and the histopathological studies revealed granulomatous reaction and follicular pattern. In the past the term "leishmanide" was used in Old World to indicate delayed hypersensitivity reaction, but in disseminated leishmaniasis the T cell response is quite variable. The American cases of disseminated leishmaniasis are related to *Leishmania amazonensis* and *Leishmania braziliensis*. The authors report a case of disseminated leishmaniasis, describe and compare the clinical and laboratory findings of a patient who came from village called Canoa, in Santo Amaro, Bahia where an outbreak of American cutaneous leishmaniasis had occurred.

Keywords: Leishmaniasis; cutaneous leishmaniasis; disseminated cutaneous leishmaniasis.

INTRODUÇÃO

A leishmaniose tegumentar é doença endêmica no Brasil e no mundo,²¹ apresentando quadro clínico com espectro bastante amplo, variando desde as formas frustas à forma difusa ou anérgica da doença.¹⁸ A leishmaniose tegumentar disseminada no Novo Mundo foi descrita

inicialmente por Costa *et al.*¹⁰ e mais bem caracterizada por Carvalho *et al.*⁸ com a descrição de oito casos, distinguindo-a das formas difusa e cutânea clássica. Nos referidos casos o número de lesões variou de 75 a 800, caracterizadas por pápulas e lesões acneiformes, poucas úlceras, com comprometimento mucoso em 38% dos casos, altos títulos sorológicos, com observação de diminuição de células CD4 e ausência de resposta celular T ao antígeno da leishmania, porém com restauração da resposta após o tratamento. A resposta ao tratamento foi satisfatória em seis dos oito casos.

Comparando-se^{3,4,6,8,10,16} a forma disseminada com a formas difusa e clássica da leishmaniose tegumentar, destaca-se no caso da forma disseminada a presença de grande número de lesões, do tipo pápulas fechadas ou lesões acneiformes, raramente ulcerando, com freqüente destruição do septo nasal, podendo ser causada tanto pela *Leishmania amazonensis* quanto pela *Leishmania braziliensis*, sendo

Recebido em 18.5.98.

Aprovado pelo Conselho Consultivo e aceito para publicação em 28.12.98.

* Trabalho realizado no Serviço de Imunologia do Hospital Universitário Professor Edgar Santos (HUPES), Universidade Federal da Bahia.

¹ Médica do Serviço de Dermatologia do Hospital Universitário Professor Edgar Santos da UFBA.

² Professora adjunta da Faculdade de Medicina da UFBA.

³ Professora adjunta da Faculdade de Medicina da UFBA.

⁴ Bioquímica do Serviço de Imunologia do HUPES da UFBA.

⁵ Professor adjunto da Faculdade de Medicina da UFBA.

©1999 by Anais Brasileiros de Dermatologia

An Bras Dermatol. Rio de Janeiro, 74(2):159-162, mar/abr.1999.

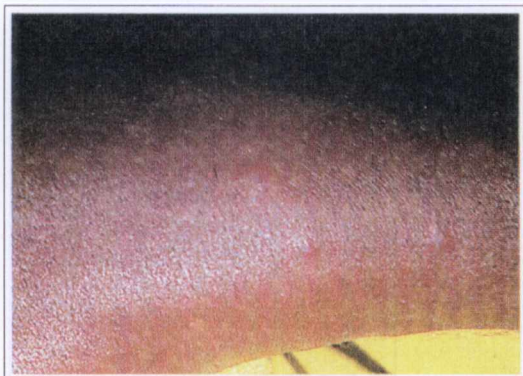

Figura 1: Lesões pápulo-eritematosas disseminadas. Ausência de ulceração

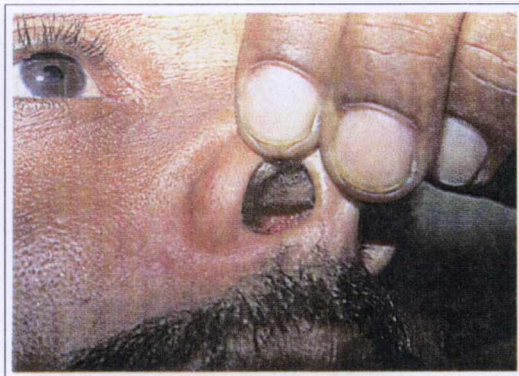

Figura 2: Lesão exulcerada superficial em parede interna de narina esquerda. Lesão acneiforme próxima a asa de nariz

raro o achado de parasitos no tecido. Chama atenção nesses casos de forma disseminada a presença de um padrão folicular no exame histopatológico, bem como o encontro de granulomas. O teste intradérmico pode ser positivo ou negativo, assim como a resposta linfoproliferativa. Os títulos de anticorpos costumam ser bastante elevados. Na forma difusa, as lesões são predominantemente nódulos, não costumam ulcerar, não há comprometimento mucoso, o parasito é facilmente encontrado nos tecidos, e a espécie envolvida no nosso meio é a *Leishmania amazonensis*. Não há padrão folicular nem granulomas, o teste intradérmico é negativo, a sorologia, elevada, e a resposta linfoproliferativa, ausente. Nas formas clássicas de leishmaniose tegumentar as lesões frequentemente são ulceradas, única ou múltiplas, com ocasional comprometimento de mucosa. A espécie de *leishmania* envolvida nesta última forma pode ser a *Leishmania amazonensis* ou a *Leishmania braziliensis*, sendo raro o encontro de parasitas no tecido, não havendo padrão folicular, podendo ocorrer formação de granulomas. O teste intradérmico costuma ser positivo, os títulos sorológicos, baixos, e a resposta linfoproliferativa, presente.

RELATO DE CASO

R.C.S., 33 anos, do sexo masculino, mulato claro, lavrador, natural e procedente de Canoa, povoado rural de Santo Amaro, Recôncavo Baiano, Bahia. Relatava o paciente que há dois meses vinha apresentando 'caroços' em face, braços, pernas e tronco, que ocasionalmente coçavam, sem ulcerar. Referia também 'nariz entupido' e alguns episódios de sangramento nasal. Negava história prévia de ulcerações cutâneas ou outras doenças. Desenvolvia atividades laborativas em sua própria roça ao fundo de sua casa e, por temporada, na usina de cana-de-açúcar da região. Relatava alcoolismo. De antecedentes epidemiológicos, a esposa e três filhas haviam tido o diagnóstico recente de leishmaniose tegumentar, assim como mais seis casos em uma casa próxima. Ao exame dermatológico apresentava bom estado geral e

nutricional e inúmeras lesões pápulo-eritematosas (Figura 1), algumas pruriginosas com depressão central e outras acneiformes, atingindo face, tronco, membros superiores e inferiores. Ao exame de mucosa nasal, presença de lesão exulcerada superficial em parede interna de narina esquerda (Figura 2).

Os exames laboratoriais revelaram: reação de Montenegro 20mm; sorologia (Elisa) 0,498 (*cut off*: 0,053); exame histopatológico: "Epiderme normal. Através da derme reações granulomatosas com células epitelióides e raras gigantes. Infiltrado perifolicular em alguns cortes. Ausência de amastigotas e BAAR. Conclusão: Processo Inflamatório Crônico Granulomatoso" (Figuras 3 e 4). A cultura do aspirado das lesões e dos gânglios foi contaminada. Exames gerais hematológicos e bioquímicos normais.

O paciente evoluiu antes do tratamento, com regressão espontânea das lesões cutâneas, persistindo com obstrução nasal. Evoluiu também com poliadenopatia transitória com características inflamatórias. Foi tratado com antimonial pentavalente (Glucantime®) por duas séries na dose de 20mg do SbV/kg/dia por 30 dias, com regressão total da sintomatologia.

DISCUSSÃO

Um surto de leishmaniose tegumentar ocorreu no povoado de Canoa,¹⁹ com casos de leishmaniose tegumentar clássica, com ulcerações cutâneas únicas e múltiplas, alguns casos de comprometimento cutâneo-mucoso simultâneo e chamando atenção a agregação familiar dos primeiros 11 casos (duas famílias). A leishmania, isolada de alguns casos da área, foi caracterizada por anticorpo monoclonal como *Leishmania braziliensis*. O flebótomo capturado na área foi *Lutzomyia intermedia*.¹⁹ O caso em estudo foi caracterizado como sendo de Leishmaniose tegumentar disseminada diante das incontáveis lesões pápulo-acneiformes fechadas, do comprometimento mucoso nasal, da reação de Montenegro fortemente positiva, sorologia positiva com títulos ex-

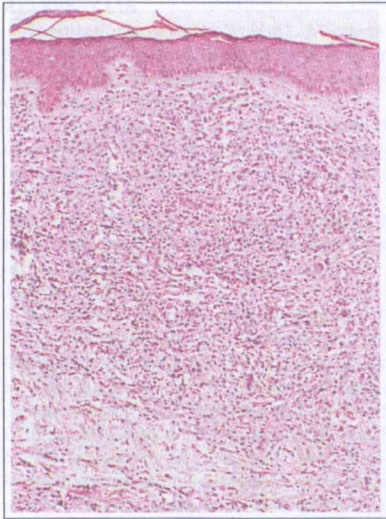


Figura 3:
Reações
granulomatosas
com células
epitelióides e
raras gigantes
(HE, 40x)

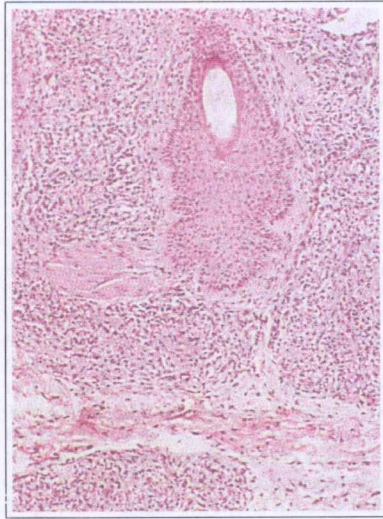


Figura 4:
Infiltrado
inflamatório
perifollicular
(HE, 40x)

tremamente elevados e exame histopatológico que revelou granulomas e padrão perifollicular.

A LTA no Brasil é causada predominantemente pela *Leishmania braziliensis*, e a forma mais freqüentemente encontrada é a de úlcera única na perna,¹⁶ com resposta celular T ao antígeno de leishmania preservada, assim como a capacidade dos macrófagos de destruir os parasitas intracelulares.⁷ O outro pólo espectral da doença é a leishmaniose cutânea difusa, que se caracteriza por múltiplos nódulos, ausência de ulceração, ausência de comprometimento mucoso e ausência de resposta das células T ao antígeno de leishmania.^{3,4,6,7} Todos os casos de leishmaniose difusa no Brasil estão associados à *Leishmania amazonensis*.^{4,15} O caso relatado de leishmaniose tegumentar disseminada apresenta características clínicas, imunológicas e terapêuticas que o distinguem das formas difusa e das formas cutâneas clássicas.

Os casos de leishmaniose tegumentar disseminada costumam apresentar lesões papulosas e acneiformes que raramente são vistas na forma cutânea clássica.^{8,9,20} O comprometimento mucoso é freqüente nas formas disseminadas, o que só ocorre em menos de 5% dos casos em áreas endêmicas.^{14,17} Clinicamente as lesões de leishmaniose tegumentar disseminada lembram os casos de 'leishmanides' descritos no Velho Mundo, com lesões pápulo-pustulosas distantes do foco primário de leishmaniose.⁵ O termo 'leishmanide' era usado para indicar resposta de hipersensibilidade, porém esse termo não é apropriado, pois a resposta imunológica na leishmaniose tegumentar disseminada é bastante variável e pode ir de potente resposta T à ausência de resposta imune mediada por células.⁸ Diversos relatos de leishmaniose tegumentar disseminada em pacientes com síndrome de imunodeficiência adquirida (Aids) têm associado a imunodepressão com

manifestações clínicas atípicas, sugerindo que a deficiência na resposta celular T levaria à dificuldade de controle da infecção pela leishmania.^{1,11,12}

Os achados histopatológicos do caso relatado estão de acordo com os descritos na literatura para leishmaniose tegumentar disseminada,⁶ com infiltrado mononuclear e associação com formação de granulomas. Costuma ser constante a presença de padrão folicular nas lesões acneiformes, e é possível que parasitas circulantes tenham preferência por essas áreas.⁶

O mecanismo da disseminação na leishmaniose tegumentar disseminada ainda não é claro, havendo sugestão na literatura^{8,13,14} de disseminação hematogênica, pela ausência, nos casos previamente relatados, de comprometimento ganglionar. No caso aqui relatado o paciente apresentou poliadenopatia transitória, o que, associado ao relato de casos² de linfadenopatia como primeira manifestação de leishmaniose tegumentar, pode fazer levantar a possibilidade de uma participação da transmissão linfática na disseminação.

A resposta à terapêutica é bastante variável nos casos de leishmaniose tegumentar disseminada, estando a falência terapêutica associada à *Leishmania amazonensis*, a altos títulos sorológicos, envolvimento de mucosa e CD4 baixo.⁸ No caso relatado a espécie isolada na área foi a *Leishmania braziliensis*, e, apesar dos altos títulos sorológicos e do envolvimento mucoso, a resposta terapêutica foi satisfatória.

O motivo do relato desse caso decorre da pouca freqüência da forma disseminada da leishmaniose tegumentar, endemia ainda tão prevalente no país e que se caracteriza cada vez mais como doença espectral, na dependência da espécie do parasita e do estado imune do indivíduo atingido. □

REFERÊNCIAS

1. Agostini C, Dorigoni N, Caggese L, Marchetti G, Corona S, Gatti S, Scaglia M. Mediterranean leishmaniasis in HIV-infected patients: epidemiological, clinical and diagnostic features of 22 cases. *Infection* 1998; 26(2):93-9.
2. Barral A, Guerreiro J, Bonfim G, Correia D, Barral-Netto M, Carvalho EM. Lymphadenopathy as the first sign of human cutaneous infection by *Leishmania braziliensis*. *Am J Trop Med Hyg* 1995;53(3):256-9.
3. Barral A, Costa JML, Bittencourt A, Barral-Netto M, Carvalho EM. Polar and subpolar diffuse cutaneous leishmaniasis in Brazil: clinical and immunopathologic aspects. *Int J Dermatol* 1995;34(7):474-9.
4. Barral A, Pedral-Sampaio D, Grimaldi JR, G, Momen H, Memahon-Pratt D, Jesus AR, Almeida R, Badaró R, Barral-Netto M, Carvalho EM, Johnson JR W. Leishmaniasis in Bahia, Brazil: evidence that *Leishmania amazonensis* produces a wide spectrum of clinical disease. *Am J Trop Med Hyg* 1991;44(5):536-46. 5 . Berlin C. & Brenner S. Leishmanid. *Isr. J. Med. Sci* 1982;18:285-6.
6. Bittencourt AL, Barral A. Evaluation of the histopathological classifications of american cutaneous and mucocutaneous leishmaniasis. *Mem Inst Oswaldo Cruz* 1991;86(1):51-6.
7. Carvalho EM, Johnson WD, Barreto E, Marsden PD, Costa JM, Reed SG, & Rocha H. Cell mediated immunity in American cutaneous and mucosal leishmaniasis. *J Immunol* 1985;135:4144-8.
8. Carvalho EM, Barral A, Costa JML, Bittencourt A, Marsden P. Clinical and immunopathological aspects of disseminated cutaneous leishmaniasis. *Acta Tropica* 1994;56:315-25.
9. Convit J, Lapenta P. Sobre um caso de leishmaniasis tegumentária de forma disseminada. *Rev Poli Caracas* 1948;17:153-8.
10. Costa JML, Marsden PD, Llanos-Cuentas EA, Martins-Netto E, Carvalho EM, Barral A, Rosa AC, Cuba CC, Magalhães AV, Barreto A. Disseminated cutaneous leishmaniasis in a field clinic in Bahia, Brazil: a report of eight cases. *Am J Trop Med Hyg* 1986;39:319-23.
11. Coura JR, Galvão Castro B, Grimaldi Jr G. Disseminated american leishmaniasis in a patient with Aids. *Mem Inst Oswaldo Cruz*, 1987;82(4):581-2.
12. Da-Cruz AM, Machado ES, Menezes JA, Rutowitsch MS, Coutinho SG. Cellulae and humoral immune responses of a patient with American cutaneous leishmaniasis and Aids. *Trans R Soc Trop Med Hyg* 1992; 86(5):511-2.
13. Galvão CE, Silva AC, Silva CM, Costa MR, Costa JM. Disseminated cutaneous leishmaniasis due to *Leishmania viannia braziliensis* in the state of Maranhão, Brazil. *Rev Soc Bras Med Trop* 1993;26(2):121-3.
14. Jones TC, Johnson WD, Barreto AC, Lago E, Badaró R, Cerf B, Reed SG, Martins Netto E, Tada MS, Franca F, Wiese K, Golightly L, Frikrig E, Costa JML, Cuba CAC, Marsden PD. Epidemiology of american cutaneous leishmaniasis due to *Leishmania braziliensis braziliensis*. *The Journal of Infectious Diseases* 1987;156(1):73-83.
15. Lainson R. The American leishmaniasis: some observations on their ecology and epidemiology. *Trans R Soc Trop Med Hyg* 1983;77(5):569-96.
16. Llanos-Cuentas EA, Marsden PD, Lago EL, Barreto AC, Cuba CC, Johnson WD. Human mucocutaneous leishmaniasis in Três Braços, Bahia-Brazil. An area of *L.b.braziliensis* transmission II. Cutaneous disease preservation and evolution. *Rev Soc Bras Med Trop* 1984;17:169-77.
17. Marsden PD. Mucosal leishmaniasis due to *Leishmania (viannia) braziliensis* in Três Braços, Bahia-Brazil. *Rev Soc Bras Med Trop* 1994;27(2):93-101.
18. Marzochi MCA, & Marzochi KBF. Proposta de uma classificação clínica simplificada para as leishmanioses tegumentares do Novo Mundo. *Rev Soc Bras Med Trop* 1994;1(1):91.
19. Oliveira IF. Manifestações clínico-epidemiológicas da leishmaniose tegumentar americana em Canoa - Santo Amaro - Bahia. Dissertação de Mestrado. Salvador. Univ Fed Bahia. 1997:137p.
20. Silva F. Forma raríssima de leishmaniose tegumentar: leishmaniose dérmica não ulcerada em nódulos e extensas placas infiltradas e hiperpigmentadas. *An bras Dermatol Sifil* 1945;1:97-9.
21. Who. Tropical Disease Research: A Global Partnership. Geneva: World Health Organization 1987;1:191.

ENDEREÇO PARA CORRESPONDÊNCIA:

Ivonise Follador
 Rua Timbó, 3509 - apto. 704
 Porto Belo
 Salvador BA 41810-660
 E-mail: follador@svm.com.br

Anexo II

Rev. Inst. Med. trop. S. Paulo
43 (5): 287-290, September-October, 2001.

CASE REPORT

CUTANEOUS PROTOTHECOSIS: REPORT OF THE SECOND BRAZILIAN CASE

Ivoneise FOLLADOR(1), Achiléa BUTENCOURT(2), Fernanda DURAN(3) & Maria das Graças ARAÚJO(4)

SUMMARY

The present report describes a case of cutaneous protothecosis caused by *Prototheca wickerhamii* in a non-immunocompromised female from the state of Bahia, Brazil. This is the second case described in Brazil. Dermatological examination revealed diffusely infiltrated erythematous plaques on the flexor aspect of the right arm and forearm. The authors emphasize the pathological aspects that can lead to misdiagnosis this condition. The patient was successfully treated with fluconazole.

KEYWORDS: *Prototheca wickerhamii*; Cutaneous protothecosis; Subcutaneous mycosis; Fluconazole.

INTRODUCTION

Protothecosis is an infection caused by the achlorophyllic algae of the genus *Prototheca*. Three species are known. *P. wickerhamii*, *P. zopfii* and *P. stagnora*, but only the first two have been known as agent of disease in humans and animals²⁰. There are more than 80 cases of protothecosis described in the literature^{7,10,13,14,19,20,21,22,26,35}; only one of which occurred in Brazil¹.

Prototheca is found in plant products, soil and water in tanks, lakes and sewage²⁰. Inoculation with *Prototheca* has been reported to occur during surgery and orthopedic procedures, through insect bites and trauma. Infection may also occur by penetration of the agent through any previous skin injury in contact with contaminated water^{3,17,25,26}.

Human protothecosis can manifest as a primary cutaneous form; an articular form (olecranon bursitis) and as a systemic infection that may also involve the skin^{3,6,23,26}. Cutaneous lesions are described as papules, nodules, plaques, verrucous lesions, and ulcerated and herpetiform lesions^{3,8,9,15,16,22,26}.

The aim of this paper is to present a case of cutaneous protothecosis with florid cutaneous lesions and peculiar pathological aspects.

CASE REPORT

A 72-year-old woman presents skin lesions since one year when the lesions appeared after trauma at a bus that resulted in skin abrasion in the right arm. The abrasion were washed and dressed with an antiseptic iodine solution. A few days later she started to feel moderate itching and

noted redness on the right arm. At this time, she began to use a potent corticosteroid cream containing clobetasol that she had used for more than 6 months. The itching continued and the lesions extended to the forearm. The patient has been living in Salvador-Bahia for more than 30 years and had no previous history of cutaneous or systemic disease.

Dermatological examination: Diffuse infiltrated erythematous plaques on the flexor aspect of the right arm and forearm which did not affect the cubital fold was seen (Fig. 1). No joint or systemic involvement was observed. No other clinical abnormalities were present and laboratory tests were within normal limits. Serological reactions against HIV and HTLV-I were negative. The diagnostic possibilities were sarcoidosis, lymphoma, leprosy and photosensitization dermatitis.

Pathological examination: A skin biopsy revealed moderate acanthosis and a granulomatous process with abscesses (Fig. 2). Round, birefractive structures were noted inside giant cells, in the abscesses and in the epidermis. The first slide stained with silver (Grocott method) gave the impression of yeast-like structures with multiple buds resembling *Paracoccidioides brasiliensis* (Fig. 3) but with a slightly silver impregnation, the typical morula element with symmetric subdivisions characteristic of *P. wickerhamii* was observed (Fig. 4). Alcian blue pH 2.4 stained the capsule of the organisms showing clearly the morula aspect (Fig. 5).

Culture: A biopsy specimen cultured on Sabouraud dextrose agar at 30 °C grew smooth, creamy white, yeastlike colonies after 48 hours (Fig. 6). Growth was inhibited by cycloheximide. A wet preparation stained with lactophenol cotton blue revealed the characteristic endospore-containing sporangium of *Prototheca* (Fig. 7). *P. wickerhamii* was characterized by the sugar assimilation test as previously described^{12,18}.

(1) Dermatologist of the Hospital Universitário Professor Edgar Santos, Federal University of Bahia (UFBA), Professor of Dermatology, School of Medicine, Escola Bahiana de Medicina e Saúde Pública (EBMSP), BA, Brazil.

(2) Professor of Pathology, School of Medicine, UFBA. Researcher of National Research Council (CNPq), BA, Brazil.

(3) Medical doctor, private clinic, BA, Brazil.

(4) Mycologist of the Central State Laboratory (LACEN), BA, Brazil.

Correspondence to: Dr Ivoneise Follador, Hospital Universitário Professor Edgar Santos, Serviço de Dermatologia, 2º subsolo, Rua João das Botas s/n, Canela, 40110-160 Salvador, Bahia, Brazil. Phone: 55 71 3396000. E-mail: follador@svm.com.br

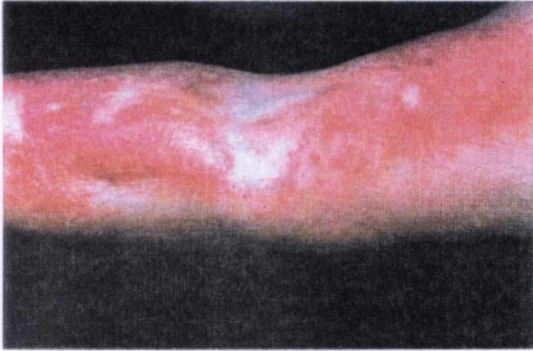

Fig. 1 - Erythematous and infiltrated lesions on the flexural surface of the right arm and forearm without involvement of the fold.

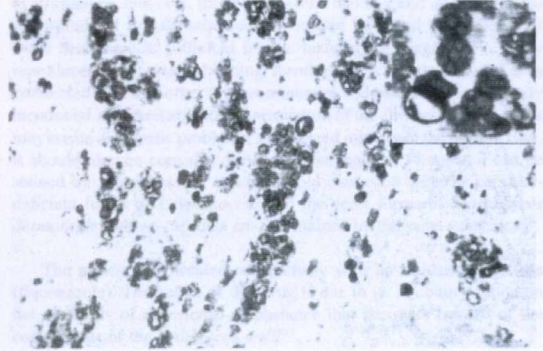


Fig. 4 - Silver staining shows many microorganisms arranged in small clusters. Grocott, x120. On the right corner the typical morula aspect can be seen. Grocott, x640.

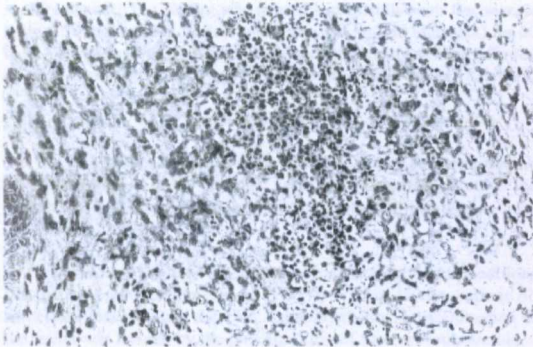


Fig. 2 - The dermis shows an abscess surrounded by epithelioid and giant cells. Many of the giant cells contain rounded structures circled by a halo. HE, x320.

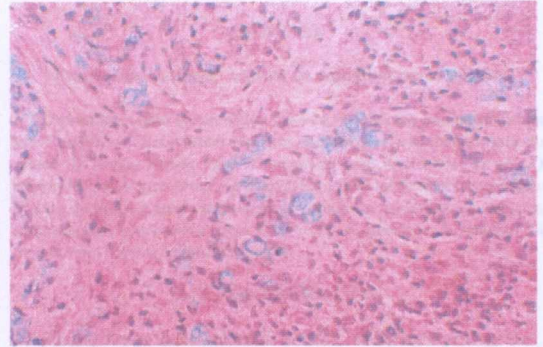


Fig. 5 - Several blue rounded structures can be seen against a pink background, some of them with the classical morula aspect. Alcian blue, x100.

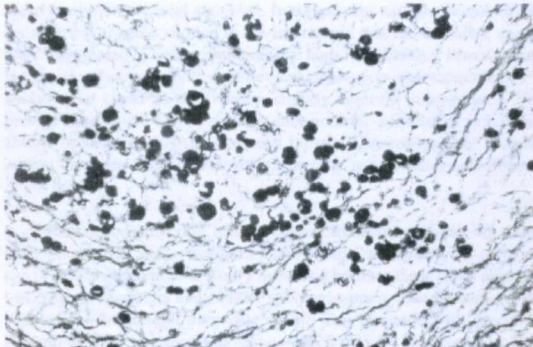


Fig. 3 - Silver staining shows microorganisms like yeasts with buds. Grocott, x200.

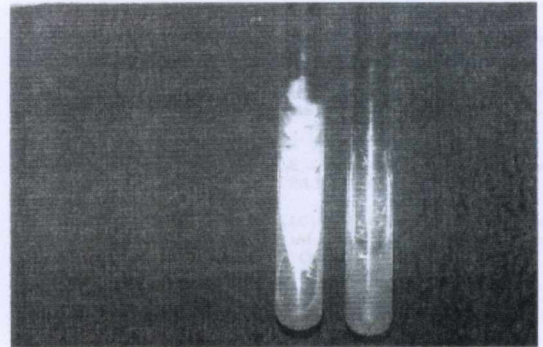


Fig. 6 - See smooth, creamy, white, yeastlike colonies on Sabouraud culture at left. No growth is seen on Sabouraud plus Cyclohexamide culture at right.

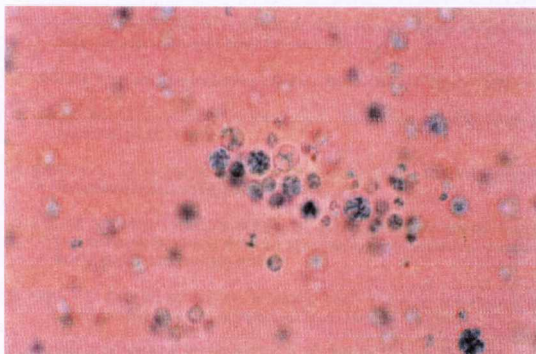


Fig. 7 - See the characteristic endospore-containing sporangium of *Prototheca*. Wet preparation stained with lactophenol cotton blue.

Treatment: The patient was treated successfully with fluconazole daily (150 mg/day) for 30 days and then weekly (150 mg/week) for 60 days. The lesions regressed completely and the patient has been followed up every two months until May /2001 without relapses during 18 months.

DISCUSSION

The case herein described is the second reported in Brazil but the first with isolation of the etiologic agent. The lesions appeared at the trauma site. Probably the vehicle of infection was the water used to clean the lesion.

Protothecosis has been reported to occur associated with conditions that cause immunosuppression^{3,4,13,20,22,26,27,28}, but in our patient no associated condition was detected. Certainly the local dissemination of the lesion was favored by the prolonged use of topical corticosteroid.

The microscopical pattern of protothecosis is similar to that observed in subcutaneous mycotic lesions, with the presence of a granulomatous reaction and abscesses. In protothecosis the microorganisms appear clearly only with special stainings. In the present case the initial silver staining was marked and led to the impression that the causative agent were represented by yeasts with multiple buds mimicking *P. brasiliensis*, but the morula aspect, with symmetrical endospores characteristic of *P. wickerhamii* could be seen with a slightly argentic impregnation. To prevent histological diagnostic problems, periodic-acid-Schiff technique should be also employed, because it clearly demonstrates the morula aspect. The organisms stained with alcian blue, aspect that is not referred in the literature.

Subcutaneous mycotic lesions caused by fungi reproducing with endospores, such as *Coccidioides immitis* and *Rhinosporidium seeberi*, can be easily differentiated from *Prototheca* because these fungi possess much larger sporangia and smaller sporangiospores than *Prototheca*. A histological differential diagnosis should also be made with mycoses presenting yeast-like forms in tissues which may be confused with the sporangia of *Prototheca*, such as the capsule-deficient form of *Cryptococcus neoformans*, *P. brasiliensis* and *Loboa lobo*. In contrast

to *Prototheca*, however, those fungi show budding and do not produce endospores. *P. brasiliensis* produces various buds and the presence of more than three is sufficient for the histological diagnosis. *L. lobo* reproduces by successive budding, forming characteristic chains of cells connected to each other by prominences². However, as previously mentioned a marked argentic impregnation of the *Prototheca* organisms may create diagnostic problems, as occurred initially in the present case. It should also be considered that the sporangia of *Prototheca* can be stained by alcian blue, in order to avoid confusion with the capsular-deficient forms of *Cryptococcus* and the yeast forms of *Blastomyces dermatitidis* whose capsules are also stained by the same substance^{2,5}.

The patient was treated successfully with an imidazole derivate (fluconazole). The action of this drug is due to its inhibitory action on the synthesis of ergosterol, a substance that accounts for 4% of the components of the *Prototheca* wall¹¹.

Considering the existence of some histological similarities between protothecosis and subcutaneous mycosis, it is possible that pathologists could underdiagnose some cases.

RESUMO

Prototecose cutânea: registro do segundo caso brasileiro

O presente relato descreve um caso de prototecose cutânea causada por *Prototheca wickerhamii* em uma mulher não imunodeprimida do estado da Bahia, Brasil. Este é o segundo caso descrito no Brasil. O exame dermatológico revelou placas eritematosas infiltradas na superfície flexora do braço e antebraço direitos. Os autores enfatizam os aspectos anatomopatológicos que podem levar a erro diagnóstico. A paciente foi tratada com sucesso com fluconazole.

ACKNOWLEDGMENTS

Special thanks to Dr. Márcia de Souza C. Melhem, Mycology Unit, Instituto Adolfo Lutz, São Paulo-SP, Brazil, for confirmation of identification of *P. wickerhamii*.

REFERENCES

- AGOSTINI, A.A.; LISOT, J.M.C. & GONZALES, D.H.V. - Protothecose do cotovelo: relato de um caso. *Rev. Ass. med. bras.*, 29: 178-179, 1983.
- BITTENCOURT, A.L. & LONDERO, A.T. - Tropical mycosis In: DOERR, W. & SEIFERT, G., ed. *Tropical Pathology*. Heidelberg, Springer-Verlag, 1995. p. 705-798.
- BOYD, A.S.; LANGLEY, M. & KING Jr, L.E. - Cutaneous manifestations of *Prototheca* infections. *J. Amer. Acad. Derm.*, 32: 758-764, 1995.
- CAREY, W.P.; KAYKOVA, Y.; BANDRES, J.C.; SIDHU, G.S. & BRAU, N. - Cutaneous protothecosis in a patient with AIDS and a severe functional neutrophil defect: successful therapy with amphotericin B. *Clin. infect. Dis.*, 25: 1265-1266, 1997.
- CHANDLER, F.W. - Blastomycosis. In: CONNOR, D.H.; CHANDLER, F.W. *et al.*, ed. *Pathology of infectious diseases*. New York, Appleton and Lange, 1997. p. 943-951.
- COX, G.E.; WILSON, J.D. & BROWN, P. - Protothecosis: a case of disseminated algal infection. *Lancet*, 17: 379-382, 1974.

7. DAVIES, R.R., SPENGLER, H. & WAKELIN, P.O. - A case of human protothecosis. *Trans. roy. Soc. trop. Med. Hyg.*, 58: 448, 1964.
8. ELGART, M. - Unusual subcutaneous infections. *Derm. Clin.*, 14: 105-111, 1996.
9. GOLDSTEIN, G.D.; BATHIA, P. & KALIVAS, J. - Herpetiform protothecosis. *Int. J. Derm.*, 25: 54-55, 1986.
10. KAPICA, L. - First case of human protothecosis in Canada: laboratory aspects. *Mycopathologia (Den Haag)*, 73: 43-48, 1981.
11. KIM, S.T.; SUH, Y.S.; CHAE, Y.S. & KIM, Y.J. - Successful treatment with fluconazole of protothecosis developing at the site of an intralesional corticosteroid injection. *Brit. J. Derm.*, 135: 803-806, 1996.
12. KUO, T.T., HSEUHI, S.; WU, J.L. & WANG, A.M. - Cutaneous protothecosis. A clinicopathologic study. *Arch. Path. Lab. Med.*, 111: 737-740, 1987.
13. LAENG, R.H.; EGGER, C.; SCHAFNER, T.; BORISCH, B. & PEDRINIS, E. - Protothecosis in an HIV-positive patient. *Amer. J. Surg. Path.*, 18: 1261-1264, 1994.
14. MATSUDA, T. & MATSUMOTO, T. - Protothecosis: a report of two cases in Japan and a review of the literature. *Europ. J. Epidemiol.*, 8: 397-406, 1992.
15. MENDEZ, M.C., LIZAMA, E.S. & LOGEMANN, H. - Human cutaneous protothecosis. *Int. J. Derm.*, 34: 554-555, 1995.
16. MODLY, C.E. & BURNETT, J.W. - Cutaneous algal infections: protothecosis and chlorellosis. *Cutis*, 44: 23-24, 1989.
17. MONOPOLI, A. - Cutaneous protothecosis. *Int. J. Derm.*, 34: 766-767, 1995.
18. PADHYE, A.; BAKER, J. & D'AMATO, R.F. - Rapid identification of *Prototheca* species by API 20C system. *J. clin. Microbiol.*, 10: 579-582, 1979.
19. PHAIR, J.P.; WILLIAMS, J.E.; BASSARIS, H.P.; ZEISS, C.R. & MORLOCK, B.A. - Phagocytosis and algicidal activity of human polymorphonuclear neutrophils against *Prototheca wickerhamii*. *J. infect. Dis.*, 144: 72-77, 1981.
20. POLK, P. & SANDERS, D.Y. - Cutaneous protothecosis in association with the acquired immunodeficiency syndrome. *Sth. med. J. (Bgham, Ala.)*, 90: 831-832, 1997.
21. SIRIKULCHAYANONTA, V.; VISUTHIKOSOL, V.; TANPHAICHITRA, D. & PRAJAKTHAM, R. - Protothecosis following hand injury. A case report. *J. Hand Surg.*, 14: 88-90, 1989.
22. TANG, W.Y.M.; LO, K.K.; LAM, W.Y. *et al.* - Cutaneous protothecosis: report of a case in Hong Kong. *Brit. J. Derm.*, 133: 479-482, 1995.
23. TEJADA, E. & PARKER, C.M. - Cutaneous erythematous nodular lesion in a crab fisherman. Protothecosis. *Arch. Derm.*, 130: 244-245, 1994.
24. VENEZIO, F.R.; LAVOO, E.; WILLIAMS, J.E. *et al.* - Progressive cutaneous protothecosis. *Amer. J. clin. Path.*, 77: 485-493, 1982.
25. WALSH, S.V.; JOHNSON, R.A. & TAHAN, S.R. - Protothecosis: an unusual cause of chronic subcutaneous and soft tissue infection. *Amer. J. Derm.*, 20: 379-382, 1998.
26. WIRTH, F.A.; PASSALACQUA, J. & KAO, G. - Disseminated cutaneous protothecosis in an immunocompromised host: a case report and literature review. *Cutis*, 63: 185-188, 1999.
27. WOLFE, I.D.; SACKS, H.G.; SAMORODIN, C.S. & ROBINSON, H.M. - Cutaneous protothecosis in a patient receiving immunosuppressive therapy. *Arch. Derm.*, 112: 829-832, 1976.
28. WOORICH, A.; KOESTENBLATT, E.; DON, P. & SZANIAWSKI, W. - Cutaneous protothecosis and AIDS. *J. Amer. Acad. Derm.*, 31: 920-924, 1994.

Received: 20 July 2001

Accepted: 12 September 2001

Anexo III

Barbosa Jr, Guimarães, Follador, Sarno & Pereira

585

Caso Clínico / Case Report

Hanseníase associada a granuloma elastolítico* *Leprosy combined with elastolytic granuloma**

Aryon de Almeida Barbosa Jr¹
Leila Santos Sarno⁴

Newton Sales Guimarães²
Constança Pithon Pereira⁴

Ivonise Follador³

Resumo: São descritos dois casos de Hanseníase combinados com granuloma elastolítico de células gigantes. Embora uma ocorrência concomitante não possa ser excluída, uma possível relação patogênica entre as duas condições é postulada. É possível que um mecanismo imunológico desempenhe um papel no processo elastolítico, que poderia também ser causado por dano actínico na pele alterada pela Hanseníase.

Palavras-chave: Granuloma; hanseníase

Summary: Two cases of leprosy combined with elastolytic giant cell granuloma are reported. Though a coincidental occurrence cannot be excluded, a possible pathogenetic relationship between the two conditions is postulated. It is possible that an immunological mechanism plays a role in the elastolytic process, which could also be caused by actinic damage in the skin altered by leprosy.

Key Words: Granuloma; leprosy

INTRODUÇÃO

Nos últimos anos, houve aumento de interesse nas doenças que apresentam degeneração do tecido elástico da derme¹, apesar do sistema elástico da pele não ser bem entendido. Algumas condições inflamatórias e não inflamatórias associadas à elastólise da derme foram descritas.

A coexistência de hanseníase e granuloma elastolítico de células gigantes, para o qual usaremos o termo "LEGG" (Leprosy and Elastolytic Giant Cell Granuloma), até onde chega o nosso conhecimento, não foi até hoje reconhecido nem descrito.

O presente estudo documenta dois casos raros de hanseníase associada ao granuloma elastolítico de células gigantes em áreas expostas da pele e discute sua possível relação.

INTRODUCTION

In recent years there has been increased interest in diseases showing degeneration of dermal elastic tissue¹, in spite of the fact that the skin elastic system is not well understood. Some inflammatory and non-inflammatory conditions associated with dermal elastolysis have been described.

The coexistence of leprosy and elastolytic giant cell granuloma, for which we use the term "LEGG", so far as we are aware, has not hitherto been recognized nor described.

The present study documents two unusual cases of leprosy combined with elastolytic giant cell granuloma on exposed areas of skin and discusses their possible relation.

Recebido em 14.04.2000. / Received in April, 14th of 2000.

Aprovado pelo Conselho Consultivo e aceito para publicação em 02.04.2002. / Approved by the Consultive Council and accepted for publication in April, 2nd of 2002.

* Trabalho realizado no IPAC - Instituto de Patologia Geral e Cutânea. / Work done at "IPAC - Instituto de Patologia Geral e Cutânea".

¹ Patologista; Mestre; Doutor em Medicina; Pesquisador Titular da Fundação Oswaldo Cruz. / Pathologist; Masters and Ph.D. in Medicine; Titular Researcher at the Fundação Oswaldo Cruz.

² Professor Adjunto de Dermatologia da Universidade Federal da Bahia; Dermatopatologista. / Adjunct Professor of Dermatology at the Federal University of Bahia; Dermatopathologist.

³ Especialista em Dermatologia pela SBD. Mestre em Medicina. Médica do Serviço de Dermatologia do HUPES-UFBA. / Specialist in Dermatology by the Brazilian Dermatology Society (SBD). Doctor at the Service of Dermatology at HUPES-UFBA (Professor Edgar Santos University Hospital - Federal University of Bahia).

⁴ Especialista em Dermatologia pela SBD / Specialist in Dermatology by the Brazilian Dermatology Society (SBD)

©2002 by Anais Brasileiros de Dermatologia

An Bras Dermatol. Rio de Janeiro, 77(5):585-592, set./out. 2002.

RELATO DOS CASOS

Caso 1: mulher branca de 50 anos, com pele fototipo II, de Vitória da Conquista, Bahia, com longa história epidemiológica de contato íntimo com paciente portador de hanseníase multibacilar que sofrera de hepatite medicamentosa que causou sua morte durante o tratamento para hanseníase. Ela relatava uma história de 1 ano de máculas e placas crítemato-edematosas, não-pruriginosas, em áreas de exposição solar. O exame clínico revelou lesões eritematosas múltiplas com bordas elevadas, às vezes, de aspecto anular, no tronco, área do colo, braços, membros e lóbulos da orelha (Figura 1). Quase todas de aspecto infiltrado. A paciente não tinha sintomas subjetivos. As lesões cutâneas não apresentavam alteração de sensibilidade. Não tomava nenhuma medicação. Os exames laboratoriais de rotina, incluindo exames para HTLV I e II, foram normais. Contudo, o índice bacteriológico dos esfregaços foi de 3,5. A suspeita clínica, antes dos exames laboratoriais, incluía hanseníase borderline, micose fungóide e lupus crítematoso.

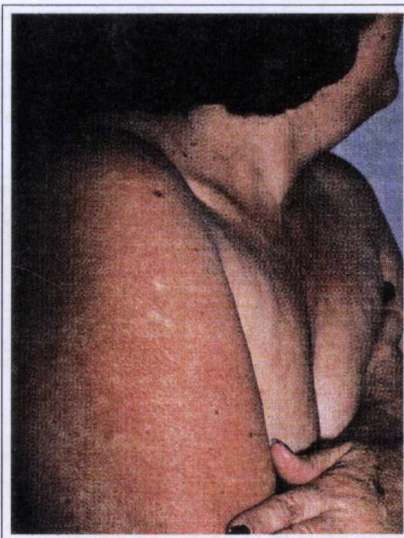Caso 2: mulher branca de 63 anos, de Salvador, Bahia. Desenvolveu uma lesão cutânea na extremidade superior esquerda, que havia começado há 2 meses. A história clínica não era relevante. Aparentava estar clinicamente bem, exceto pela presença de pequenas pápulas mal definidas, discretamente brilhantes, com bordas irregulares e aspecto anular na superfície flexora do antebraço esquerdo (Figura 2). A lesão media aproximadamente 7x5 cm de diâmetro e era da mesma cor da pele, mas mostrando pequenas áreas de hipopigmentação. Apresentava diminuição da sensibilidade térmica. Os achados e resultados dos exames de laboratório foram negativos, ou dentro dos limites normais, inclusive o índice bacteriológico. A suspeita clínica era hanseníase tuberculóide.

Achados Patológicos

Somente uma biópsia - biópsia incisional em fuso - foi feita de cada paciente. As biópsias foram fixadas em formalina a 10% por um dia. Preparados histológicos corados com H&E e Fite-Faraco, seccionados a 5 µm, foram usados para classificação e demonstração de M. Leprae. Ademais, foram realizados exames com orceína ácida e alcian blue (pH 2,5).

Caso 1: a biópsia cutânea de

Figura 1: Lesões avermelhadas com hipopigmentação e pequena atrofia no centro. A pele circundante mostra afinamento e envelhecimento sugestivos de elastose solar. Paciente 1.

**Pathological Findings**

Only one biopsy of each patient was taken in the form of an elliptical biopsy. The biopsies were fixed in 10% formalin for one day. H&E and Fite-Faraco stained histological preparations, sectioned at 5 µm were used to classify and demonstrate M. leprae. Additionally, acid orcein and alcian blue (pH 2.5) stains were performed.

Figure 1: Reddish lesions with hypopigmentation and slight atrophy of the centers. The surrounding skin shows thinning and wrinkling suggestive of solar elastosis. Patient 1.

CASE REPORTS

Case 1: a 50-year-old white woman having sun-reactive skin type II from Vitória da Conquista, Bahia, with a long epidemiological history of close contact with a multibacillary leprosy patient, which had had medicamentous hepatitis causing death during the treatment for leprosy.

Patient with a one-year history of progressively spreading crops of non-pruritic, erythematous and edematous plaques and maculae on exposed areas of her skin. Clinical examination revealed multiple erythematous lesions with elevated borders, sometimes of annular aspect on her trunk, décolleté, arms, limbs and earlobes (Figure 1). Almost all of those lesions were of infiltrated aspect. The patient had no subjective symptoms. The cutaneous lesions showed no sensibility alterations. She took no medication. Routine laboratory investigation, including tests for HTLV I and II, was normal. However, the average Bacterial Index (BI) of skin smears was 3.5. The clinical suspicion, before the laboratory examinations, included Borderline Leprosy, Mycosis Fungoides and Erythematous Lupus.

Case 2: a 63-year-old white woman from Salvador, Bahia, developed a cutaneous lesion on her left upper extremity that had begun to develop for two months. Her medical background was unremarkable. Clinically she appeared to be quite well except for the presence of ill defined slightly shiny area with small papules and irregular edges of annular aspect on the flexor surface of her left forearm (Figure 2). The lesion measured about 7x5 Cm in diameter and was the same color as the skin, but showing small areas of hypo pigmentation. There was local thermal sensibility decrease. Findings and results of laboratory examinations were negative or within normal limits, including the BI, which was negative. The clinical suspicion was Tuberculoid Leprosy.

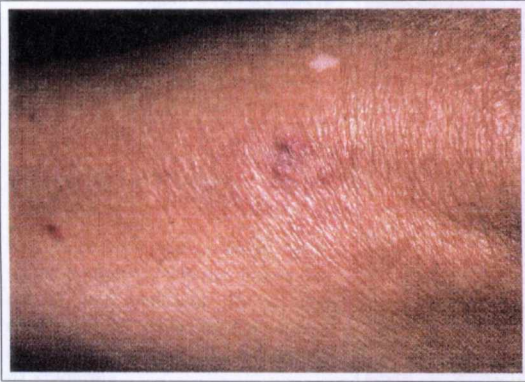

Figura 2: Lesões eritematosas, levemente infiltradas no antebraço. Paciente 2. / *Figure 2: Erythematous, slightly infiltrated annular lesions on the forearm. Patient 2.*

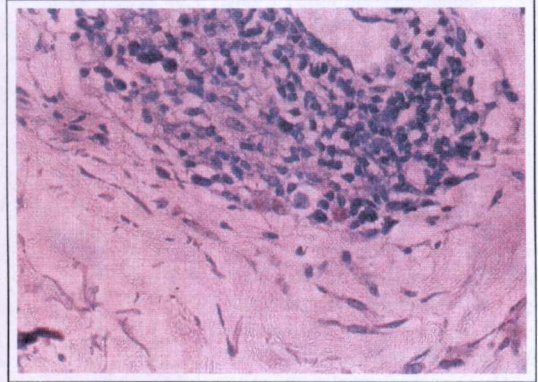


Figura 3: Macrófagos podem ser vistos em volta dos nervos com muitos bacilos ácido-resistentes viáveis. Coloração de Fite-Faraco, 320X. Paciente 1. / *Figure 3: Macrophages are seen around nerves with many viable fast-acid bacilli. Fite-Faraco stain, 320X. Patient 1.*

uma das lesões revelou inflamação dos feixes neurovasculares e anexos cutâneos. Macrófagos e linfócitos eram os tipos de células predominantes. Podia-se ver grande número de bacilos ácido-resistentes (BAAR), no citoplasma dos macrófagos, freqüentemente de aspecto espumoso (Figura 3) Em áreas focais da derme superficial e média, por vezes próximo da área do tecido hanseniaco reacional, havia um infiltrado linfohistiocitário com várias células gigantes sem vacúolo nem bacilos ácido-resistentes (figura 4) Estes infiltrados apresentavam menos fibras elásticas do que encontradas normalmente. Os poucos feixes de fibras observados nesta área eram curtos e finos. Foram demonstradas fibras elásticas no citoplasma de algumas células gigantes e macrófagos. Na derme reticular profunda, as fibras elásticas pareciam normais. Foi feito o diagnóstico de hanseníase virchowiana subpolar associada ao granuloma elastolítico de células gigantes.

Caso 2: exame histológico da lesão revelou coexistência de macrófagos e células gigantes multinucleadas que fagocitaram as fibras elásticas da derme superior, causando seu desaparecimento (Figura 5). Além desta lesão, havia inflamação perineural, composta basicamente de linfócitos e histiócitos (Figura 6), presentes na derme profunda ou próximo às glândulas sudoríparas.

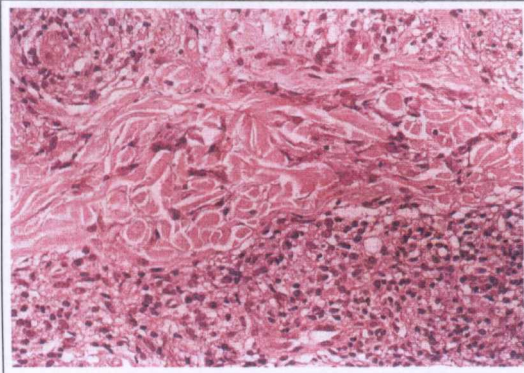


Figura 4: Biópsia cutânea da lesão do antebraço (lesão anular). Fragmentos engolfados de fibras elásticas são vistas nas células gigantes multinucleadas entre as fibras de colágeno. H&E, 250X. Paciente 1.

Figure 4: Skin biopsy from the lesion of forearm (annular lesion). Engulfed fragments of elastic fibers are seen within multinuclear giant cells among collagen fibers. H&E, 250X. Patient 1.

Case 1: skin biopsy from one of the lesions revealed inflammation of neurovascular bundles and skin appendages. Macrophages and lymphocytes were the predominant cell-types. Large number of acid-fast bacilli (AFB) could be seen in the cytoplasm of macrophages, often with foamy aspect (Figure 3). In focal areas of the superficial and mid dermis, sometimes in close proximity to the marked leprosy tissue reaction there was a patchy lymphohistiocytic infiltrate, with many giant cells without vacuoles nor AFB (Figure 4). Elastic fibers were less frequently found in these infiltrates. The few isolated bundles of fibers observed in this area were short and thin. Fragments of elastic fibers were demonstrated within the cytoplasm of a few of the giant cells and macrophages. In the deep reticular dermis, the elastic fibers appeared to be normal. The diagnosis of subpolar lepromatous leprosy combined with elastolytic giant cell granuloma was made.

Case 2: Histological examination of the lesion revealed coexistence of macrophages and multinucleated giant cells that phagocytosed elastic fibers in the upper dermis, causing them to disappear (Figure 5). Besides this lesion, there was perineural inflammation composed mainly of lymphocytes and histiocytes (Figure 6) present either in the deep dermis or in the vicinity of sweat

Figura 5: Fibras elásticas diminuídas nas áreas do granuloma de células gigantes da derme média, enquanto permanecem na área da derme superficial e no subcutâneo. Coloração pela orceína 120X. Paciente 2.

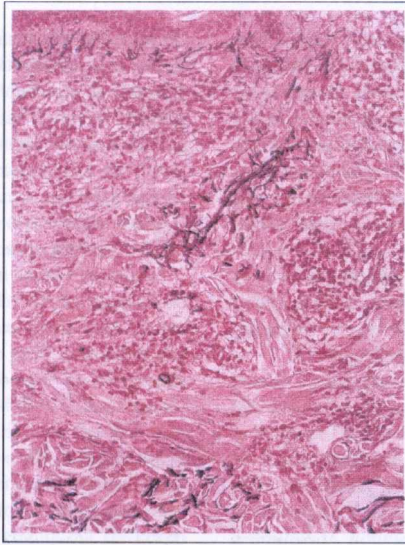


Figure 5: Elastic fibers are diminished in the areas of giant cell granuloma of the mid-dermis, while they remain in the superficial area of the dermis and the subcutis. Orcein stain 120X. Patient 2.

Havia escassos bacilos ácido-resistentes demonstráveis nos feixes dos nervos, mas nenhuma proliferação de células de Schwann. Não foram observadas alterações significativas na epiderme.

Tratamento e Curso Clínico

Uma vez feito o diagnóstico, foi iniciado tratamento para hanseníase em ambos os casos. Terapia multidrogas, como as usadas em pacientes com hanseníase multibacilar, foi recomendada para a paciente do caso 1. A paciente do caso 2 recebeu dose única de quimioterapia de curta duração. Nos 12 meses subsequentes, não apareceram novas lesões nem foi observada recorrência, e ambas as pacientes mostravam melhora significativa.

DISCUSSÃO

A degeneração das fibras elásticas ou elastólise, aspecto de algumas doenças cutâneas, constitui um grupo de doenças caracterizadas por diminuição ou desaparecimento do tecido elástico dérmico. A elastólise foi classificada como localizada ou generalizada e pode ser congênita ou adquirida, com ou sem manifestações sistêmicas.² Apesar da elastina – principal proteína constitutiva das fibras elásticas – abranger 2% do total de proteínas da derme,³ ela é importante fisiologicamente, proporcionando elasticidade à pele. Existem evidências bioquímicas de que a elastina é produzida pelos fibroblastos da pele.⁴ Alterações na estrutura ou metabolismo da elastina foram implicadas em diversas doenças cutâneas adquiridas ou hereditárias. Embora a base bioquímica para as mudanças observadas na estrutura da elastina não seja conhecida, pensa-se que a elastase – uma enzima proteolítica – esteja

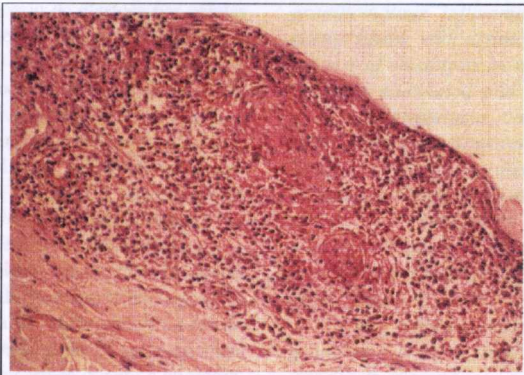

Figura 6: Infiltrado inflamatório perineural, composto principalmente de linfócitos e histiócitos, presente na derme média. H&E 120X. Paciente 2.

Figure 6: Perineural inflammatory infiltrate, composed mainly of lymphocytes and histiocytes is present in the mid-dermis. H&E 120X. Patient 2.

glands. There were scanty demonstrable AFB on nerve bundles, but no Schwann cell proliferation. No significant abnormalities were observed in the epidermis. The diagnosis of indeterminate leprosy combined with elastolytic giant cell granuloma was made.

Treatment and Clinical Course

Once the diagnosis was made, the treatment for leprosy was initiated in both cases. Multidrug Therapy (MDT), as used for multibacillary patients was recommended for patient 1. Patient 2 received a single dose of short-term chemotherapy (ROM). No new lesions appeared in the subsequent twelve months, nor was recurrence observed, during this time the lesions of both patients showed marked improvement.

DISCUSSION

Elastic fiber degradation or elastolysis, a feature of some cutaneous diseases, constitutes a group of disorders characterized by a decrease or disappearance of dermal elastic tissue. It has been classified as either localized or generalized and may be congenital or acquired with or without systemic manifestations.² Although elastin, the principal protein constituent of the elastic fibers, comprises only about 2% of the total protein in dermis,³ it is physiologically important, providing the resiliency of skin. There are biochemical evidences that elastin is produced by skin fibroblasts.⁴ Alterations in the elastin structure or metabolism have been implicated in a number of heritable and acquired cutaneous diseases. Although the biochemical basis for the observed changes in the elastin structure is

envolvida no processo, às vezes, estimulada por catepsina G.⁵ Além do mais, a interação de elastase com elastina depende de forças eletrostáticas.⁶ Os mecanismos patogênicos da elastólise são pouco conhecidos. Defeitos na síntese do tecido elástico, liberação de elastase por tecido inflamatório, diminuição dos níveis séricos de cobre e mecanismos imunológicos são postulados como possíveis mecanismos. Apesar de não estar claro se a inflamação é um evento primário ou se ocorre como fenômeno secundário ao processo elastolítico, existem algumas evidências de que a inflamação é importante em várias elastólises.⁷

Histiocite dérmica e fagocitose das células gigantes do tecido elástico (elastoclasia) são eventualmente achados em várias dermatoses inflamatórias, que se pode considerar que pertençam a um espectro clínico de doenças caracterizadas por infiltrados granulomatosos com elastólise. Células gigantes multinucleadas contendo fibras elásticas também são encontradas no granuloma anular (então conhecido como granuloma anular de células gigantes elastolíticas), ceratose actínica, reação persistente à picada de insetos, elastose perfurante serpiginosa, sífilis granulomatosa, granuloma de corpo estranho, queratoacantoma, carcinoma basocelular e certas variantes de discrasia de células T, i.e. pele laxa granulomatosa e micose fungóide;^{7,8} como também, leucemia de células T do adulto,^{9,10} necrobiose lipóidica e púrpura senil.¹¹ Recentemente vimos elastoclasia em uma lesão cutânea de um paciente com leishmaniose tegumentar (dados não publicados). Outras condições que precisam ser consideradas no diagnóstico diferencial histopatológico incluem sarcoidose cutânea e infecções profundas por fungos. Todos estes diagnósticos podem ser excluídos nas nossas pacientes. Nossos espécimes não mostraram tubérculos epitelióides nem linfócitos numerosos e o processo patológico poupou o subcutâneo.

Elastoclasia pode ocorrer de forma não específica, ao menos em alguns casos, em áreas protegidas do sol, assim como, em áreas da pele expostas ao sol.¹² A fagocitose do tecido elástico pode ser, no entanto, evento secundário em várias dermatoses inflamatórias, com degeneração das fibras elásticas que se encontram presentes no infiltrado.^{7,13} Alternativamente, é possível que o evento primário seja a reação inflamatória granulomatosa dirigida contra as fibras elásticas, com dano actínico¹⁴ ou não.¹⁵ No entanto, o processo de elastose por células gigantes multinucleadas ainda não foi elucidado e permanece incerto. No granuloma elastolítico de células gigantes, as fibras de colágeno não são afetadas.¹⁶ Todavia, as fibras elásticas são digeridas por histiócitos e células gigantes multinucleadas, e por essa razão, as fibras de colágeno na zona central pós-reativa estão intactas e as fibras elásticas encontram-se ausentes.^{14,17,18,19} Yanagihara e colegas, em 1987,¹⁶ sugeriram que, nessa doença, o processo elastolítico age em duas etapas: uma digestão extracelular e uma intracelular das fibras elásticas.

O termo descritivo granuloma elastolítico de células gigantes ("EGCG") foi introduzido para suprir inadequações na terminologia anterior.¹³ A falta de uniformidade na terminologia pode ser atribuída à superposição de características clínicas e histopatológicas²⁰ e à incerteza quanto à etiologia.

not known, elastase—a proteolytic enzyme— has been thought to be involved in the process, sometimes stimulated by cathepsin G.⁵ Moreover, the interaction of elastase with elastin depends on electrostatic forces.⁶ The pathogenic mechanisms of elastolysis are poorly understood. Defects in synthesis of elastic tissue, release of elastase by inflammatory tissue, decrease in serum copper, and immune mechanisms have been postulated as possible mechanisms. Although it is not clear whether inflammation is a primary event or if it occurs as a phenomenon secondary to the elastolytic process, there is some evidence that inflammation is important in various elastolysis.⁷

Dermal histiocytic and giant cell phagocytosis of elastic tissue (elastoclasia) is seldom found in several inflammatory dermatoses that may be considered to belong to a clinical spectrum of diseases characterized by a granulomatous infiltrate with elastolysis. Multinucleated giant cells containing elastic fibers are also found in annular granuloma (then known as annular elastolytic giant cell granuloma), actinic keratoses, persistent insect-bite reactions, elastosis perforans serpiginosa, granulomatous syphilis, foreign body granuloma, keratoacanthoma, basal cell carcinoma and certain variants of cutaneous T-cell dyscrasia i.e. granulomatous slack skin and mycosis fungoides;^{7,8} as well in Adult T cell leukemia.^{9,10} necrobiosis lipoidica and senil purpura.¹¹ Recently we have seen elastoclasia in a cutaneous lesion from a patient with tegumentar leishmaniasis (unpublished data). Other conditions that need to be considered in the histopathologic differential diagnosis include cutaneous sarcoidosis and deep fungal infections. All these diagnoses may be excluded in our patients. Our specimens showed neither epithelioid tubercles nor numerous lymphocytes and the pathological process also spared the subcutis.

Elastoclasia may occur non-specifically, at least in some cases, in sun-protected areas, as well as in sun-exposed skin.¹² Elastic tissue phagocytosis may be, however, a secondary event in several inflammatory dermatoses, with degradation of the elastic fibers that are present within the infiltrate.^{7,13} Alternatively, the primary event might be the granulomatous inflammatory reaction directed against elastic fibers, with actinic damage¹⁴ or not.¹⁵ However, the process of elastolysis by multinucleated giant cells has not yet been elucidated and is still uncertain. In elastolytic giant cell granuloma, collagen fibers are not affected.¹⁶ Elastic fibers are, however, digested by histiocytes and multinucleated giant cells, therefore, in the post reactive central zone, the collagen fibers are intact and the elastic fibers are absent.^{14,17,18,19} Yanagihara et al, 1987,¹⁶ suggested that the elastolytic process in this disease proceeds in two steps: an extracellular digestion and an intracellular digestion of the elastic fibers.

The purely descriptive term elastolytic giant cell granuloma (EGCG), was introduced to overcome inadequacies in the previous terminology.¹³ The lack of unifor-

As características histológicas incluem infiltração granulomatosa por muitas células gigantes (frequentemente com formação de corpos asteróides), histiócitos, linfócitos, células epitelióides ocasionais, e ausência de necrobiose. O tecido elástico parece desaparecer nas bordas do granuloma, e encontra-se absolutamente ausente no centro deste. O granuloma elastolítico de células gigantes ("EGCG") é uma doença incomum que pode não ser prontamente reconhecida pelos não iniciados. Reconhecê-lo nesta região do mundo é especialmente importante porque pode ser diagnosticado erroneamente como hanseníase tuberculóide. É, portanto, útil reconhecer o padrão da elastólise granulomatosa, para que não seja confundida com outras dermatites granulomatosas. Conseqüentemente, um componente adicional do algoritmo de diagnóstico, na abordagem da dermatite granulomatosa, é determinar se a fagocitose das fibras elásticas é uma característica proeminente da resposta histiocitária.⁸

O interesse especial nos casos apresentados é que os achados clínicos, incluindo a localização e os achados patológicos, são raros. No caso da paciente 2, o aspecto clínico da lesão, correspondente ao granuloma elastolítico superficial, induziu o médico a suspeitar de hanseníase tuberculóide. É amplamente reconhecido que o diagnóstico de hanseníase é muitas vezes difícil. Porém, a coexistência de hanseníase e granuloma elastolítico de células gigantes pode ser fonte de preocupação e pode representar um desafio maior para os patologistas. Apesar de diagnosticada a hanseníase, ainda assim, poderia ser erroneamente classificada. A aparência granulomatosa da lesão, com células gigantes elasto-fagocitárias, pode sugerir o diagnóstico de hanseníase paucibacilar (tuberculóide ou dimorfa tuberculóide) e, com isso, induzir a tratamento não apropriado.

Até onde sabemos, não há descrição clinico-patológica de casos similares com o diagnóstico de elastoclasia. Rueda & Rodriguez relataram, em 1979,²¹ um grupo de 16 pacientes, de ambos os sexos, com hanseníase virchowiana com células gigantes, alguns deles com corpos asteróides. Apesar de terem se referido a estes casos como "hanseníase virchowiana de células gigantes", e de não terem demonstrado, através de coloração para fibras elásticas, a incorporação de fibras elásticas dérmicas no citoplasma dos histiócitos e das células gigantes, é provável, de acordo com um membro da nossa equipe - AABJr -, que pelo menos alguns destes pacientes se encaixem no mesmo padrão clinico-patológico do "LEGG".

As fibras elásticas da derme de pacientes com hanseníase apresentam traços característicos, dependendo do tipo de hanseníase, período de duração da condição ativa e estruturas dérmicas destruídas.²² A questão que surge é saber se a associação de hanseníase com granuloma elastolítico de células gigantes é mais do que simples coincidência. Embora a possibilidade de que as duas lesões tenham ocorrido por acaso não possa ser totalmente excluída, o granuloma elastolítico de células gigantes é raro, e a ocorrência simultânea com hanseníase na mesma lesão cutânea sugere uma relação mais íntima. As duas pacientes apresentavam

mity in terms of terminology can be attributed to an overlap of clinical and histopathological features²⁰ and uncertainty with regard to its etiology. Its histologic features include granulomatous infiltration by many giant cells (often with asteroid body formation), histiocytes, lymphocytes, scattered epithelioid cells, and no necrobiosis. Elastic tissue appears to disappear at the borders of the granuloma and is totally absent in the center. EGCG is an uncommon entity that may not be readily recognized by the uninitiated. The recognition of this disease in this region of the world is especially important since it may be misdiagnosed as tuberculoid leprosy. It is therefore useful to recognize the pattern of granulomatous elastolysis, lest it be confused with other forms of granulomatous dermatitis. Accordingly, an additional component of the diagnostic algorithm in approaching granulomatous dermatitis is to determine whether elastic fiber phagocytosis is a prominent feature of the histiocytic response.⁸

The special interest of the presented cases is that the clinical findings, including the localization and the pathological findings, were uncommon. In patient 2, the clinical aspect of the lesion, corresponding to the superficial elastolytic granuloma, induced the clinician to suspect of Tuberculoid Leprosy. It is widely recognized that the diagnosis of leprosy is often difficult. But the coexistence of leprosy and elastolytic giant cell granuloma (LEGG), could be a source of worry and may pose further a challenge for pathologists. In spite of the recognition of leprosy, one could well misinterpretate the leprosy form. The granulomatous appearance of the lesion, with elastophagocytosing giant cells, might suggest a diagnosis of paucibacillary leprosy (tuberculoid or borderline tuberculoid) and so induce to inappropriate treatment.

To our knowledge, there are no clinico-pathological descriptions of similar cases with the recognition of elastoclasia. Rueda & Rodriguez reported, in 1979,²¹ a group of 16 patients of both sexes, having lepromatous leprosy with giant cells, some of which containing asteroid bodies. Although they referred to these case as "Giant Cell Lepromatous Leprosy", and the incorporation of dermal elastic fibers into the cytoplasm of the histiocytes and giant cells was not demonstrated by means of elastica staining, according to one of us (AABJr), it is likely that at least some of these patients could also be fitted into the same clinico-pathological picture of LEGG.

The dermal elastic fibers of leprosy patients had characteristic features, depending on the types of leprosy, duration periods of active condition and destroyed dermal structures.²² The question that arises is as to whether the association of leprosy with elastolytic giant cell granuloma is more than just coincidental. Although the possibility that the two lesions occurred per chance cannot therefore be altogether excluded, elastolytic giant cell granuloma is uncommon and the co-occurrence with leprosy in the same cutaneous lesion suggests a more inti-

formas de hanseníase diferentes, porém, bem definidas. Esta doença é conhecida por cursar com alterações imunológicas. Apesar da etiopatogênese subjacente do "LEGG", em ambas as pacientes, não ter sido estabelecida, e a séric apresentada ser pequena, a detecção de granuloma elastolítico de células gigantes, em ambas as pacientes, sugere que o sistema imunológico tem papel importante na patogênese desta disfunção elastolítica. Infiltrados inflamatórios, especialmente leucócitos e macrófagos, estão associados à atividade da elastase.^{23,24} Devido ao fato do infiltrado inflamatório, encontrado em todos os casos de hanseníase, ser composto não apenas de macrófagos, como também de substancial quantidade de linfócitos T, com predominância da subdivisão CD8,²⁵ deve-se questionar a natureza do granuloma elastolítico de células gigantes. Daí, é razoável assumir, pelo menos nos nossos casos, que o granuloma elastolítico de células gigantes não seja, de fato, primário, mas que represente uma disfunção elastolítica rara que seria secundária a um processo inflamatório no qual os mecanismos imunológicos estariam envolvidos. Portanto, a configuração anular destas lesões resultaram da atividade elastolítica do infiltrado de células inflamatórias no centro e periferia do processo ativo.

Outros fatores, tais como dano actínico à pele alterada pela hanseníase, diante da história prolongada de exposição solar de nossas duas pacientes, pareceu predispor a derme a alterações das fibras elásticas ou contribuir para o processo catabólico anormal das fibras elásticas. De modo geral, não se sabe se a luz solar e/ou outros fatores iniciam a degeneração essencial das fibras elásticas, que são então reconhecidas como corpos estranhos e fagocitadas pelos histiócitos, ou se estes fatores induzem a alterações no mecanismo de reconhecimento de corpos estranhos e/ou a ativação da função de fagocitose dos histiócitos que causam fagocitose de suas próprias fibras elásticas. Uma reação fotoalérgica a drogas parece improvável, já que nenhuma das pacientes tomava drogas, e os achados patológicos não confirmam tal possibilidade. Resta ser determinado se estas observações refletem a estrutura alterada ou perda da elastina vista histologicamente na pele envelhecida. Todavia, não conseguimos chegar a uma explicação satisfatória para a etiologia do processo dermatológico de nossas pacientes. Os mecanismos que governam esta associação são incertos, assim como, não se sabe se eles têm algum significado biológico na patogênese da hanseníase. □

REFERÊNCIAS / REFERENCES

1. Hohenleutner S, Wlotzke U, Landthaler M, Stolz W. Elastolysis of the mid-dermis and annular elastolytic giant cell granuloma: different stages in the clinical spectrum of dermal elastolysis? Case report and review of the literature. *Hautarzt* 1997;48(1):45-50
2. Kim JM, Su WP. Mid dermal elastolysis with wrinkling. Report of two cases and review of the literature. *J Am Acad Dermatol* 1992;26(2 Pt 1):169-73
3. Uitto J, Paul JL, Brockley K, Pearce RH, Clark JG. Elastic fibers in human skin. Quantitation of elastic fibers by computer-

ized digital image analysis and determination of elastin by radioimmunoassay of desmosine. *Lab Invest* 49:499-505.

4. Giro MG, Oikarinen AI, Oikarinen H, Sephel G, Uitto J, Davidson JM. Demonstration of elastin gene expression in human skin fibroblast cultures and reduced tropoelastin production by cells from a patient with atrophoderma. *J Clin Invest* 1985; 75:672-8
5. Boudier C, Godean G, Homebeck W, Robert L, Bieth JG. The elastolytic activity of cathepsin G: an ex vivo study with dermal

mate relationship. The two patients presented with different but well-defined forms of leprosy each. This disease is well known for cursing with immunologic abnormalities. Although the underlying ethiopathogenesis of LEGG has not been established and the series presented is small, the detection of LEGG in both patients strongly suggests that the immunologic system does play a role in the pathogenesis of this elastolytic disorder. Inflammatory infiltrates, especially leukocytes and macrophages, are associated with elastase activity.^{23,24} Since inflammatory infiltrate, found in all cases of leprosy, is composed not only by macrophages, but also of substantial numbers of T-lymphocytes with the predominance of the CD8 subset,²⁵ one must question the nature of LEGG. It is therefore reasonable to assume, at least in our cases, that LEGG is not primary at all, but rather it represents an unusual elastolytic disorder that is secondary to an inflammatory process in which immunologic mechanisms are involved. The annular configuration of these lesions thus resulted from elastolytic activity of infiltrating inflammatory cells in the center and peripheral spreading of the active process.

Therefore, other factors such as actinic damage to the skin altered by leprosy, in view of the history of prolonged sun exposure of our two patients, seemed to predispose the dermis to elastic fiber alteration or contribute to the abnormal elastic fiber catabolic processes. Generally speaking, it is unknown whether sunlight and/or any other factors may initiate the essential degeneration of the elastic fibers, which are then recognized as foreign bodies and phagocytized by histiocytes, or if these factors may induce a deviation of the foreign body recognition mechanism and/or an activation of the phagocytosis function of the histiocytes to cause phagocytosis of their own elastic fibers. A photoallergic drug reaction seems improbable, both patients took no drugs, and the pathologic findings do not support this possibility. It remains to be determined whether these observations reflect the altered structure or loss of elastin seen histologically in aging skin. However, we are unable to provide a satisfactory explanation for the etiology of our patient's dermatologic process. The mechanisms that govern this association and whether they are of any biological significance in the pathogenesis of leprosy are uncertain. □

- elastin. *Am J Respir Cell Mol Biol* 1991; 4(6): 497-503
6. Li JJ, McAdam KP. Human amyloid P component: an elastase inhibitor. *Scand J Immunol* 1984; 20(3): 219-26
 7. Ragaz A, Ackerman AB. Is actinic granuloma a specific condition? *Am J Dermatopathol* 1979; 1:43-53.
 8. Murphy GF. *Dermatopathology*. WB. Saunders. Philadelphia. 1995. P.167-8.
 9. Kuramoto Y, Watanabe M, Tagami H. Adult T Cell Leukemia Accompanied by Annular Elastolytic Giant Cell Granuloma. *Acta Derm Venercol (Stockh)* 1990; 70:164-7
 10. Guimarães NS, Vidal MR, Sarno LS, Candido P, Fernandes D. Leucemia linfocítica crônica de células T, variante granulomatosa. Tema livre apresentado no 48º Congresso Brasileiro de Dermatologia. 04-08 de setembro de 1993, Curitiba, Paraná.
 11. Guimarães NS. Elastólise granulomatosa em púrpura senil. XVI Jornada Norte-Nordeste e da VII Jornada Baiana de Dermatologia. 27-29 de Novembro de 1997, Salvador, Bahia.
 12. Barnhill RL, Goldenhersh MA. Elastophagocytosis: a non-specific reaction pattern associated with inflammatory processes in sun-protected skin. *J Cutan Pathol* 1989; 16(4): 199-202.
 13. Shum DT, Guenther L. Intracellular elastin in cutaneous giant cell reaction. *J Am Acad Dermatol* 1987; 16:617-9.
 14. O'Brien JP. Actinic granuloma. The expanding significance. *Int J Dermatol* 1985; 24:473-89
 15. Hanke CW, Bailin PL, Roenigk HM. Annular elastolytic giant cell granuloma. *J Am Acad Dermatol* 1979; 1:413-21
 16. Yanagihara M, Kato F, Mori S. Extra- and intra-cellular digestion of elastic fibers by macrophages in annular elastolytic giant cell granuloma. An ultrastructural study. *J Cutan Pathol* 1987; 14 (5): 303-8
 17. O'Brien JP. Actinic granuloma: an annular connective disorder affecting sun and heat damaged (elastotic) skin. *Arch Dermatol* 1975;111:460-6.
 18. Schwarz T, Lindlbauer R, Gschnait F. Annular elastolytic giant cell granuloma. *J Cutan Pathol* 1983; 10(5): 321-6
 19. Moreno A, Salvatella N, Guix M, DeMoragas JM. Actinic granuloma. an ultrastructural study of two cases. *J Cutan Pathol* 1984; 11: 179-83.
 20. McGrae JD. Actinic granuloma. A clinical, histopathological and immunocytochemical study. *Arch Dermatol* 1986; 122:43-7.
 21. Rueda LA, Rodriguez G. Lepra Lepromatosa Gigantocitária. IX Congresso Ibero-latinoamericano de Dermatologia, Sesión Clínico-patológica, 24-29 novembro 1979, p. 73-7, Medellín, Colombia.
 22. Namisato M, Kameyama K, Yajima M. The dermal connective tissue of leprosy patients. Part 1. The elastic fibers and the skin appendages. *Nippon Rai Gakkai Zasshi* 1994, 63(3):65-74.
 23. Janoff A. Mediators of tissue damage in leukocyte lysosomes: X. Further studies on human granulocyte elastase. *Lab Invest* 1970; 22:228-36.
 24. Oikarinen AL, Zone JJ, Ahmed AR, Kiistala U, Uitto J. Demonstration of collagenase and elastase activities in the blister fluids from bullous skin diseases: comparison between dermatitis herpetiformis and bullous pemphigoid. *J Invest Dermatol* 1983; 81:261-6.
 25. Gonzalez ACO, Silva TC, Barbosa Jr AA, Sadigursky M. Immunohistologic appraisal of infiltrating cells in skin biopsies from young patients clinically suspected of having various forms of leprosy. *An bras Dermatol, Rio de Janeiro*, 74(4):365-71, 1999.

ENDEREÇO PARA CORRESPONDÊNCIA: / MAILING ADDRESS:

Aryon Barbosa

Centro de Pesquisas Gonçalo Moniz, FIOCRUZ

Rua Valdemar Falcão, 121, Brotas

Salvador BA 40295 001

Fone: (071) 356-8788

Fax: (071) 356-4292

E-mail : aryon@cpqgm.fiocruz.br

Anexo IV

Post-kala-azar Dermal Leishmaniasis Associated With AIDS

Achiléa Bittencourt, Nancy Silva, Andréa Straatmann,
Victor Luiz Correia Nunes, Ivonise Follador and Roberto Badaró

Universitary Hospital Prof. Edgard Santos, Federal
University of Bahia; Roberto Santos Hospital of the
State of Bahia, Salvador, BA, Brazil

Post-kala-azar dermal leishmaniasis (PKDL) is rarely reported in South America. In spite of the fact that there are many reports about the association of visceral leishmaniasis and AIDS, PKDL is very uncommon in HIV-positive patients, and so far only four cases have been documented in the literature. We present another case with unusual clinicopathological aspects. The patient, a 28-year-old male, from Salvador, Bahia (an endemic area) presented with clinical manifestations of visceral leishmaniasis three years after the diagnosis of AIDS. During treatment for visceral leishmaniasis he developed disseminated miliary papules. Microscopically, the skin biopsy showed a "saw-tooth" pattern with a lichenoid mononuclear infiltrate simulating lichen planus. The histopathological diagnosis was achieved through the finding of amastigotes. The authors discuss the clinicopathological aspects of this case based on a review of the specific literature.

Key Words: Visceral leishmaniasis, post-kala-azar dermal leishmaniasis, AIDS.

Post-kala-azar dermal leishmaniasis (PKDL) is frequent in India and the Sudan. In India PKDL occurs in 6% to 20% of the cases of visceral leishmaniasis (VL), six months to five years after apparently successful treatment of VL [1]. In Africa PKDL is a common complication of VL, occurring in 57% of the cases. However, a significantly higher PKDL rate (69%) is observed in those patients who received inadequate or irregular treatment. African PKDL appears during or shortly after treatment [2].

PKDL manifests as multiple hypochromic macules, erythematous papules and nodules [2,3]. Usually, an erythematous macular eruption on the cheeks is the first manifestation of the disease [3]. A papular or nodular rash is the most frequent clinical aspect observed in 51% of the cases [2].

In spite of the fact that there are many reports about the association of VL and AIDS [4-8], PKDL is very uncommon in HIV-positive patients, and so far only four cases have been documented in the literature [9-12]. In these cases the lesions consisted of macules, papulo-nodular rash or erythematous plaques. The lesions were localized or involved only a few areas of the body. No case of micropapular rash has been observed.

In the South American literature PKDL is rarely reported [13,14]. We present a case of PKDL associated with AIDS with unusual clinicopathological aspects.

Case Report

A 28-year-old male, Negro, from the peripheral and coastal area of Salvador, Bahia, (endemic zone for visceral leishmaniasis) has had AIDS since 1997, when he first presented fever, diarrhea, convulsive crises, and loss of weight. Since then, he has regularly used a anti-retroviral therapy schedule with D4T, DDI, and nelfinavir, with disappearance of the symptomatology. Three years after the diagnosis of AIDS, he presented fever, loss of weight and

Received on 18 August 2002; revised 30 November 2002.

Address for correspondence: Dr. Achiléa L. Bittencourt, Serviço de Anatomia Patológica, Hospital Universitário Prof. Edgard Santos, Rua João da Botas s/n, Zip code: 40110-060, E-mail: achilea@uol.com.br.

The Brazilian Journal of Infectious Diseases 2002;6(6):313-316
© 2002 by The Brazilian Journal of Infectious Diseases and Contexto Publishing. All rights reserved.
1413-8670

hepatosplenomegaly. At this time he had a diagnosis of VL, due to a positive serological test for leishmaniasis and the presence of amastigotes in the bone marrow aspirate. He underwent treatment with Glucantime (5525mg/day during 30 days), with great improvement. Two weeks after hospital discharge, before beginning the maintenance treatment, he developed a skin rash on the face, thorax, and on the upper and lower limbs. At this time he also presented hepatosplenomegaly and the direct examination and culture of one skin lesion was positive for leishmania.

Dermatological examination

A rash of multiple and confluent, miliary papules were seen over the face, on the anterior and posterior aspects of the thorax (Figure 1) and on the lower and upper limbs.

Pathological examination

Histologic examination of a cutaneous biopsy specimen showed hyperkeratosis, a "saw-tooth" pattern, basal layer vacuolization, pigmentary incontinence and a lichenoid infiltration in the upper dermis (Figure 2). The inflammatory infiltrate was composed of plasma cells, lymphocytes, and macrophages, most of them containing amastigotes (Figure 3). In the lower dermis there was a similar perivascular infiltration.

Discussion

VL may present an acute, subacute or chronic evolution, but most infected individuals remain completely asymptomatic [15]. However association with conditions that cause immunosuppression can lead to progression from an asymptomatic form to the classic disease [16]. The patient lived in an area endemic for VL and probably had the asymptomatic form of VL before becoming infected with HIV.

The clinical pattern of the present case resembles keratosis pilaris, lichen spinulosus, phrynoderma, or miliaria rubra. It is similar to the micropapular form of PKDL previously described [2].

Histologically, in PKDL, a mild to heavy inflammatory infiltrate of plasma cells, lymphocytes, macrophages, parasitized or not, and occasional epithelioid and giant cells are seen. In cases with heavy infiltration an epidermal atrophy is observed [2, 14]. According to Zijlstra et al (2000) [2], in Sudan, only 20% of the skin biopsies show parasitism. In India, Ramesh and Mukherjee (1995) [3] found parasites in 58% of the biopsies. When there is association with AIDS amastigotes are frequent in the cutaneous lesions [9-12], as we observed here. Because of the great frequency of parasites PKDL may simulate borderline or subpolar diffuse leishmaniasis [17], however the clinical history and the clinical evaluation of the present case allowed a differential diagnosis. Histologically the lesion exhibited a "saw-tooth" pattern, a basal layer vacuolization and a lichenoid infiltrate, that could be misdiagnosed as lichen planus if the parasites were not observed.

This case demonstrates that it is mandatory to consider the diagnosis of PKDL in disseminated papular skin lesions occurring during or after the treatment of VL.

Acknowledgment

Dr. Roque Almeida for the culture of the lesion.

References

1. Singh N., Ramesh V., Arora V.K., et al. Nodular post-kala-azar dermal leishmaniasis: a distinct histopathological entity. *J Cutan Pathol* **1998**;25:95-9.
2. Zijlstra E.E., Khalil E.A.G., Kager P.A., et al. Post-kala-azar dermal leishmaniasis in the Sudan: clinical presentation and differential diagnosis. *Brit J Dermatol* **2000**;143:136-43.
3. Ramesh V., Mukherjee A. Post-kala-azar dermal leishmaniasis. *Int J Dermatol* **1995**;34:85-91.
4. Gramiccia M., Gradoni L., Troiani M. HIV-*Leishmania* co-infections in Italy. Isoenzyme characterization of *Leishmania* causing visceral leishmaniasis in HIV patients. *Trans Royal Soc Trop Med Hig* **1992**;86:161-3.
5. Peters B.S., Fish D., Golden R., et al. Visceral leishmaniasis in HIV infection and AIDS: Clinical features and response to therapy. *Quart J Med* **1990**;77:1101-11.

Figure 1. Numerous hyperkeratotic and miliary papules on the anterior aspect of the thorax.

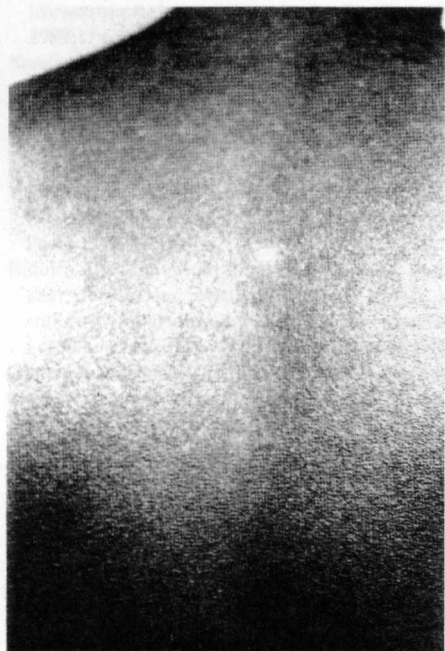


Figure 2. One entire papule. See a "saw-tooth" acanthosis and a lichenoid infiltrate in the upper dermis. HE, A40.

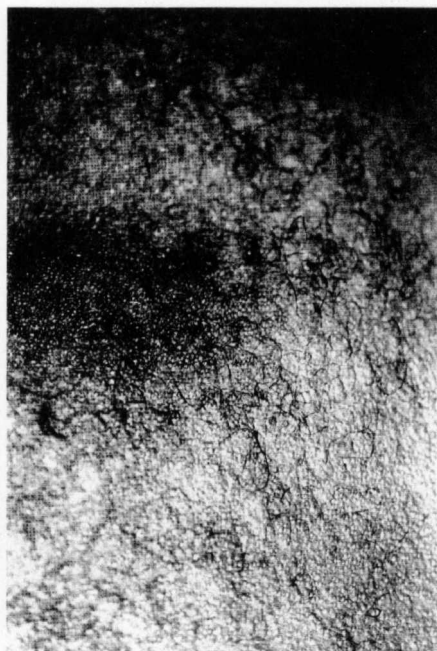
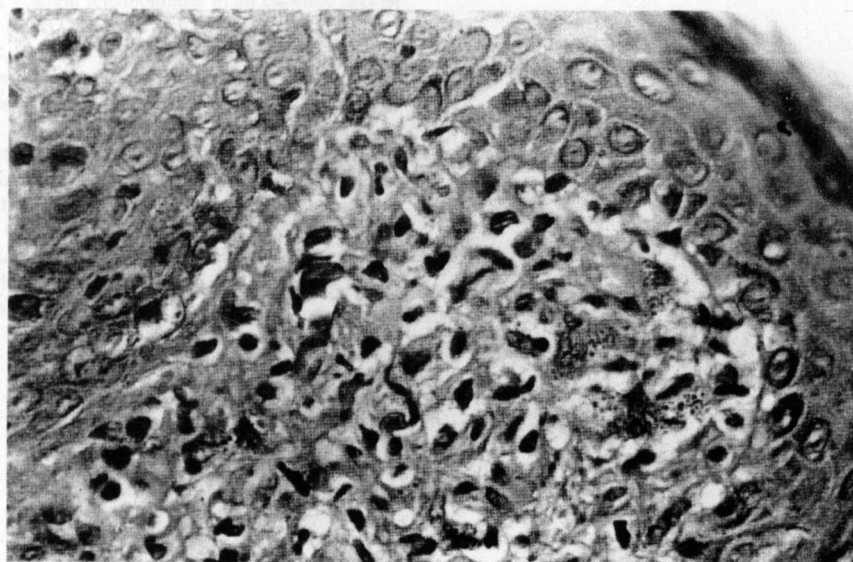


Figure 3. In greater magnification, parasitized macrophages in the papillary dermis. HE, A400.



6. Montalban C., Martinez-Fernandez R., Callya J.L., et al. Visceral leishmaniasis (kala-azar) as an opportunistic infection in patients infected with the human immunodeficiency virus in Spain. *Rev Inf Dis* **1989**;11:655-60.
7. Sendino A., Barbado F.J., Mostaza J.M., et al. Visceral Leishmaniasis with Malabsorption Syndrome in a Patient with Acquired Immunodeficiency Syndrome. *Am J Med* **1990**;89:673-5.
8. Viana G.M.C., Lewi D.S., Olzon P., et al. Leishmaniose Visceral e Síndrome da Imunodeficiência Adquirida (SIDA). Relato de um caso. *Rev Inst Med Trop São Paulo* **1994**;36:384-6.
9. Ridolfo A.L., Gervasoni C., Antinori S., et al. Post-kala-azar dermal leishmaniasis during highly active antiretroviral therapy in an AIDS patient infected with *Leishmania infantum*. *Brit Infect Soc* **2000**;40:199-202.
10. Cabrera R.A., Garcia C.G., Tello E.D., et al. Leishmaniasis cutânea post-kala-azar en un paciente con inmunodeficiencia adquirida. *Actas Dermo-Sif.* **1987**;78:475-7.
11. Rios-Buceta L., Buezo G.F., Peñas P.F., et al. Post-kala-azar dermal leishmaniasis in a HIV-patient. *Inter J Dermatol* **1996**;35:303-4.
12. Perrin C., Taillan B., Hofman P., et al. Atypical Cutaneous Histological Features of Visceral Leishmaniasis in Acquired Immunodeficiency Syndrome. *Am J Dermatol* **1995**;17:145-50.
13. Prata A., Domingues A. Leishmaniíode dérmico. *O Hospital* **1955**;50:93-113.
14. Badaró R., Jones T.C., Lorenço R., et al. A prospective study of visceral leishmaniasis in an endemic area of Brazil. *J Infect Dis* **1986**;154:639-49.
15. Badaró R., Rocha H., Carvalho E.M., et al. *Leishmania donovani*: an opportunistic microbe associated with progressive disease in three immunocompromised patients. *Lancet* **1986**;22:647-8.
16. Bittencourt A.L., Barral-Netto M. Leishmaniasis. In Doerr W., Seifert G., eds. *Tropical Pathology*. Berlin: Springer-Verlag, **1995**.
17. Barral, A.; Costa, J.M.L.; Bittencourt, A.L.; et al. Polar and sub-polar diffuse cutaneous leishmaniasis in Brazil. Clinical and immunopathological aspects. *Int. J. Dermatol.* **1994**;34:474-9.