

**Ministério da Saúde  
FIOCRUZ  
Fundação Oswaldo Cruz  
Instituto Nacional de Infectologia Evandro Chagas  
Pós-Graduação em Pesquisa Clínica em Doenças Infecciosas**

**FUNDAÇÃO OSWALDO CRUZ  
INSTITUTO NACIONAL DE INFECTOLOGIA EVANDRO CHAGAS  
DOUTORADO EM PESQUISA CLÍNICA EM DOENÇAS INFECCIOSAS**

**TATIANA DA SILVA FONSECA DE OLIVEIRA**

***Trypanosoma caninum*: MONITORAMENTO DE EVENTOS  
MORFOBIOLÓGICOS DURANTE O PROCESSO DE INFECÇÃO  
NATURAL E EXPERIMENTAL**

**Rio de Janeiro**

**2016**

***Trypanosoma caninum*: MONITORAMENTO DE EVENTOS  
MORFOBIOLÓGICOS DURANTE O PROCESSO DE INFECÇÃO  
NATURAL E EXPERIMENTAL**

**TATIANA DA SILVA FONSECA DE OLIVEIRA**

Tese apresentada ao Curso de Pós-Graduação em Pesquisa Clínica em Doenças Infecciosas do Instituto Nacional de Infectologia Evandro Chagas para obtenção de grau de Doutor em Ciências.

Orientado por Dra. Maria de Fátima Madeira

**Rio de Janeiro**

**2016**

Ficha catalográfica elaborada pela  
Biblioteca de Ciências Biomédicas/ ICICT / FIOCRUZ - RJ

O48 Oliveira, Tatiana da Silva Fonseca de

*Trypanosoma caninum*: monitoramento de eventos morfológicos durante o processo de infecção natural e experimental / Tatiana da Silva Fonseca de Oliveira. – Rio de Janeiro, 2016.  
xii, 73 f. : il. ; 30 cm.

Tese (Doutorado) – Instituto Nacional de Infectologia Evandro Chagas, Pós-Graduação em Pesquisa Clínica em Doenças Infecciosas, 2016.

Bibliografia: f. 69-73

1. *Trypanosoma caninum*. 2. Cão. 3. Curva de crescimento. 4. Análise morfológica. 5. Linhagens calulares. 6. Infecção experimental. I. Título.

CDD 636.08969363

**TATIANA DA SILVA FONSECA DE OLIVEIRA**

***Trypanosoma caninum*: MONITORAMENTO DE EVENTOS  
MORFOBIOLÓGICOS DURANTE O PROCESSO DE INFECÇÃO  
NATURAL E EXPERIMENTAL**

Tese apresentada ao Curso de Pós-Graduação em Pesquisa Clínica em Doenças Infecciosas do Instituto Nacional de Infectologia Evandro Chagas para obtenção do grau de doutor em Ciências.

Orientadora: Dra. Maria de Fátima Madeira

Aprovada em: \_\_\_\_ / \_\_\_\_ / \_\_\_\_.

Banca examinadora

---

**Dr. Mauro Célio de Almeida Marzochi - INI/Fiocruz (Presidente)**

---

**Dr. Rodrigo Caldas Menezes INI/Fiocruz - INI/Fiocruz (Membro)**

---

**Dra. Juliana Helena da Silva Barros - IOC/Fiocruz (Membro)**

---

**Dra. Aline Fagundes da Silva - INI/Fiocruz (Membro)**

---

**Dr. Otilio Machado Pereira Bastos - UFF (Membro)**

---

**Dra. Andressa Guimarães de Souza Pinto - Bio-Manguinhos/Fiocruz (Suplente)**



“Não vai demorar que passemos adiante uma grande e bela ciência, que faz arte em defesa da vida.”

(Carlos Chagas, 1928)

**Dedico esta tese**

*A Deus e a minha família, em especial ao Fabrício e minha mãe Maria de Fatima, por todo amor e incentivo durante todos esses anos.*

## AGRADECIMENTOS

A **Deus**, por suprir todas as minhas necessidades e me permitir ter chegado tão longe realizando esse sonho.

À minha orientadora, **Dra. Fátima Madeira**, pela orientação tão valiosa, pelo aprendizado científico e oportunidade de realização deste trabalho. Por acreditar em mim e me ajudar a crescer enquanto profissional. Por ter sido amiga, pela credibilidade, pela atenção, pelo estímulo, apoio e carinho. Você é um exemplo para mim!!!

Ao **Fabício**, por me amar, incentivar e apoiar meu crescimento profissional. Por estar ao meu lado em todos os momentos.

Aos **meus pais** por todo apoio e carinho, pelas orações, por transmitir grandes valores que levaram as várias conquistas importantes e a superar diversas dificuldades ao longo dos caminhos percorridos.

À **minha irmã** pelo apoio, incentivo, cuidado, força, confiança e carinho.

Ao **meu sogro** e a **minha sogra** por terem sido suportes durante esse tempo. Vocês são como pais para mim.

Ao **Dr. Rodrigo Caldas**, por ter contribuído com a realização deste trabalho durante o acompanhamento nos seminários científicos e na qualificação. Pela realização do estudo histopatológico.

Ao **Dr. Armando Schubach**, pela colaboração com o trabalho durante a qualificação e por ser um exemplo de profissional e líder.

À **Dra. Juliana Barros**, por sempre estar disponível e pelo apoio com as técnicas moleculares e ajuda nas pranchas do artigo.

Ao **Dr Mauro Marzochi** e **Dra Raquel Pacheco** pelas contribuições na redação de um dos artigos dessa tese.

À amiga **Luciana**, pela amizade e ajuda no processamento de cultura das amostras obtidas dos camundongos.

À Dra **Aline Fagundes**, pelo apoio na realização da PCR e pela oportunidade de convivência no laboratório.

Ao **Caio Thomaz**, aluno de iniciação científica, que me ajudou no desenvolvimento desse projeto com toda dedicação e presteza. Foi uma excelente experiência co-orientá-lo!

Ao colega Dr. **Rodrigo Paes** pela correção do abstract.

A todos os **amigos do LapClinVigileish**, em especial Luciana, Jamyra, Célia e Cíntia Mello e a amiga **Mônica Elias** (Micologia) por todo o apoio, torcida e oportunidade de convivência.

Aos que sempre torceram por mim, aos que passaram pela minha vida e me influenciaram e ensinaram. Sei que estão comemorando comigo essa conquista.

FONSECA-OLIVEIRA TS. *Trypanosoma caninum*: monitoramento de eventos morfológicos durante o processo de infecção natural e experimental. Rio de Janeiro, 2016.73f. Tese [Doutorado em Pesquisa Clínica em Doenças Infecciosas] Instituto Nacional de Infectologia Evandro Chagas.

## RESUMO

*Trypanosoma caninum* é uma nova espécie de protozoário isolado de cão doméstico, em diferentes regiões do Brasil. O conhecimento de aspectos biológicos, pouco conhecidos, desse parasito é fundamental para entender o seu ciclo de vida. Assim, este estudo objetivou: a) caracterizar novos isolados; b) monitorar a sequência de eventos morfológicos em modelos *in vivo* e *in vitro*; c) descrever aspectos da infecção natural de cães. A caracterização foi realizada por *nested*-PCR utilizando iniciadores que amplificam uma região parcial do gene 18S rDNA cujos produtos foram sequenciados e analisados filogeneticamente. Nos ensaios *in vitro* foi utilizado cultivo axênico e co-cultivo com as linhagens celulares Lulo, MDCK-2 e DH-82. No ensaio *in vivo*, utilizamos camundongos *outbred* para avaliar a capacidade infectiva e investigar formas evolutivas na infecção de vertebrados através da cultura, exame direto, histopatologia e PCR. Aspectos da infecção natural foram investigados em 14 cães utilizando métodos parasitológicos, sorológicos e moleculares. A identificação de novos isolados de *T. caninum* revelaram Barra Mansa (RJ) e São João do Piauí (PI) como duas novas áreas de ocorrência sugerindo que o número de casos da infecção natural tem se expandido no Brasil. Os estudos *in vitro* ajudaram a conhecer e consolidar aspectos morfológicos de *T. caninum*. Foi estabelecido que *T. caninum* é uma espécie polimórfica, que apresenta predominância de formas tripomastigotas quando co-cultivado com células de mamíferos, mas que não é capaz de invadir essas células. Na infecção experimental de camundongos, resultados preliminares mostraram que *T. caninum* pode alcançar diferentes órgãos e tecidos. Aspectos da infecção natural mostraram que cães apresentam-se assintomáticos, com baixa resposta imune humoral e infecção transitória. Além dos resultados acima, nosso estudo fornece evidências para classificação taxonômica desse parasito no subgênero *Megatrypanum*.

**Palavras-chave:** *Trypanosoma caninum*, cão, curva de crescimento, análise morfológica, linhagens celulares, infecção experimental.

FONSECA-OLIVEIRA TS. *Trypanosoma caninum*: monitoramento de eventos morfológicos durante o processo de infecção natural e experimental. Rio de Janeiro, 2016.73f. Tese [Doutorado em Pesquisa Clínica em Doenças Infecciosas] Instituto Nacional de Infectologia Evandro Chagas.

## ABSTRACT

*Trypanosoma caninum* is a new protozoan species isolated from domestic dogs, in different regions of Brazil. The knowledge of little known biological aspects of this parasite is crucial to understand its life cycle. Thus, this study aimed: a) to characterize new isolates; b) to monitor the sequence of morphological and biological events in *in vivo* and *in vitro* models; c) to describe the aspects of natural infection of dogs. The characterization was done by nested PCR using primers that amplify a partial region of the 18SrDNA gene whose products were sequenced and phylogenetically analyzed. *In vitro* assays have used axenic culture and co-culture with Lulo, MDCK-2 and DH-82 cell lines. In the *in vivo* assay, we have used *outbred* mice to evaluate the infective capacity and to investigate evolutive forms in the infection of vertebrates through culture, direct examination, histopathology, and PCR. Aspects of natural infection were investigated in 14 dogs using parasitological, serological and molecular methods. The identification of new isolates of *T. caninum* revealed Barra Mansa and São João do Piauí as two new occurrence areas suggesting that the case number of natural infection has expanded in Brazil. *In vitro* studies have helped to know and to consolidate morphological and biological aspects of *T. caninum*. It was found that *T. caninum* is a polymorphic species, which presents predominantly trypomastigotes when co-cultured with mammalian cells, nevertheless it is unable to invade these cells. In the experimental infection of mice, preliminary results have shown that *T. caninum* was able to reach different organs and tissues. Aspects of natural infection showed that dogs were asymptomatic with low humoral immune response and transitory infection. In addition to the above results, our study provides evidence for taxonomic classification of this parasite in the subgenus *Megatrypanum*.

**Keywords:** *Trypanosoma caninum*, dog, growth curve, morphological analysis, cell lines, experimental infection.

## LISTA DE ABREVIATURAS, SIGLAS E SÍMBOLOS

C6/36 – Linhagem celular de mosquito obtida através da clonagem de células de larvas de *Aedes albopictus*

DH-82 – Linhagem de macrófago obtida de um caso de histiocitoma de *Canis familiaris*

DNA – *Deoxyribonucleic acid* (Ácido Desoxirribonucleico)

kDNA – *Kinetoplast Deoxyribonucleic acid* (DNA do cinetoplasto)

Lulo – Linhagem celular obtida de tecido embrionário de *Lutzomya longipalpis*

LVC – Leishmaniose Visceral Canina

MDCK-2 – Madin–Darby canine kidney (Linhagem de célula epitelial obtida de rim de cão)

NNN – Meio de cultura de Novy, Nicolle e McNeal

PCR – *Polymerase Chain Reaction* (Reação em Cadeia da Polimerase)

rDNA – *Ribosomal Deoxyribonucleic acid* (DNA ribossomal)

SF9 – Linhagem celular obtida de tecido ovariano de *Spodoptera frugiperda*

SFB – Soro Fetal Bovino

Vero – Linhagem celular obtida de rim de *Cercopithecus aethiops*

18S – Subunidade menor do rDNA

## SUMÁRIO

1. INTRODUÇÃO .....	1
1.1. O GÊNERO <i>TRYPANOSOMA</i> .....	1
1.2. O SUBGÊNERO <i>MEGATRYPANUM</i> .....	2
1.3. <i>TRYPANOSOMA CANINUM</i> .....	3
1.4. FERRAMENTAS UTILIZADAS EM ESTUDOS BIOLÓGICOS E MORFOLÓGICOS DE TRIPANOSOMATÍDEOS.....	6
2. JUSTIFICATIVA .....	9
3. OBJETIVOS .....	10
3.1. OBJETIVO GERAL .....	10
3.2. OBJETIVOS ESPECÍFICOS .....	10
4. MATERIAIS E MÉTODOS/ RESULTADOS.....	11
4.1. ARTIGO 1 .....	12
4.2. ARTIGO 2 .....	16
4.3. ARTIGO 3 .....	45
4.4. RESULTADOS ADICIONAIS .....	50
5. DISCUSSÃO GERAL .....	62
6. CONCLUSÕES.....	68
7. REFERÊNCIAS BIBLIOGRÁFICAS .....	69



# 1. Introdução

## 1.1. O gênero *Trypanosoma*

Os tripanossomatídeos constituem um grupo singular de protozoários, caracterizados pela presença de uma estrutura denominada cinetoplasto, comum a todos os representantes da família Trypanosomatidae. Diversas espécies são agentes etiológicos de importantes doenças para o ser humano, animais domésticos e vegetais de interesse econômico, estimulando o interesse pelo estudo desses protozoários por mais diferentes abordagens nas áreas da ciência (Hoare, 1972; Vickerman, 1976).

O gênero *Trypanosoma* pode ser encontrado em uma ampla variedade de hospedeiros vertebrados, causando doenças conhecidas como tripanossomíases. Hoare (1972) propôs a classificação de espécies de *Trypanosoma* de mamíferos em duas seções: 1) Seção Stercoraria, a qual o ciclo de desenvolvimento no inseto completa-se no intestino posterior, onde ocorrem os metacíclicos e a transmissão ocorre por via contaminativa. Nesta seção estão classificados os subgêneros *Megatrypanum*, *Herpetosoma* e *Schizotrypanum*. 2) Seção Salivaria, onde o ciclo de desenvolvimento no inseto completa-se na porção anterior do tubo digestivo (probóscide, hipofaringe, glândulas salivares), na qual os metacíclicos estão presentes e a transmissão é por via inoculativa. Esta seção inclui os subgêneros *Trypanozoon*, *Duttonella*, *Nannomonas* e *Pycnomonas*.

Entre os animais domésticos acometidos por parasitos do gênero *Trypanosoma* destacamos o cão doméstico, que constitui o foco do nosso estudo. No ciclo epidemiológico de *Trypanosoma cruzi*, agente etiológico da doença de Chagas, o cão doméstico é considerado importante reservatório e sentinela para as ações de controle (Deane, 1964; Montenegro et al., 2002; Beard et al., 2003; Gürtler et al., 2007). Esses animais infectados reproduzem com

fidelidade as fases aguda e crônica da doença que ocorre no homem, sendo considerado, também, um bom modelo experimental da infecção e patogênese da doença (Barbosa-Pliego et al., 2009; Cruz-Chan et al., 2009). A apresentação clínica dos casos caninos pode ser variável e, apesar do caráter individual, pode estar relacionada ao tipo de cepa envolvida na infecção. Entretanto, a via de inoculação e carga parasitária também é relevante nesse contexto. O diagnóstico pode ser realizado através da sorologia, pesquisa parasitológica direta ou indireta e por ferramentas moleculares (Araújo et al., 2002). Cães domésticos também podem ser encontrados infectados por *T. rangeli*, outro parasito que infecta o homem, encontrado em áreas endêmicas de sobreposição com *T. cruzi* (Pifano et al., 1948; D'Alessandro, 1976). Outras espécies de *Trypanosoma* de interesse veterinário e econômico também acometem os cães domésticos, entre os quais citamos *T. brucei brucei* e *T. congolense*, agentes causadores da doença conhecida como Nagana, que ocorre na Ásia e África (Hoare, 1972; Kaggwa et al., 1984; Harrus et al., 1995). *Trypanosoma evansi* é outro agente tripanossomatídeo que causa uma doença conhecida no Brasil como “Mal de Cadeiras”, acometendo principalmente equinos. No entanto, pode acometer os cães domésticos, sendo uma preocupação dos proprietários nas áreas endêmicas (Franke et al., 1994; Savani et al., 2005).

A sobreposição de áreas endêmicas para Tripanosomatídeos facilita a ocorrência de infecções mistas em cães, fato que pode complicar ainda mais o diagnóstico de alguns agentes de interesse médico-veterinário e econômico, principalmente quando baseado somente em testes sorológicos (Bastrenta et al., 2003; Madeira et al., 2004, 2006a; Savani et al., 2005).

## **1.2. O subgênero *Megatrypanum***

O subgênero *Megatrypanum* é o grupo mais heterogêneo de tripanossomas de mamíferos constituído por ampla variedade de hospedeiros e distribuição geográfica. Os

tripanossomas incluídos nesse subgênero parasitam praticamente todas as ordens de mamíferos, principalmente Artiodactyla e Chiroptera. Os dados relacionados ao hospedeiro intermediário de tripanossomas desse subgênero são fragmentados. Os vetores conhecidos compreendem as ordens: Diptera (Tabanidae, Hippoboscidae e Psychodidae) e Hemiptera (insetos triatomíneos) (Hoare, 1972).

A classificação taxonômica de espécies do subgênero *Megatrypanum* tem sido realizada exclusivamente pelo critério morfológico, cujos membros apresentam-se como grandes tripanossomas de mamíferos com cinetoplastos tipicamente situados próximos do núcleo e longe da extremidade posterior do corpo (Hoare, 1972, Rodrigues et al., 2003).

Todas as espécies de *Megatrypanum* são normalmente não patogênicas para seus hospedeiros. Além disso, a grande maioria dessas espécies de tripanossoma parece ser hospedeiro restrito ou monoxênicas, mas três espécies (*T. conorhini*, *T. helogai* e *T. ichneumoni*), que são infectiva para uma gama limitada de animais, são oligoxênicas (Hoare, 1972).

### **1.3. *Trypanosoma caninum***

Uma nova espécie do gênero *Trypanosoma*, denominada *T. caninum* foi descrita em cães domésticos (Madeira et al., 2009). O primeiro isolado desse parasito (cepa A27) foi obtido de um cão doméstico proveniente do município do Rio de Janeiro e co-infectado por *Leishmania (Viannia) braziliensis* (Madeira et al., 2009). Após esse achado, o parasito foi encontrado em outros cães no mesmo município (Pinto et al., 2010, Silva et al., 2011), na cidade de Cuiabá, Mato Grosso (Almeida et al., 2011) e em outras regiões do Brasil (Barros et al., 2012). Tais relatos sugerem a existência de um ciclo natural desse protozoário entre cães domésticos ocorrendo em áreas de sobreposição com leishmaniose visceral canina (LVC).

No Brasil, a leishmaniose visceral (LV) constitui um sério problema de saúde pública, sendo o cão doméstico um dos alvos para ação de controle por ser considerado o principal reservatório de *Leishmania (L.) chagasi (L. infantum)* (Dantas-Torres, 2007). O programa de controle da Leishmaniose no Brasil, recomenda diagnóstico e eutanásia de cães soros reatores como medida de controle para LV (Ministério da Saúde, 2006). Nesse contexto, a presença de *T. caninum*, além de parasitos do gênero *Leishmania*, infectando cães domésticos em áreas de sobreposição, pode constituir um fator de confusão no diagnóstico canino, uma vez que pesquisas são baseadas em ferramentas sorológicas para a identificação de animais positivos (Barros et al., 2012).

Considerando que o cão doméstico é um importante reservatório de *Leishmania chagasi* (sin. *L. infantum*), agente etiológico da leishmaniose visceral (Alvar et al., 2004), a presença de *T. caninum* nessas áreas poderá representar um sério problema para o controle dessa zoonose. No município do Rio de Janeiro, local do primeiro isolamento de *T. caninum*, não era conhecido, até então, a circulação de outros tripanosomatídeos, além das espécies do gênero *Leishmania* nos cães. Já dentre os agentes etiológicos causadores de leishmaniose tegumentar no Brasil, a espécie *L. (Viannia) braziliensis* tem sido identificada em cães domésticos. Porém, esse animal é tido apenas como um eventual hospedeiro no ciclo epidemiológico de *L. braziliensis*, uma vez que seu papel como reservatório não foi ainda comprovado (Reithinger & Davies, 1999; Madeira et al., 2004, 2005, 2006b; Dantas-Torres et al., 2010).

Um aspecto interessante desse novo parasito é o sítio anatômico de onde tem sido isolado, apresentando uma característica incomum e inédita para os parasitos pertencentes ao gênero *Trypanosoma*. Todas as amostras isoladas até o momento, foram obtidas a partir do cultivo de fragmentos de pele íntegra (Madeira et al., 2009; Pinto et al., 2010; Almeida et al., 2011; Barros et al., 2012; Oliveira et al., 2015). As tentativas do isolamento desse parasito por

hemocultura foram frustrantes, sugerindo que talvez esse protozoário possa habitar tecido e vasos de circulação periférica desses animais.

A patogenicidade para *T. caninum* é um aspecto ainda a ser estudado. No entanto, para os cães esse parasito parece não ser patogênico, tendo sido isolado na maioria das vezes de cães saudáveis (Madeira et al., 2009; Almeida et al., 2011). Apesar dessa característica, *T. caninum* pode estimular o sistema imune humoral do cão, induzindo a produção de anticorpos que podem reagir de forma cruzada com outros tripanossomatídeos nos testes sorológicos, principalmente nas leishmanioses, pelos quais os cães domésticos são rotineiramente monitorados (Alves et al., 2012). A hipótese de reação cruzada ganhou força, a partir dos relatos de Pinto et al., (2010) e Silva et al.; (2011) que isolaram *T. caninum* de cães sororretores eutanasiados pelos programas de controle no município do Rio de Janeiro, por suspeita de leishmaniose visceral, sem que parasitos do gênero *Leishmania* tenham sido isolado desses animais.

Uma hipótese para o fato de *T. caninum* não ter sido encontrado anteriormente, talvez esteja relacionado ao sítio anatômico de onde tem sido isolado, uma vez que a pele não constitui um alvo para pesquisa de parasitos do gênero *Trypanosoma* (Madeira et al., 2009; Pinto et al., 2010; Almeida et al., 2011; Barros et al., 2012; Oliveira et al., 2015). Por outro lado, o encontro desse parasito em cães saudáveis, sem qualquer sinal clínico de infecção, sugere uma possível adaptação a longo tempo desse parasito nos cães, embora isto tenha que ser estudado em detalhes.

Algumas informações sobre características morfológicas, biológicas, bioquímicas e moleculares desse protozoário já foram descritas como segue: crescimento em meio de cultura axênica apresentando formas evolutivas características do gênero *Trypanosoma* (Hoare, 1972) e formas epimastigotas aflageladas recentemente descritas e incomuns a esse gênero (Barros et al., 2014); incapacidade de infectar experimentalmente triatomíneos dos

gêneros *Rhodnius* e *Triatoma*, sugerindo que talvez outros artrópodes possam estar atuando como vetores, como é observado no ciclo de algumas espécies de tripanosomas (ex: *T. lewisi*); distinção biométrica de outros tripanosomas que ocorrem em mamíferos utilizando os parâmetros do comprimento total e eixo longitudinal do cinetoplasto das formas tripomastigotas; distinção bioquímica através da análise do perfil eletroforético de isoenzimas, distinção do padrão molecular por análise dos produtos de PCR utilizando diferentes iniciadores com alvos específicos para agentes da família Trypanosomatidae (primers D75 e D76), da espécie *T. cruzi* (primers D71 e D72 e primers com alvos para o gene de mini-exon), da espécie *T. rangeli* (primers R1 e R2) e o kDNA dos minicírculos da ordem Kinetoplastida (primers 121 e 122) (Madeira et al., 2009). Além disso, a análise de sequências nucleotídicas obtidas com produtos de amplificação com alvos dirigidos para a região 24S $\alpha$  rDNA e do 18SrDNA, comprovou a autenticidade dessa nova espécie. As sequências nucleotídicas descritas e analisadas até então, podem ser encontradas no GenBank (Barros et al., 2012). Outra característica recentemente descrita foi a elevada similaridade intraespecífica encontradas nos isolados de *T. caninum* empregando diferentes marcadores moleculares (Barros et al., 2015).

#### **1.4. Ferramentas utilizadas em estudos biológicos e morfológicos de Tripanosomatídeos**

O conhecimento do ciclo biológico e a identificação das formas evolutivas de agentes parasitos, sobretudo os que ocorrem nos hospedeiros vertebrados e causam doenças, constituem a base para a identificação clássica desses organismos.

A família Trypanosomatidae alberga espécies de diferentes gêneros que parasitam plantas, insetos, répteis e mamíferos (Vickerman, 1976). As formas evolutivas presentes no ciclo biológico dos tripanosomatídeos são nomeados de acordo com o formato do corpo celular, a posição do cinetoplasto em relação ao núcleo e o ponto de emergência do flagelo.

Os estágios descritos para esses organismos são: promastigota, paramastigota, opistomastigota, endomastigota, coanomastigota, epimastigota, tripomastigota, amastigota e esferomastigota (Vickerman, 1990). A presença de uma estrutura celular denominada cinetoplasto, em todos os representantes dessa família caracteriza e distingue esse grupo de microrganismos. Além disso, o cinetoplasto é uma estrutura importante para estudos genéticos e moleculares por conter uma massa condensada de DNA (Riou & Delain, 1968).

Até aproximadamente a década de 60, os estudos sobre os tripanosomatídeos visavam principalmente conhecer a sua morfologia, hospedeiros, ciclos de vida, vetores, modos de transmissão, infectividade e patogenicidade para animais de experimentação, além, de estabelecer o cultivo desses protozoários *in vitro*. Nessa época, muitas espécies foram descritas e frequentemente mudadas de posição taxonômica, tanto porque havia imprecisão na definição dos gêneros, quanto porque características biológicas e/ou moleculares foram sendo conhecidas e descritas. Com o avanço da microscopia eletrônica, foi possível evidenciar importantes diferenças ou semelhanças estruturais entre as espécies ou formas evolutivas dos tripanosomatídeos, contribuindo também para o conhecimento a nível ultra-estrutural de determinadas organelas desses organismos e a sua correlação com importantes funções biológicas (Souza, 2008). Atualmente, as técnicas de microscopia possuem amplas abordagens e são tidas como fundamentais para avaliar aspectos da interação com células hospedeiras a partir de preparações fixadas e coradas ou, empregando células vivas com imagens tridimensionais (Wheeler et al., 2011; Lee et al., 2013; Hasne et al., 2016).

Os estudos de identificação etiológica eram, no passado, baseados principalmente em características morfológicas e biológicas e um marco nesse contexto foi o desenvolvimento de meios de cultura, que possibilitaram não só o isolamento do agente etiológico, mas também a preservação contínua da espécie. As abordagens biológicas a partir dos cultivos *in vitro* são fundamentais para o conhecimento de características importantes dos parasitos, como padrões

morfológicos ou perfil de multiplicação. A grande diversidade de meios de cultura (definidos e semi-definidos) disponíveis, podem fornecer informações a nível nutricional desses organismos. Já os ensaios *in vitro* envolvendo células, são igualmente importantes uma vez que podem fornecer dados que envolvem a relação parasito-hospedeiro. Atualmente, podemos contar com diferentes linhagens celulares já estabelecidas que podem ser adquiridas em bancos específicos. Nesse contexto, algumas linhagens podem ser utilizadas como “feeder layers”, estimulando a multiplicação e diferenciação de parasitos e assim, demonstrando as formas evolutivas relacionados ao ambiente do hospedeiro vertebrado, como foi descrito para algumas espécies de tripanosomas (Hill et al., 1978a, b; Schuster & Sullivan, 2002).

Outro aspecto muito explorado no estudo desses organismos está relacionado ao comportamento biológico em animais experimentais. O modelo murino foi e continua sendo um dos modelos mais empregados, principalmente por reunir vantagens como pequeno porte, facilidade de obtenção, de manipulação e de manutenção. A linhagem dos camundongos também tem importância e a sua escolha depende do objeto da investigação (Mello & Brener, 1978; Andrade, 2000; Araújo-Jorge, 2000; De Menezes et al., 2004). Linhagens não isogênicas foram bastante exploradas em estudos com *T. cruzi* (Mello & Brener, 1978; Andrade, 1990). Andrade (1990) afirma que as linhagens não isogênicas, por conter animais geneticamente heterogêneos pode representar melhor as características que são encontradas na população humana.



## 2. Justificativa

*Trypanosoma caninum* é uma nova espécie de parasito encontrado até o momento em cães domésticos. Foi descrito primariamente no estado do Rio de Janeiro e posteriormente em outros estados do Brasil, somando-se dezenas de casos da infecção natural, sempre relatados em áreas onde a leishmaniose visceral é endêmica (Barros et al., 2012). O fato dos cães domésticos atuarem como reservatórios de *Leishmania chagasi* e o fenômeno de *T. caninum* parasitar esses animais têm provocado certa preocupação, principalmente relacionado ao possível impacto que esse parasito possa estar causando nas áreas endêmicas de leishmanioses (Barros et al., 2012).

Aspectos relacionados a patogênese desse parasito para os cães ou o possível envolvimento de outros hospedeiros vertebrados e/ou invertebrados na cadeia de transmissão são ainda completamente desconhecidos. Informações reunidas até o momento sugerem que *T. caninum* é uma espécie com características biológicas particulares, que não são comuns aos parasitos do gênero *Trypanosoma*: é isolado exclusivamente de sítios de pele íntegra e apresenta formas sem flagelo livre em cultivo axênico (Barros et al., 2014). Muitas informações a respeito da biologia deste novo protozoário ainda estão obscuras, tais como os possíveis vetores, forma de transmissão, ciclo evolutivo, virulência e epidemiologia. Portanto, é necessário que aspectos do ciclo biológico sejam conhecidos.

Assim, considerando a importância deste conhecimento, este estudo propôs monitorar eventos morfológicos de *T. caninum* durante o processo de multiplicação e infecção em ensaios *in vitro* e *in vivo*. Adicionalmente, será feito o acompanhamento da infecção de cães naturalmente infectados, obtendo informações que possam estar relacionadas à biologia do parasito, como o conhecimento dos estágios evolutivos encontrados no ciclo biológico e aspectos da infecção natural canina.

### **3. Objetivos**

#### **3.1. Objetivo Geral**

Monitorar os eventos morfológicos da interação de *Trypanosoma caninum* em modelos *in vitro* e *in vivo* e, descrever aspectos da infecção natural de cães.

#### **3.2. Objetivos Específicos**

1. Realizar a identificação de novos isolados de *T. caninum* obtidos durante o estudo;
2. Descrever o perfil de crescimento e diferenciação celular de *T. caninum* em cultura axênica;
3. Investigar o processo de diferenciação celular de *T. caninum* quando co-cultivado com diferentes linhagens celulares;
4. Investigar o potencial infectivo de *T. caninum* utilizando linhagens celulares fagocíticas e não fagocíticas;
5. Avaliar a capacidade infectiva de *T. caninum* para camundongos;
6. Descrever aspectos clínicos e laboratoriais de cães naturalmente infectados por *T. caninum*;

#### 4. Materiais e métodos/ Resultados

A metodologia e os resultados obtidos neste estudo serão apresentados no formato de artigos científicos publicados e em fases de publicação ou redação.

Esta seção está organizada da seguinte forma:

- Artigo 1: Report of new cases of *Trypanosoma caninum* in Brazil.
- Artigo 2: Biological study of *Trypanosoma caninum* under co-cultivation with different feeder layer cells: a *Megatrypanum* subgenus?
- Artigo 3: *Trypanosoma caninum*, a new parasite described in dogs in Brazil: Aspects of natural infection.
- Resultados adicionais: Além dos artigos, apresentamos os resultados relacionados à infecção experimental de *T. caninum* em camundongos. Esses resultados irão compor um artigo que encontra-se em fase de redação.

#### 4.1. Artigo 1

---

### Report of new cases of *Trypanosoma caninum* in Brazil

Artigo publicado na Revista da Sociedade Brasileira de Medicina Tropical

---

Durante o desenvolvimento desta tese, nove novos casos da infecção natural canina por *Trypanosoma caninum* foram descritos em diferentes áreas e, este artigo visou a divulgação desses dados. Todas as amostras foram isoladas a partir da cultura de fragmentos de pele integra e posteriormente identificadas usando nested PCR com oligonucleotídeos específicos para uma região parcial do gene 18S rDNA, seguido do sequenciamento. Todos os cães, no momento do diagnóstico foram classificados como assintomáticos e apresentaram um bom estado clínico geral.

Nesse artigo, mostramos pela primeira vez duas novas áreas de transmissão de *T. caninum* como São João do Piauí, no estado do Piauí – área endêmica da doença de Chagas e, Barra Mansa, sul do estado do Rio de Janeiro – área com um surto recém implantado de leishmaniose visceral.

Os nove casos descritos nesse artigo, somados aos já publicados, totalizam 62 casos descritos da infecção natural canina por *T. caninum* mostrando a ocorrência geográfica dessa espécie para novas áreas de circulação de outros tripanosomatídeos.

Os resultados desse artigo responde ao objetivo específico nº 1 e parcialmente o objetivo específico nº 6.

## Report of new cases of *Trypanosoma caninum* in Brazil

**Tatiana da Silva Fonseca de Oliveira<sup>[1]</sup>, Juliana Helena Silva Barros<sup>[2]</sup>,  
Taliha Dias Perez<sup>[3]</sup>, Fabiano Borges Figueiredo<sup>[4]</sup>,  
Artur Augusto Velho Mendes Júnior<sup>[4]</sup> and Maria de Fátima Madeira<sup>[1]</sup>**

[1]. Laboratório de Pesquisa Clínica e Vigilância em Leishmanioses, Instituto Nacional de Infectologia Evandro Chagas, Fundação Oswaldo Cruz, Rio de Janeiro, Brasil. [2]. Laboratório de Biologia de Tripanosomatídeos, Instituto Oswaldo Cruz, Fundação Oswaldo Cruz, Rio de Janeiro, Brasil. [3]. Laboratório de Doenças Parasitárias, Instituto Oswaldo Cruz, Fundação Oswaldo Cruz, Rio de Janeiro, Brasil. [4]. Laboratório de Pesquisa Clínica em Dermatozoonoses, Instituto Nacional de Infectologia Evandro Chagas, Fundação Oswaldo Cruz, Rio de Janeiro, Brasil.

### ABSTRACT

**Introduction:** *Trypanosoma caninum* is a protozoan species recently described in dogs, whose occurrence has been reported in areas of overlap with visceral leishmaniasis. **Methods:** *Trypanosoma* sp. were isolated from nine dogs and characterized by molecular methods. **Results:** PCR and sequencing confirmed the presence of *T. caninum* in all dogs, revealing two new areas of transmission: Barra Mansa and São João do Piauí. **Conclusions:** The nine new cases described, when added to those already published, account for 62 cases of natural infection by *T. caninum* and show the geographical spread of this species to new areas, where other trypanosomatids circulate.

**Keywords:** *Trypanosoma caninum*. São João do Piauí. Barra Mansa.

Domestic dogs are naturally infected with different species of trypanosomatids<sup>(1) (2) (3) (4)</sup>. These animals are of particular interest with regard to the transmission cycle of *Leishmania chagasi* and *Trypanosoma cruzi*, because they are considered reservoirs for both agents and enhancers of transmission in the peridomicile, and consequently a risk factor for the human population<sup>(3) (4)</sup>. *Trypanosoma caninum* is the most recently described species of the *Trypanosoma* genus affecting dogs<sup>(5)</sup>, with 53 cases confirmed in different regions of Brazil<sup>(6)</sup> prior to this present study. The species has unique biological characteristics, including its isolation exclusively from intact skin fragments<sup>(5) (7)</sup> and the presence of aflagellate epimastigote forms in axenic cultures<sup>(8)</sup>. It appears to be nonpathogenic to dogs, in which the infection triggers a mild humoral immune response<sup>(7) (9)</sup>. However, the presence of *T. caninum* in areas overlapping with those affected by canine visceral leishmaniasis (CVL) has been identified as a possible confounding factor for the accurate diagnosis of CVL. Thus, such overlap may have a negative impact on the control of this disease<sup>(6)</sup>. Culture-based testing has been an important tool for the diagnosis of *T. caninum* infection, although recent studies have demonstrated that polymerase chain reaction (PCR)-based tests that amplify specific regions of the 18S ribosomal DNA (rDNA) gene may

be a valuable additional tool for diagnosis, particularly in areas overlapping with those affected by *Leishmania chagasi*<sup>(10)</sup>.

Herein we report nine new cases of natural infection by *T. caninum* in dogs, in the States of Rio de Janeiro and Piauí. Dogs from areas endemic for Chagas disease in Piauí (municipality of São João do Piauí) and CVL-endemic areas in Rio de Janeiro (municipalities of Barra Mansa and Rio de Janeiro) were evaluated from March 2013 to December 2014.

For clinical examinations and the collection of biological samples including blood, intact skin fragments, lymph nodes, and bone marrow aspirates, dogs were sedated with an intramuscular injection of ketamine hydrochloride (10mg/kg) and acepromazine (0.2mg/kg). All samples were transferred to screw-cap tubes containing blood agar slants (Novy-MacNeal-Nicolle) overlaid with 1.5mL of Schneider's *Drosophila* medium (Sigma) supplemented with 10% fetal calf serum<sup>(5)</sup>. The culture-isolated strains were identified using nested PCR with specific oligonucleotides to amplify a partial region of the 18S rDNA gene. Nucleotide sequences were analyzed as previously described<sup>(6)</sup>. Six months later, an active search for infected dogs was performed with the aim of re-isolating parasites from skin fragments in the same region where the previous isolations were performed.

Nine samples of *Trypanosoma* sp. were isolated from nine dogs and analyzed in this study. The parasites were isolated exclusively from intact skin fragments. The dogs ranged in age from 3-5 years, and all were deemed to be asymptomatic and in good general health. Seven animals were from the municipality of Rio de Janeiro, one from the municipality of Barra Mansa, and another from the municipality of São João do Piauí (**Figure 1**). All isolates were identified as *T. caninum* and exhibited 100% homology with *T. caninum* sequences from previous studies<sup>(6)</sup>.

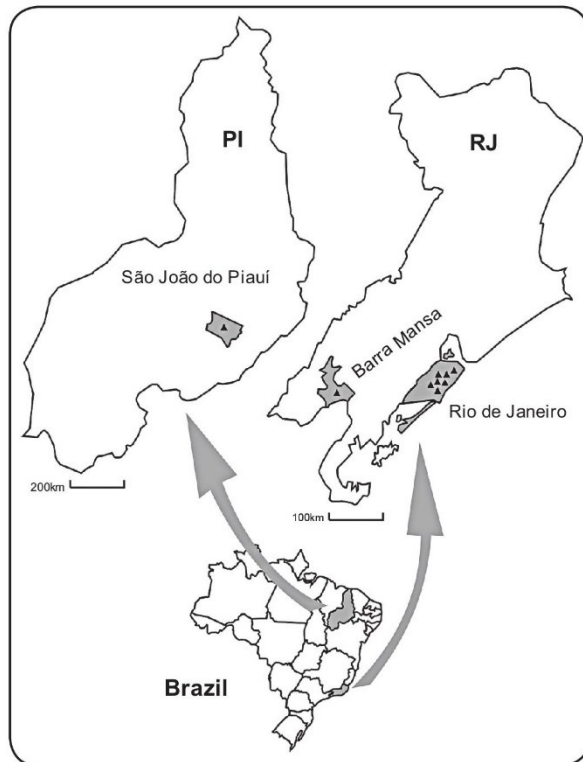
**Corresponding author:** Dra. Tatiana da Silva Fonseca de Oliveira. Laboratório de Pesquisa Clínica e Vigilância em Leishmanioses/INI/FIOCRUZ. Av. Brasil 4365, Mangueiras, 21040-360 Rio de Janeiro, Brasil.

**Phone/Fax:** 55 21 3865-9541

**e-mail:** tatiana.fonseca@ini.fiocruz.br

**Received** 11 December 2014

**Accepted** 25 February 2015



**FIGURE 1** - Geographic locations of new cases of *Trypanosoma caninum* infection identified in the municipalities of São João do Piauí (PI), Barra Mansa, and Rio de Janeiro (RJ), in Brazil. PI: State of Piauí; RJ: State of Rio de Janeiro.

Six months after the initial isolation, four dogs previously diagnosed with *T. caninum* infection were found and re-evaluated. *T. caninum* was only re-isolated in one of these dogs; the remaining three were negative. The data on animals and samples processed for diagnostic purposes are summarized in **Table 1**, and the distribution of cases of *T. caninum* infection by municipality is shown in **Table 2**.

*Trypanosoma caninum* is a recently described species, and its occurrence has been reported in different States of Brazil<sup>(6)</sup>. Herein, we describe new cases of infection with this agent in two new transmission areas: Barra Mansa, in the State of Rio de Janeiro, and São João do Piauí, in the State of Piauí. All cases of *T. caninum* infection described to date have occurred in CVL-endemic areas, which highlights the need to assess the potential impact of the overlap of these species on CVL control<sup>(6)</sup>. Seven cases described in this study originated in the Atlantic forest region in the municipality of Rio de Janeiro, on the eastern slope of the Pedra Branca massif, in the lowlands in the Jacarepaguá district, where cases of CVL have been described since the 1980s<sup>(11)</sup>. On the other hand, in Barra Mansa, a municipality located in the southern region of the State of Rio de Janeiro, CVL was only recently diagnosed<sup>(12)</sup> and one of the cases described in this study came from this region.

The present study reports, for the first time, a case of *T. caninum* infection in dogs in the municipality of São João do Piauí, which is an endemic area for *T. cruzi*<sup>(13)</sup>. In areas where the endemic diseases overlap, diagnosis using serological tests is unfeasible because their specificity may not be sufficient. The geographical dispersion of *T. caninum* into areas in which other trypanosomatids (*i.e.*, *Leishmania* sp. and *T. cruzi*)

**TABLE 1** - Diagnosis of *Trypanosoma caninum* in nine dogs determined by culture.

Dog number	Sample	Gender	Municipality/State	Culture			
				skin	bone marrow	lymph node	blood
1	A	M	Rio de Janeiro/RJ	+	-	-	-
1	B	M	Rio de Janeiro/RJ	-	ND	ND	ND
2	A	F	Rio de Janeiro/RJ	+	-	-	-
2	B	F	Rio de Janeiro/RJ	-	ND	ND	ND
3	A	M	Rio de Janeiro/RJ	+	ND	ND	ND
4	A	M	Rio de Janeiro/RJ	+	-	-	ND
4	B	M	Rio de Janeiro/RJ	+	ND	ND	ND
5	A	M	Rio de Janeiro/RJ	+	-	-	ND
5	B	M	Rio de Janeiro/RJ	-	ND	ND	ND
6	A	F	São João do Piauí/PI	+	-	ND	-
7	A	M	Barra Mansa/RJ	+	-	-	ND
8	A	M	Rio de Janeiro/RJ	+	-	ND	ND
9	A	F	Rio de Janeiro/RJ	+	-	-	ND

A: culture performed at baseline; B: culture performed after six months; M: male; F: female; +: positive culture; -: negative culture; ND: note done.



**TABLE 2 - Cases of *Trypanosoma caninum* infection (as percentages) by each municipality studied.**

Municipality (State)	Number	Percentage
Rio de Janeiro municipality (RJ)	103	6.8
Barra Mansa municipality (RJ)	234	0.4
São João do Piauí municipality (PI)	80	1.25

RJ: State of Rio de Janeiro; PI: State of Piauí.

circulate is a phenomenon that should be acknowledged and duly considered during diagnostic and epidemiological surveillance studies and interventions in these regions.

Our results are concordant with those previously published in the literature, in that to date *T. caninum* infection has only been found in intact skin fragments, as assessed by culture and PCR-based tests<sup>(7)</sup> (10). Moreover, the absence of clinical signs in the dogs studied, and the re-isolation of *T. caninum* in only one of the four dogs re-evaluated months later support the hypotheses that infection with this agent is asymptomatic, and can be transient<sup>(7)</sup>. The nine new cases described in this study, when added to those already published<sup>(6)</sup>, constitute a total of 62 cases of natural *T. caninum* infection reported in six states of Brazil. The identification of these new isolates, in addition to improving the knowledge-base with regard to the geographical distribution of this species in Brazil, is a warning sign for the relevant epidemiological surveillance sectors in the municipalities of Barra Mansa and São João do Piauí.

#### Ethical considerations

This study was approved by the Ethics Committee on Animal Experimentation of the Oswaldo Cruz Foundation [Comissão de Ética no Uso de Animais do Instituto Oswaldo Cruz (CEUA/FIOCRUZ), license LW-54/13].

#### ACKNOWLEDGMENTS

We thank Arlene BM Paula Ferreira de Almeida for her inestimable help with preparation of the map. We also thank Genomic Platform-DNA Sequencing (PDTIS-FIOCRUZ) for assistance with the sequencing of the samples in this study.

#### CONFLICT OF INTEREST

The authors declare that there is no conflict of interest.

#### FINANCIAL SUPPORT

The present study was partially financed by the National Council of Research Development [Conselho Nacional de Desenvolvimento Científico e Tecnológico (CNPq) - Program PAPES VI, process 407700/2012-9] and Research Support

Foundation of Rio de Janeiro State [Fundação de Amparo à Pesquisa do Estado do Rio de Janeiro (FAPERJ) - Program Young Scientist from our State, process E26/201.537/2014]. Maria de Fatima Madeira and Fabiano Borges Figueiredo hold a grant from CNPq for their productivity in the research.

#### REFERENCES

1. Franke CR, Greiner M, Mehltitz D. Investigations on naturally occurring *Trypanosoma evansi* infections in horses, cattle, dogs and capybaras (*Hydrochaeris hydrochaeris*) in Pantanal de Poconé (Mato Grosso, Brazil). Acta Trop 1994; 58:159-169.
2. Pifano F, Penálver LM, Medina R, Dominguez E. La infección natural del perro por el *Trypanosoma rangeli*. Primeira comprobación de un reservorio extra humano vertebrado del protozoário en la naturaleza. Gac Med 1948; 56:130-134.
3. Dantas-Torres F. Canine leishmaniasis in South America. Parasit Vectors 2009; 2:1-8.
4. Enriquez GF, Bua J, Orozco MM, Wirth S, Schijman AG, Gürtler RE, et al. High levels of *Trypanosoma cruzi* DNA determined by qPCR and infectiousness to *Triatoma infestans* support dogs and cats as major sources of parasites for domestic transmission. Infect Genet Evol 2014; 25:36-43.
5. Madeira MF, Sousa MA, Barros JH, Figueiredo FB, Fagundes A, Schubach A, et al. *Trypanosoma caninum* n. sp. (Protozoa: Kinetoplastida) isolated from intact skin of a domestic dog (*Canis familiaris*) captured in Rio de Janeiro, Brazil. Parasitology 2009; 136:401-413.
6. Barros JHS, Almeida ABPF, Figueiredo FB, Sousa VRF, Fagundes A, Pinto AGS, et al. Occurrence of *Trypanosoma caninum* in areas overlapping with leishmaniasis in Brazil: what is the real impact of canine leishmaniasis control? Trans R Soc Trop Med Hyg 2012; 106:419-423.
7. Madeira MF, Almeida ABPF, Barros JHS, Oliveira TSF, Sousa VRF, Alves AS, et al. *Trypanosoma caninum*, a new parasite describe in dogs in Brazil: Aspects of natural infection. J Parasitol 2014; 100:231-234.
8. Barros JHS, Fonseca TS, Macedo-Silva R, Côrte-Real S, Toma HK, Madeira MF. Aflagelar epimastigote forms are found in axenic culture of *Trypanosoma caninum*. Acta Trop 2014; 137:147-151.
9. Alves AS, Mouta-Confort E, Figueiredo FB, Oliveira RVC, Schubach AO, Madeira MF. Evaluation of serological cross-reactivity between canine visceral leishmaniasis and natural infection by *Trypanosoma caninum*. Res Vet Sci 2012; 93: 1329-1333.
10. Pinto AGS, Toma HK, Figueiredo FB, Madeira MF. Evaluation of 18S rDNA PCR assay using skin fragments as a diagnostic test for *Trypanosoma caninum*. Vet Parasitol 2014; 205:343-346.
11. Marzochi MCA, Fagundes A, Andrade MV, Souza MB, Madeira MF, Mouta-Confort E, et al. Visceral leishmaniasis in Rio de Janeiro, Brazil: eco-epidemiological aspects and control. Rev Soc Bras Med Trop 2009; 42:570-580.
12. Mello CX, Figueiredo FB, Mendes-Júnior AAV, Furtado MC, Miranda LCF, Madeira MF. Outbreak of canine visceral leishmaniasis in Barra Mansa, State of Rio de Janeiro. Rev Soc Bras Med Trop 2014; 47:788-790.
13. Borges-Pereira J, Castro JAF, Silva AG, Zauza PL, Bulhões TP, Gonçalves ME, et al. Soroprevalência da infecção chagásica no Estado do Piauí, 2002. Rev Soc Bras Med Trop 2006; 39:530-539.

## 4.2. Artigo 2

---

### **Biological study of *Trypanosoma caninum* under co-cultivation with different feeder layer cells: a *Megatrypanum* subgenus?**

Artigo submetido para publicação na revista Plos One.

---

*Trypanosoma caninum* é um agente que apresenta características muito particulares, que os difere de outros parasitos do gênero *Trypanosoma*. O seu isolamento exclusivo a partir de pele íntegra de cães é um exemplo. Entretanto, ainda não podemos afirmar com segurança que a pele seja o sítio de multiplicação desse agente no hospedeiro vertebrado e qual forma evolutiva é encontrada nesse sítio.

Este artigo teve como objetivo avaliar o processo de diferenciação de *T. caninum* em cultivo axênico e quando co-cultivado com diferentes linhagens celulares e, investigar o seu potencial infectivo para essas mesmas linhagens.

Em condição axênica, *T. caninum* apresenta principalmente formas epimastigotas atípicas (sem flagelo) e formas epimastigotas, cujos percentuais ao longo da curva de crescimento podem variar em função do isolado estudado. Formas tripomastigotas são vistas raramente nessa condição. Já quando co-cultivados com linhagens celulares à 37°C, ocorre intensa diferenciação para formas tripomastigotas. Formas epimastigotas aflageladas e flageladas, assim como formas tripomastigotas não foram capazes de infectar diferentes células, sugerindo que talvez esse parasito não possua um ciclo intracelular. Considerando o modo de divisão das formas evolutivas de *T. caninum* e as medidas morfológicas tomadas de formas tripomastigotas, associado à outras características, este artigo sinaliza que *T. caninum* possa ser classificado no subgênero *Megatrypanum*.

Os resultados deste artigo respondem aos objetivos específicos nº 2, 3 e 4.



# PLOS ONE

## Biological study of Trypanosoma caninum under co-culture with different feeder layer cells: a Megatrypanum subgenus?

--Manuscript Draft--

<b>Manuscript Number:</b>	
<b>Article Type:</b>	Research Article
<b>Full Title:</b>	Biological study of Trypanosoma caninum under co-culture with different feeder layer cells: a Megatrypanum subgenus?
<b>Short Title:</b>	Biological Study of Trypanosoma caninum under Feeder Layer Cells.
<b>Corresponding Author:</b>	Maria de Fatima Madeira, Ph.D Fundacao Oswaldo Cruz Rio de Janeiro, -- None -- BRAZIL
<b>Keywords:</b>	Trypanosoma caninum; DH-82; MDCK; Lulo
<b>Abstract:</b>	<p>Trypanosoma caninum is a parasite isolated from domestic dogs. Despite its isolation from various Brazilian regions, several aspects of this species are still unknown, including the evolutive forms found in vertebrate hosts. The objective of this study was to evaluate the co-culture of T. caninum with different cell lines as feeder layers to monitor the differentiation process and to investigate the infective potential of its different evolutive forms. DH-82, MDCK, and Lulo cell lines were used. T. caninum from axenic culture was added to the cultured adherent cells and maintained according to the biological necessity of each cell line. In different intervals, over 30 days, an aliquot of the supernatant was collected for quantification and assessment of differentiation by Giemsa-stained smears in which biometric measure was determined for trypomastigote forms. Infectivity assays were performed in the aforementioned cell lines seeded on glass coverslips and were evaluated after 6, 24, and 72 hours of infection with T. caninum. In the supernatant of the feeder layer, T. caninum presented similar growth profiles, with epimastigote and trypomastigote forms in binary and multiple division. We have evidence that aflagellar epimastigote give rise to typical epimastigotes and that these originate the trypomastigote forms. During co-culture with DH-82 and MDCK cells, a higher level of differentiation to trypomastigotes was observed. No internalized trypanosome stages were observed in any of the cell lines studied. The data gathered here show that differentiation of T. caninum might vary according to culture conditions, and we determined that DH-82 and MDCK cell lines could be applied to the study of metacyclogenesis. Considering the measures taken of trypomastigote forms, the mode of cellular division, and other biological characteristics, our study provides additional information for the taxonomic classification of T. caninum as Megatrypanum subgenus.</p>
<b>Order of Authors:</b>	<p>Tatiana da Silva Fonseca-Oliveira</p> <p>Juliana Helena da Silva Barros</p> <p>Juliana Bernardo Madeira</p> <p>Raquel da Silva Pacheco</p> <p>Carlos Roberto Fatima Alves</p> <p>Luzia M.C Côrtes</p> <p>Mauro Célio Almeida Marzochi</p> <p>Maria de Fatima Madeira, Ph.D</p>
<b>Opposed Reviewers:</b>	
<b>Additional Information:</b>	
<b>Question</b>	<b>Response</b>
<b>Financial Disclosure</b>	This study was partly supported by the by the National Council of Research Development (CNPq - Program PAPES VI, process 407700/2012-9) and Research

1 **Title:**

2 Biological study of *Trypanosoma caninum* under co-culture with different feeder layer cells: a  
3 *Megatrypanum* subgenus?

4

5 **Authors:**

6 Tatiana S. Fonseca-Oliveira<sup>1¶</sup>, Juliana Helena S. Barros<sup>2</sup>, Juliana Bernardo Madeira<sup>3</sup>, Raquel  
7 da Silva Pacheco<sup>1</sup>, Carlos Roberto Alves<sup>4</sup>, Luzia M. C. Côrtes<sup>4</sup>, Mauro Célio de A.  
8 Marzochi<sup>1</sup>, Maria de Fatima Madeira<sup>1¶\*</sup>

9 **Authors' affiliations:**

10 **1**Laboratório de Pesquisa Clínica e Vigilância em Leishmanioses, Instituto Nacional de  
11 Infectologia Evandro Chagas, Fundação Oswaldo Cruz, Rio de Janeiro, RJ, Brazil.

12 **2**Laboratório de Biologia de Tripanosomatídeos, Instituto Oswaldo Cruz, Fundação Oswaldo  
13 Cruz, Rio de Janeiro, RJ, Brazil.

14 **3**Laboratório de Biologia Molecular de Leveduras, Instituto de Bioquímica Médica Leopoldo  
15 de Meis, Universidade Federal do Rio de Janeiro, Rio de Janeiro, RJ, Brazil.

16 **4**Laboratório de Biologia Molecular e Doenças Endêmicas, Instituto Oswaldo Cruz, Fundação  
17 Oswaldo Cruz, Rio de Janeiro, RJ, Brazil.

18

19 \* Corresponding author

20 E-mail: fatima.madeira@ini.fiocruz.br (MFM)

21 ¶ These authors contributed equally to this work.

22

## 23 **Abstract**

24 *Trypanosoma caninum* is a parasite isolated from domestic dogs. Despite its isolation from  
25 various Brazilian regions, several aspects of this species are still unknown, including the  
26 evolutive forms found in vertebrate hosts. The objective of this study was to evaluate the co-  
27 culture of *T. caninum* with different cell lines as feeder layers to monitor the differentiation  
28 process and to investigate the infective potential of its different evolutive forms. DH-82,  
29 MDCK, and Lulo cell lines were used. *T. caninum* from axenic culture was added to the  
30 cultured adherent cells and maintained according to the biological necessity of each cell line.  
31 In different intervals, over 30 days, an aliquot of the supernatant was collected for  
32 quantification and assessment of differentiation by Giemsa-stained smears in which biometric  
33 measure was determined for trypomastigote forms. Infectivity assays were performed in the  
34 aforementioned cell lines seeded on glass coverslips and were evaluated after 6, 24, and 72  
35 hours of infection with *T. caninum*. In the supernatant of the feeder layer, *T. caninum*  
36 presented similar growth profiles, with epimastigote and trypomastigote forms in binary and  
37 multiple division. We have evidence that aflagellar epimastigote give rise to typical  
38 epimastigotes and that these originate the trypomastigote forms. During co-culture with DH-  
39 82 and MDCK cells, a higher level of differentiation to trypomastigotes was observed. No  
40 internalized trypanosome stages were observed in any of the cell lines studied. The data  
41 gathered here show that differentiation of *T. caninum* might vary according to culture  
42 conditions, and we determined that DH-82 and MDCK cell lines could be applied to the study  
43 of metacyclogenesis. Considering the measures taken of trypomastigote forms, the mode of  
44 cellular division, and other biological characteristics, our study provides additional  
45 information for the taxonomic classification of *T. caninum* as *Megatrypanum* subgenus.

46

47 **Keywords:** *Trypanosoma caninum*, DH-82 cell, MDCK cell and Lulo cell lines

48

49

## 50 **Introduction**

51 Trypanosomatid flagellates are etiological agents of important diseases of humans and  
52 domestic animals, such as trypanosomiases and leishmaniases. The life cycles of these  
53 protozoa have been characterized, including specialized proliferative and transmissible life  
54 cycle stages. Each of these life cycle stages represents an adaptation to the host environment  
55 (for a replicative stage) or a pre-adaptation to the next host environment and conditions likely  
56 to be encountered during transmission (a transmissible stage). These life cycle stage  
57 adaptations can incorporate many metabolic, biochemical, and cell biological alterations,  
58 including changes in cell shape [1,2]. The family Trypanosomatidae includes the  
59 *Trypanosoma* genus, which is a group of parasites able to infect a large class of vertebrates.  
60 Their life cycles include morphological variation during evolutionarily adaptive stages inside  
61 vertebrate and invertebrate hosts, resulting in the presentation of many major morphological  
62 forms such as epimastigote, spheromastigote, trypomastigote, or amastigote [3,4,5].

63 The life cycles of the *Trypanosoma* genus are classified into two types: Salivaria,  
64 involving transmission by saliva, and Stercoraria, involving transmission through feces. The  
65 subgenus *Megatrypanum* is included in the Stercoraria type and is a heterogeneous group of  
66 large mammalian trypanosomes. These trypanosomes can be regarded as the most  
67 phylogenetically primitive representatives of the *Trypanosoma* genus that infect mammals  
68 [3].

69 *Trypanosoma* parasites have been described worldwide, and *Trypanosoma caninum*  
70 has been recently reported in Brazil as an infectious agent in domestic dogs [6]. This species  
71 was reported for the first time in 2013, in Rio de Janeiro, in a dog co-infected with  
72 *Leishmania (Viannia) braziliensis* [6]. Subsequently, this species was reported in other  
73 Brazilian regions, such as Belo Horizonte (Minas Gerais) [7], Cuiabá (Mato Grosso) [8],

74 Baurú (São Paulo), Brasília (Goiás) [9] and São João do Piauí (Piauí) [10]. To date, 62 cases  
75 of natural infection by this etiological agent have been described in Brazil [9,10].

76 *Trypanosoma caninum* is a trypanosomatid with specific features that are distinct from  
77 those of parasites belonging to the *Trypanosoma* genus, especially for a species that infects  
78 mammals. Although this protozoon be exclusively isolation from intact skin, it is still not  
79 possible to be sure that the skin is the site of proliferation for this agent in the vertebrate host.  
80 Other features of *T. caninum* have already been described, such as the presence and  
81 proliferation of aflagellar epimastigote forms in axenic cultures, the inability to  
82 experimentally infect triatomines of the *Rhodnius* and *Triatoma* genus, and distinction from  
83 other trypanosomes by biochemical and molecular approaches [6,7,11,12].

84 Regarding the natural infection of dogs, data obtained to date suggest that infection  
85 with *T. caninum* in these animals might be transient with the development of low humoral  
86 immune responses; however, accurate diagnosis of infection in these animals is still a  
87 challenge [8,13,14]. To date, such diagnoses have been typically achieved through culture of  
88 intact skin fragments [6,8,9,10,13], but more recently through polymerize chain reaction [15].

89 Although the *Trypanosoma* genus is very well studied, the evolutive forms of some  
90 species are not always known. In particular, despite several characteristics of *T. caninum* have  
91 been revealed, but features related to the natural life cycle and biological forms found during  
92 infection of the vertebrate and/or invertebrate host are still not known. In this context,  
93 attempts to reproduce and understand life cycles using methods such as feeder layer cells have  
94 been made [16,17]. Since feeder cells monolayer providing extracellular factors to help  
95 proliferation or differentiation of another cell kind [18], given an alternative growth strategy  
96 for species that do not survive or present poor growth in axenic culture [16,17,19]. Using this  
97 approach, Thomaz & Deane (1990) achieved fast growth of *T. freitasi* when cultured using a

98 feeder layer, and observed the emergence of numerous bloodstream trypomastigotes when  
99 cultured at higher temperatures [17].

100 In the present study was evaluated the co-culture of *T. caninum* with different cell  
101 lines as feeder layers through monitoring the cell differentiation process and to investigate the  
102 infective potential of its different evolutive forms for mammalian and insect cells lines.

103



## 104 **Material and Methods**

### 105 **Parasites and analysis during axenic condition**

106           Initially, we evaluated the growth profile of four isolates of *T. caninum*; two stocks  
107 had a high percentage of aflagellar epimastigotes (RJ4052 and RJ003), and two stocks had a  
108 higher proportion of the typical epimastigote forms (RJ12229, MT1671). The stocks RJ4052,  
109 RJ003, and RJ12229 were from Rio de Janeiro and the stock MT1671 was from Mato Grosso  
110 state. All samples were identified as *T. caninum* by partial sequencing of 18S rRNA [9,10].  
111 The growth curve was performed at 28°C in test tubes (16 × 150 mm) containing biphasic  
112 Novy-Neal-Nicolle (NNN) culture medium and Schneider's *Drosophila* medium (Sigma, St.  
113 Louis, MO, USA) containing 10% fetal calf serum (FCS). The initial inoculum had  $1 \times 10^6$   
114 parasites per mL and aliquots were collected at intervals of 48 hours (up to the 10th day) and  
115 96 hours (up to the 30th day) for quantification using Neubauer chamber and analysis of  
116 differentiation by Giemsa-stained smears. The identified evolutive stages were quantified  
117 through the examination of approximately 100 cells selected at random. The means were  
118 obtained from triplicates and slides were prepared by pooling these triplicates.

### 119 **Interaction with different cell lines**

120           Interaction assays were performed using the *T. caninum* sample RJ12229 previously  
121 cultured in culture flask containing NNN/Schneider biphasic culture media, supplemented  
122 with 10% FCS, 100 U/mL, penicillin, and 100 µg/mL streptomycin, and incubated at 28°C.

123           The following cell lines were used:

- 124 • DH-82 (macrophage-like, derived from malignant histiocytosis of dog, code BCRJ 0077).  
125 This lineage was obtained from the Rio de Janeiro Cell Bank (BCRJ); cells were cultured in  
126 Dulbecco's (DMEM) media supplemented with 10% SFC, penicillin (100 U/mL) and  
127 streptomycin (100 µg/mL), and incubated at 37°C with 5% CO<sub>2</sub>.

- 128 • MDCK-2 (epithelial-like, obtained from canine kidney, code BCRJ 0170). This lineage  
129 was also obtained from the BCRJ and cultured in the same conditions as DH-82.
- 130 • Lulo cell line (insect cells, obtained from the embryonic tissue of *Lutzomyia*  
131 *longipalpis*)[20]. This lineage was cultured in a 1:1 mix of L15 (Sigma) and Grace (Sigma)  
132 media supplemented with 10% FCS, penicillin (100 U/mL), and streptomycin (100 µg/mL),  
133 and incubated at 28°C, as previously described by Cortês et al. (2011) [21].

134 The cell lineages were used for two purposes, specifically to analyze assessment of  
135 cell differentiation of *T. caninum* in the supernatant of co-culture with feeder layer, and after  
136 to investigate the infective potential of its different evolutive forms.

137 **a) Co-culture with feeder layer**

138 DH-82, MDCK-2, and Lulo cell lines were trypsinized and plated in a culture flask  
139 (75 cm<sup>2</sup>) to achieve a confluent layer. Parasites (10<sup>6</sup>) from axenic culture were added to the  
140 supernatant of each cell line, and the incubation conditions were as described previously for  
141 each cell line. As a control, we used the same type of flask, containing either NNN medium  
142 supplemented with 10 mL of Schneider's medium and antibiotics, which was incubated at  
143 28°C, or 10 mL of medium DMEM supplemented with 10% SFC and antibiotics, which was  
144 incubated at 37°C with 5% CO<sub>2</sub>.

145 At intervals of approximately 72 hours, and for a period of 30 days, aliquots of the cell  
146 culture supernatants were collected for quantification and assessment of cell differentiation.  
147 The means were obtained from experiments in triplicate, and slides were prepared by pooling  
148 these triplicates. Differentiation was performed as previously described for axenic cultures.  
149 Measurements (µm) were taken for the total growth of the cell body (posterior and anterior  
150 portion of the body) and free flagellum of the trypomastigote forms, which were randomly  
151 selected. In addition, the kinetoplasmic index (KI) was measured by dividing the distance from



152 the posterior end to the nucleus by the distance from the kinetoplast to the nucleus (PN/KN).  
153 Photomicrographs were obtained using the Motic Image Plus 2.0 software.

#### 154 **b) Infective potential of different evolutive forms**

155 The infective potential of *T. caninum* was evaluated in the aforementioned cell lines.  
156 This assay was performed at three different times, depending on the growth curve in axenic  
157 culture or the co-culture with the feeder layer, in which there was a greater predominance of  
158 the evolutive forms to be assessed (aflagellar epimastigote, typical epimastigote, and  
159 trypomastigote).

160 The following is a description of conditions used: i) parasites obtained from the axenic  
161 culture - NNN + Schneider's medium (Day 3), a condition in which a predominance of  
162 aflagellar epimastigote forms was observed (80%); ii) parasites from the supernatant of co-  
163 culture with MDCK-2 cells (Day 6), a condition that showed predominance of typical  
164 epimastigotes (67%), and iii) parasites from the supernatant of co-culture with DH-82 cells  
165 (Day 17), a condition with a predominance of trypomastigote forms (60%). Approximately, 4  
166  $\times 10^5$  parasites/mL were used. Two hours after co-incubation non-adhered *T. caninum* forms  
167 were removed by two washing cycles with DMEM and kinetic were followed for 6, 24 and 72  
168 hours. The coverslips with attached cells were washed with DMEM, fixed with methanol,  
169 stained with Giemsa, and visualized by optical microscopy at 1,000 $\times$  magnification. As a  
170 control, we used promastigote forms of *Leishmania braziliensis* (MCAN/BR/98/R619).

171 The interaction assays of *T. caninum* with each cell line and infectivity assay was  
172 performed according to the scheme shown in Fig 1.

173

174 **Fig 1. Methodological scheme used in this study.** *T. caninum* (sample RJ12229) previously  
175 cultured in NNN/Schneider biphasic culture medium at 28°C, was added to the culture  
176 supernatant of DH-82, MDCK-2 and Lulo adherent cells at  $10^6$  parasites/mL and incubated

177 according to the culture conditions of each cell line. NNN/Schneider biphasic culture medium  
178 was used as control. At regular intervals, over 30 days, an aliquot of culture supernatant was  
179 collected for quantification in Neubauer chamber and assessment of cell differentiation by  
180 Giemsa-stained smears. Infectivity assays were performed using the same cell lines seeded on  
181 glass coverslips and different evolutive forms (A=aflagellar epimastigote, E=epimastigote and  
182 T=trypomastigote) of *T. caninum*, obtained of the supernatant of aforementioned cell lines at  
183 the time where there was a higher percentage of the evolutive forms to be assessed. The  
184 analysis was performed at 6, 24, and 72 hours post infection by optical microscopy at ×1,000  
185 magnification.  
186  
187

188 **Results**

189 **Growth and morphology of *Trypanosoma caninum* in axenic cultures**

190 The four *T. caninum* samples studied in axenic conditions showed a similar growth  
191 profile. In general, all isolates were able to proliferate up to day 10, with average maximum  
192 growth of  $9.0 \times 10^6$ ,  $1.0 \times 10^7$ ,  $1.7 \times 10^7$ , and  $2.6 \times 10^7$  for RJ4052, RJ12229, MT1671, and  
193 RJ003 samples, respectively (Fig 2).

194

195 **Fig 2. Growth curve of *Trypanosoma caninum* in axenic culture at 28°C.** Four stocks of *T.*  
196 *caninum* were evaluated; two stocks that showed a high percentage of aflagellar epimastigotes  
197 (RJ4052 and RJ003) and two stocks had a higher proportion of typical epimastigote forms  
198 (RJ12229, MT1671). The curve was initiated with  $1 \times 10^6$  parasites/mL and the data  
199 represents the mean of three counts for each point of the curve. In general, all isolates were  
200 able to proliferate up to day 10, with maximum growth means of  $9.0 \times 10^6$ ,  $1.0 \times 10^7$ ,  $1.7 \times$   
201  $10^7$ , and  $2.6 \times 10^7$  for samples RJ4052, RJ12229, MT1671, and RJ003, respectively.

202

203 In contrast, the differentiation profile showed differences between the four samples  
204 studied. Sample RJ003, which had a predominance of aflagellar epimastigote forms (98%) at  
205 the beginning of the curve, showed a decrease in this proportion throughout the curve,  
206 reaching 50% at day 30 of observation. A concomitant increase of the typical epimastigote  
207 form was observed from day 10 of culture (Fig 3A). Sample RJ4052, with also an inoculum  
208 of 80% aflagellar epimastigote form, showed a predominance of these forms throughout the  
209 curve at proportions of 80-70% (Fig 3B). Typical epimastigote forms were present at  
210 proportions between 20-30%. Other forms remained at baseline levels and did not exceed 1%.  
211 Conversely, for sample RJ12229, with the initial inoculum displaying 99% typical  
212 epimastigote form, the predominance of these forms was maintained until the end of the

10

213 curve, with 72% being detected at day 30 (Fig 3C). Sample MT1671 showed similar  
214 proportions of aflagellar epimastigotes and typical epimastigotes at the beginning of the  
215 curve, at approximately 53% and 47%, respectively. From day 10 of the curve, the typical  
216 epimastigote forms became more frequent, reaching 52% at the end of the curve, whereas the  
217 aflagellar epimastigote forms were present at 20% on the same day. An increase in the  
218 proportion of spheromastigote forms was also observed at the end of the curve.  
219 Trypomastigote forms were observed at baseline levels at the end of the curve, and did not  
220 exceed 1% of the total forms identified (Fig 3D).

221

222 **Fig 3. Analysis of the differentiation process of *Trypanosoma caninum* in axenic culture**

223 **at 28°C.** The differentiation profile was different for the four stocks of *T. caninum* evaluated.

224 (A) Sample RJ003 showed a predominance of aflagellar epimastigote forms at the beginning  
225 of the curve, but showed a decrease in this evolutive form from day 10, with an increase in the  
226 number of typical epimastigote forms. (B) Sample RJ4052 showed a predominance of  
227 aflagellar epimastigote forms throughout the growth curve. (C) Sample RJ12229 showed a  
228 predominance of typical epimastigote forms throughout the curve. (D) Sample MT1671  
229 showed similar proportions of aflagellar epimastigotes and typical epimastigotes at the  
230 beginning of the curve, with a predominance of typical epimastigotes from day 10.

231

232 **Interaction with cell lines**

233 During co-culture with the three feeder layers used in this study, *T. caninum* (stock  
234 12229) was able to proliferate in the supernatant, reaching a maximum growth peak at day 9,  
235 after which a declining curve that varied among cell lines was observed (Fig 4).

236

237 **Fig 4. Growth curve of *Trypanosoma caninum* (sample RJ12229) co-cultured with DH-**  
238 **82, MDCK-2, and Lulo cell lines.** The inoculum ( $1 \times 10^6$  parasites / mL) was added to the  
239 supernatant of each cell line. The data represents the mean of three counts for each point in  
240 the curve. *T. caninum* was able to proliferate in the supernatants of all cell lines, reaching a  
241 maximum peak at day 9, and from this point, a declining curve that varied among the different  
242 cell lines was observed. In the control (NNN + Schneider's), *T. caninum* presented intense  
243 growth, reaching a maximum peak of approximately  $9 \times 10^7$  at day 17, and showing high  
244 percentages of living forms up to day 30.

245

246 The initial inoculum in these assays was composed of 80% aflagellar epimastigote  
247 forms and 20% epimastigotes with free flagella; intense cell differentiation was observed  
248 when co-cultured with the different cell lines. With DH-82 and MDCK-2, aflagellar  
249 epimastigote forms showed a sharp decline at the beginning of the curve. In contrast, the  
250 proportion of epimastigote forms with free flagella increased, reaching the maximum growth  
251 peak at day 6, showing 81% and 67% with the cell lines DH-82 and MDCK-2, respectively  
252 (Figs 5A and 5B). From day 6, epimastigote forms with free flagella declined and steady  
253 growth was observed for the trypomastigote forms, reaching maximum values of  
254 approximately 60% at day 17 for both cell lines (Figs 5A and 5B). Upon interaction with DH-  
255 82 cells, death of 100% of the parasites was observed by day 24. With MDCK-2 cells, this  
256 cell decline was less pronounced, and did not reach 100% death until day 30. Upon interaction  
257 with Lulo cells, aflagellar epimastigote forms showed a sharp and steady decline up to day 12,  
258 at which time, the emergence of the epimastigote forms was observed, which reached a  
259 maximum peak at day 15 (88%). Soon after (after day 17), a sharp decline was observed, with  
260 overall death of the parasites occurring at day 24. Trypomastigote forms were rarely found in  
261 this condition (Fig 5C).

12

262 In the control assay (axenic condition in NNN + Schneider's medium), *T. caninum*  
263 presented intense growth, reaching a maximum peak of approximately  $9 \times 10^7$  at day 17, and  
264 showing high percentages of living forms up to day 30 (Fig 4). In the differentiation analysis,  
265 aflagellar epimastigote forms, which represented 80% of the inoculum (as in the other  
266 conditions), showed a gradual decline, observed around day 6, and typical epimastigote forms  
267 (flagellated) emerged and were predominant from day 21 on, reaching 67% at day 30 of the  
268 curve. Although trypomastigote and spheromastigote forms have been observed in this  
269 condition, they were present at baseline levels, with a slight increase at the end of the curve  
270 (Fig 5D). *T. caninum* was not able to grow when cultured with DMEM medium at 37°C.

271

272 **Fig 5. Differentiation of evolutive forms of *Trypanosoma caninum* (sample RJ12229)**  
273 **with different cell lines.** The initial inoculum consisted of 80% aflagellar epimastigote forms  
274 and 20% of typical epimastigotes. (A) Upon culture with DH-82 cells, *T. caninum* showed an  
275 abrupt reduction in aflagellar epimastigotes in the beginning of the curve and an increase in  
276 typical epimastigote forms (81%), which differentiated into trypomastigotes throughout the  
277 curve, reaching values of approximately 60% at day 17; in addition, an increase in the number  
278 of spheromastigotes at the end of the curve was observed. (B) With MDCK-2 cells, a similar  
279 profile was observed to that of DH-82, with an initial decline in aflagellar epimastigotes and  
280 increase in epimastigotes (67%), followed by differentiation to trypomastigotes, with  
281 maximum proportions also observed at day 17 (60%). (C) In Lulo cells, a decrease in  
282 aflagellar epimastigote forms and an increase in typical epimastigote forms was observed at  
283 day 12 of interaction, which predominated throughout the curve until the decline, with total  
284 death of the parasites at day 24; the presence of spheromastigotes and a few trypomastigotes  
285 were observed at the end of curve. (D) NNN/Schneider (control) media showed a  
286 predominance of aflagellar epimastigote forms until day 21 and from this point epimastigotes

13

287 predominated until the end of the curve; spheromastigote forms and trypomastigotes were  
288 rarely identified.

289

290           Regardless of the culture condition (MDCK-2 or DH-82), trypomastigote forms  
291 showed an exuberant undulating membrane, with a small disc-shaped kinetoplast, positioned  
292 at the subterminal portion of the body, or positioned near the nucleus (Fig 6). Trypomastigote  
293 forms were observed in fusiform format, both the parasite body, with an average length of  
294  $23.5 \pm 4.23 \mu\text{m}$  (15.38-33.45  $\mu\text{m}$ ), and the flagella, with an average length of  $13.6 \pm 4.58 \mu\text{m}$   
295 (5.7-21.15  $\mu\text{m}$ ). The kinetoplastic index was 4.2. Cellular division was observed in  
296 epimastigote and trypomastigote forms that exhibiting binary and multiple divisions (Fig 7).

297

298 **Fig 6. Photomicrograph of trypomastigote forms of *T. caninum* (sample RJ12229)**  
299 **identified in supernatants during co-culture with DH-82 and MDCK-2 cell lines.** In these  
300 co-cultures, trypomastigote forms showed exuberant wavy membranes with small disc-shaped  
301 kinetoplast, positioned in the subterminal portion of the body, or positioned near the nucleus  
302 (A–H). Trypomastigote forms were observed in fusiform format, both in the parasite body,  
303 with average length of  $23.5 \pm 4.23 \mu\text{m}$  (15.38–33.45  $\mu\text{m}$ ), and a flagellum length of  
304  $13.6 \pm 4.58 \mu\text{m}$  (5.7–21.15  $\mu\text{m}$ ). Giemsa stained; 1000 $\times$ .

305 **Fig 7. Photomicrograph of *T. caninum* (sample RJ12229) showing the division process,**  
306 **identified in supernatants during co-culture with MDCK-2 cell lines:** A–C) epimastigotes  
307 forms in binary division. D–F) division of trypomastigotes. E) multiple division. Giemsa-  
308 stained smears; 1000 $\times$ .

309

310        There was no adhesion and invasion of *T. caninum* to the monolayers of DH-82, MDCK-2  
311 and Lulo cells, differently of the positive control assay by using *L. braziliensis*. To *L.*  
312 *braziliensis*, amastigote forms were observed in DH-82 and MDCK-2 cell lines, and  
313 promastigote forms adhesion were observed only in assays with the Lulo cell line.  
314



## 315 **Discussion**

316 *Trypanosoma caninum* is a species that was recently described in Brazil, however, the  
317 knowledge of the biology of this agent is still limited. Therefore, our study is an in vitro  
318 approach that intend to simulate the biological events, as host cells interaction, which occurs  
319 during the life cycle of this parasite.

320 As previously reported in the *Trypanosoma* genus, extensive morphological variation  
321 occurs between life cycle stages, which results in the development of mechanisms to adapt to  
322 each of these conditions [3, 4]; we hypothesized that this was also true for *T. caninum*. In  
323 axenic conditions, besides epimastigotes, trypomastigotes, and spheromastigotes, *T. caninum*  
324 occurs as epimastigotes with no visible free flagella [11]. These aflagellated forms could be  
325 associated with a life cycle stage, since they are frequently observed in almost all isolates of  
326 that species. In axenic conditions, these forms can proliferate in culture for long periods, or  
327 changed to flagellated forms, as reported in a previous study [11]. During the interaction with  
328 a feeder layer, these forms practically disappear. These data indicate that these forms may not  
329 be present in its life cycle in vertebrates, since co-culture with a feeder layer can promote the  
330 differentiation to evolutive forms that may be present in the host. In these conditions, we  
331 show that *T. caninum* produce abundant trypomastigote forms, especially in cultures at 37°C.  
332 Such results are similar to those obtained by Thomaz & Deane (1990), which attributed the  
333 proliferation of numerous bloodstream trypomastigotes of *T. freitasi* to culture with feeder  
334 layers at higher temperatures.

335 In fact, temperature is a known morphogenetic factor in the cycle of mammalian  
336 trypanosomes [17], and it is interesting to note that *T. caninum* was not able to survive in  
337 axenic culture at 37°C; however, when co-cultured with DH-82 and MDCK-2 cells, intense  
338 growth was observed at this temperature. These data demonstrate that both cell lines secrete

339 factors that promote not only proliferation, but also differentiation of *T. caninum*. When co-  
340 cultured at 28°C with Lulo cell line, differentiation occurred at low levels, showing that  
341 temperature can also be an important factor in this process.

342         Importantly, our study confirmed that epimastigote aflagellar forms give rise to the  
343 flagellated forms, and these forms give rise to trypomastigotes. Interestingly, we observed  
344 alternating predominance of these forms (aflagellated and flagellated) throughout axenic  
345 culture. Sample RJ12229, which was selected for interaction assays with cell lines, showed a  
346 predominance of flagellated forms when freshly isolated, as observed in the axenic growth  
347 curve. After several serial passages in axenic culture, the morphological profile of this sample  
348 changed, and predominance of epimastigote aflagellar forms was observed. This was  
349 previously reported [11], demonstrating the impact of certain culture conditions on the  
350 modulation of morphological, or even functional, structures of these parasites. This is best  
351 observed from the results obtained for the interaction with feeder layers.

352         The attachment to the cell or substrate has been suggested to be a prerequisite for  
353 differentiation into forms that are infective to the vertebrate host [17]. In our study, we  
354 observed no adhesion or aggregation in the epimastigote forms (flagellated and not  
355 flagellated) or trypomastigotes. *T. caninum* proliferated in the supernatant of feeder layers,  
356 and in this condition we clearly observed that epimastigote aflagellar forms differentiated into  
357 typical epimastigote forms, which subsequently changed to trypomastigotes; multiplication  
358 was observed in all evolutive forms.

359         Another important idea that was investigated was the possible infective forms of *T.*  
360 *caninum*. In a previous study, we demonstrated that although epimastigote forms of *T.*  
361 *caninum* can be phagocytosed by murine macrophages, they were not able to differentiate and  
362 perpetuate in that environment [6]. Based on this data, we evaluated the infective capacity of

363 different evolutive forms of *T. caninum*. Results showed that aflagellar epimastigotes,  
364 epimastigotes forms with free flagella, or trypomastigotes were not able to infect the cell lines  
365 used in this study, even though DH-82 has phagocytic potential. Similar results were obtained  
366 in studies with *T. freitasi* [17] and *T. terrestris* [22]. These authors used monolayers of Vero,  
367 L929, C6/36, and Sf9 cells, and found that although parasitic growth and differentiation into  
368 trypomastigotes occurs in these co-cultures, invasion was not observed. Thus, these results  
369 suggest that *T. caninum* might not have an intracellular stage in the vertebrate host, as  
370 previously observed in other species of *Trypanosoma Megatrypanum*, such as *T. freitasi* and  
371 *T. theileri* [3,17]. Nevertheless, recent studies have provided evidence of intracellular stages  
372 in *T. (Megatrypanum) theileri* [23] using BHK, H9c2, SVEC, and RAW 264.7 cell lines.  
373 These studies show the biological diversity of the *Trypanosoma* genus; additional studies of  
374 *T. caninum* with other mammalian cells are required to elucidate this phenomenon.

375           We previously validated *T. caninum* as a new species based on phylogenetic analysis  
376 using sequences from 18S rRNA [9,12]; however, this parasite has not been classified in a  
377 subgenus. Considering the results obtained in this study and those previously reported, we  
378 suggest that *T. caninum* has common features with many species of the *Megatrypanum*  
379 subgenus. This subgenus contains parasites that are considered non-pathogenic to their host  
380 and appear to be host-restricted [3]. To date, *T. caninum* has only been isolated from domestic  
381 dogs, and in most cases presents asymptomatic infections, which are transient and elicit a low  
382 humoral immune response [13]. Furthermore, the subgenus *Megatrypanum* is comprised of  
383 parasites exhibiting binary division in trypomastigote or epimastigote forms, and multiple  
384 divisions in mammalian cells [3]. Herein, upon interaction with MDCK-2 and DH-82 cell  
385 lines, we observed binary division in epimastigotes and trypomastigotes, and multiple  
386 division in epimastigotes. Some species of *Megatrypanum* are not able to invade cells, and an  
387 intracellular form in mammals has not been identified [3,17]. In this study, no intracellular

388 parasitic form of *T. caninum* was detected in the cell lines studied. In terms of morphology of  
389 the *Megatrypanum* subgenus, the trypomastigotes showed a well-developed undulating  
390 membrane, kinetoplast (KI) situated much closer to the nucleus than to the posterior end of  
391 the body (KI greater than 2), and variation in mean length from 31.6 to 81.0  $\mu\text{m}$  [3,24,25];  
392 these are features also observed in *T. caninum*. Although morphology has been used as the  
393 exclusive taxonomic criterion to classify trypanosomes in the subgenus *Megatrypanum*, the  
394 consistency of these morphological and biological characteristics presented in this study  
395 suggests that *T. caninum* might be a species belonging to this subgenus. Our hypothesis is  
396 strengthened by the analysis of the phylogenetic tree assembled using 18S rRNA gene  
397 sequences. This data showed that *T. caninum* is clustered with *T. (Megatrypanum) pestanai*  
398 and *Trypanosoma* sp. KG1 [12]. The latter was classified as member of the Stercorarian  
399 trypanosomes and clustered with *T. pestanai* [19].

400 Finally, although the biological cycle of *T. caninum* has not been established, our  
401 study presents data suggesting the importance of living cells in promoting the growth and  
402 differentiation of this species and our provides additional information for the taxonomic  
403 classification of *T. caninum* as *Megatrypanum* subgenus.

404

## 405 **Acknowledgements**

406 We appreciate the help of Caio Thomaz de Lima e Silva and Luciana de Freitas  
407 Campos Miranda for tech support.

408

409

410

411 **References**

- 412 1. Vickerman K. The evolutionary expansion of the trypanosomatid flagellates. *Int J Parasitol.*  
413 1994; 24: 1317-1331.
- 414 2. Wheeler RJ, Gluenz E, Gull K. The limits on trypanosomatid morphological diversity.  
415 *PloS one.* 2013;8(11):e79581.
- 416 3. Hoare CA. *The trypanosomes of mammals: a zoological monograph.* 1st ed. Oxford:  
417 Blackwell Scientific Publications; 1972.
- 418 4. Vickerman K. Developmental Cycles and Biology of Pathogenic Trypanosomes. *Br Med*  
419 *Bull.* 1985; 41: 105-114.
- 420 5. Vickerman K. The diversity of the kinetoplastid flagellates. In Lumsden WRL, Evans DA,  
421 editors. *Biology of the Kinetoplastida.* Academic Press; 1976. pp. 1-34.
- 422 6. Madeira MF, Sousa MA, Barros JH, Figueiredo FB, Fagundes A, Schubach A, et al.  
423 *Trypanosoma caninum* n. sp. (Protozoa: Kinetoplastida) isolated from intact skin of a  
424 domestic dog (*Canis familiaris*) captured in Rio de Janeiro, Brazil. *Parasitol.*  
425 2009;136(4):411-23.
- 426 7. Pinto AGS, Schubach TM, Figueiredo FB, Baptista C, Fagundes A, Barros JHS, et al.  
427 Isolation of *Trypanosoma caninum* in domestic dogs in Rio de Janeiro, Brazil. *Parasitol.*  
428 2010;137(11):1653-60.
- 429 8. Almeida ABPF, Sousa VR, Sorte Eda C, Figueiredo FB, de Paula DA, Pimentel MF, et al.  
430 Use of parasitological culture to detect *Leishmania (Leishmania) chagasi* in naturally  
431 infected dogs. *Vector Borne Zoonotic Dis.* 2011;11(12):1555-60.
- 432 9. Barros JH, Almeida AB, Figueiredo FB, Sousa VR, Fagundes A, Pinto AG, et al.  
433 Occurrence of *Trypanosoma caninum* in areas overlapping with leishmaniasis in Brazil:  
434 what is the real impact of canine leishmaniasis control? *Trans R Soc Trop Med Hyg.*  
435 2012;106(7):419-23.

- 436 10. Oliveira TSF, Barros JH, Perez TD, Figueiredo FB, Junior AA, Madeira MF. Report of  
437 new cases of *Trypanosoma caninum* in Brazil. Rev Soc Bras Med Trop. 2015;48(3):347-9.
- 438 11. Barros JH, Fonseca TS, Macedo-Silva RM, Corte-Real S, Toma HK, Madeira MF.  
439 Aflagellar epimastigote forms are found in axenic culture of *Trypanosoma caninum*. Acta  
440 Trop. 2014;137:147-51.
- 441 12. Barros JH, Toma HK, Madeira MF. Molecular study of *Trypanosoma caninum* isolates  
442 based on different genetic markers. Parasitol Res. 2015;114(2):777-83.
- 443 13. Madeira MF, Almeida AB, Barros JH, Oliveira TS, Sousa VR, Alves AS, et al.  
444 *Trypanosoma caninum*, a new parasite described in dogs in Brazil: aspects of natural  
445 infection. J Parasitol. 2014;100(2):231-4.
- 446 14. Alves AS, Mouta-Confort E, Figueiredo FB, Oliveira RV, Schubach AO, Madeira MF.  
447 Evaluation of serological cross-reactivity between canine visceral leishmaniasis and  
448 natural infection by *Trypanosoma caninum*. Res Vet sci. 2012;93(3):1329-33.
- 449 15. Pinto AG, Toma HK, Figueiredo FB, Madeira MF. Evaluation of 18S rDNA PCR assay  
450 using skin fragments as a diagnostic test for *Trypanosoma caninum*. Vet Parasitol.  
451 2014;205(1-2):343-6.
- 452 16. Lee YF, Cheng CC, Lin NN, Liu SA, Tung KC, Chiu YT. Isolation of *Trypanosoma*  
453 (*Megatrypanum*) *theileri* from dairy cattle in Taiwan. J Vet Med Sci. 2010;72(4):417-24.
- 454 17. Thomaz N, Deane MP. Continuous growth and differentiation of *Trypanosoma*  
455 (*Megatrypanum*) *freitasi* Rego, Magalhaes & Siqueira, 1957, in vitro. J Protozool.  
456 1990;37(1):40-3.
- 457 18. Llamas S, Garcia-Perez E, Meana A, Larcher F, del Rio M. Feeder Layer Cell Actions and  
458 Applications. Tissue Eng Part B Rev. 2015;21(4):345-53.

- 459 19. Thekisoe OMM, Honda T, Fujita H, Battsetseg B, Hatta T, Fujisaki K, et al. A  
460 trypanosome species isolated from naturally infected *Haemaphysalis hystricis* ticks in  
461 Kagoshima Prefecture, Japan. *Parasitol.* 2007; 134: 967-974.
- 462 20. Bello FJ, Mejia AJ, Corena Mdel P, Ayala M, Sarmiento L, Zuniga C, et al. Experimental  
463 infection of *Leishmania (L.) chagasi* in a cell line derived from *Lutzomyia longipalpis*  
464 (Diptera:Psychodidae). *Mem Inst Oswaldo Cruz.* 2005;100(6):519-25.
- 465 21. Cortes LM, Silva RM, Pereira BA, Guerra C, Zapata AC, Bello FJ, et al. Lulo cell line  
466 derived from *Lutzomyia longipalpis* (Diptera: Psychodidae): a novel model to assay  
467 *Leishmania* spp. and vector interaction. *Parasit Vectors.* 2011;4:216.
- 468 22. Acosta ICL, da Costa AP, Nunes PH, Gondim MF, Gatti A, Rossi JL, et al. Morphological  
469 and molecular characterization and phylogenetic relationships of a new species of  
470 trypanosome in *Tapirus terrestris* (lowland tapir), *Trypanosoma terrestris* sp. nov. from  
471 Atlantic Rainforest of southeastern Brazil. *Parasit Vectors.* 2013;6:349.
- 472 23. Lee YF, Cheng CC, Chen JS, Lin NN, Hung YW, Wang JM, et al. Evidence of  
473 intracellular stages in *Trypanosoma (Megatrypanum) theileri* in non-phagocytic  
474 mammalian cells. *Vet Parasitol.* 2013;191(3-4):228-39.
- 475 24. Lainson R, Da Silva FM, Franco CM. *Trypanosoma (Megatrypanum) saloboense* n. sp.  
476 (Kinetoplastida: Trypanosomatidae) parasite of *Monodelphis emiliae* (Marsupiala:  
477 Didelphidae) from Amazonian Brazil. *Parasite.* 2008;15(2):99-103.
- 478 25. Rodrigues AC, Campaner M, Takata CS, Dell' Porto A, Milder RV, Takeda GF, et al.  
479 Brazilian isolates of *Trypanosoma (Megatrypanum) theileri*: diagnosis and differentiation  
480 of isolates from cattle and water buffalo based on biological characteristics and randomly  
481 amplified DNA sequences. *Vet Parasitol.* 2003;116(3):185-207.

482

Fig 1

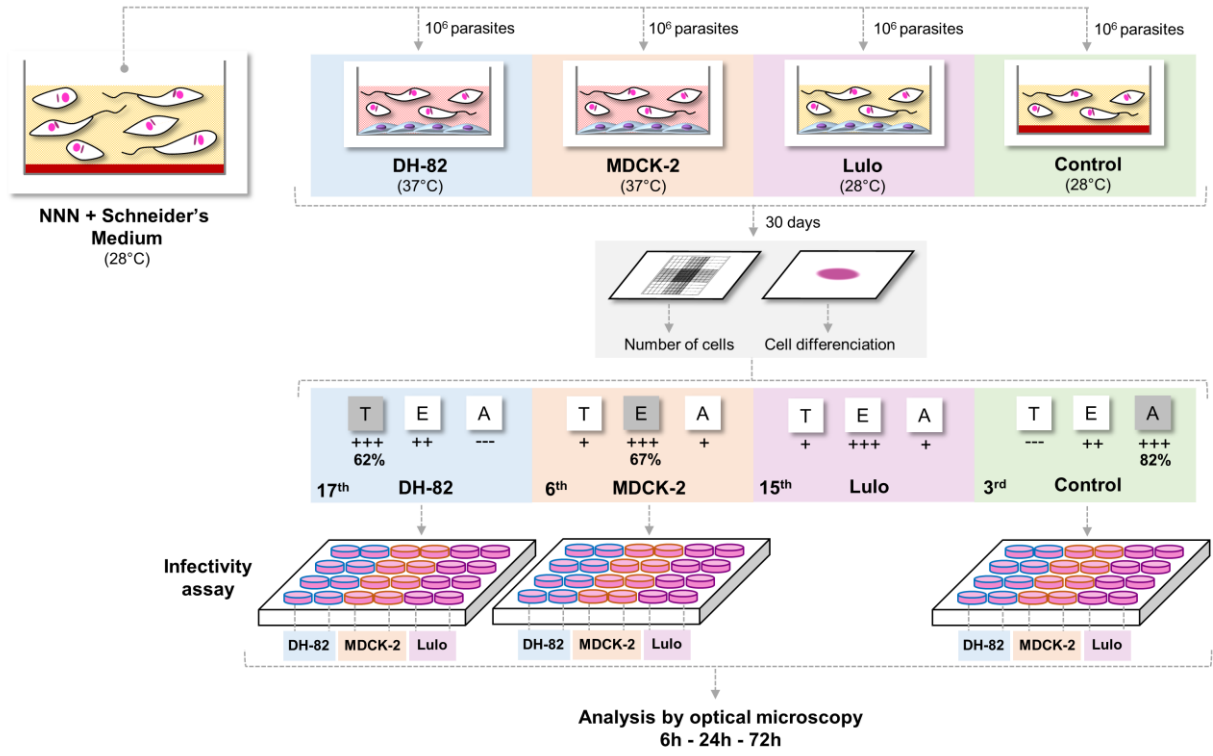




Fig 2

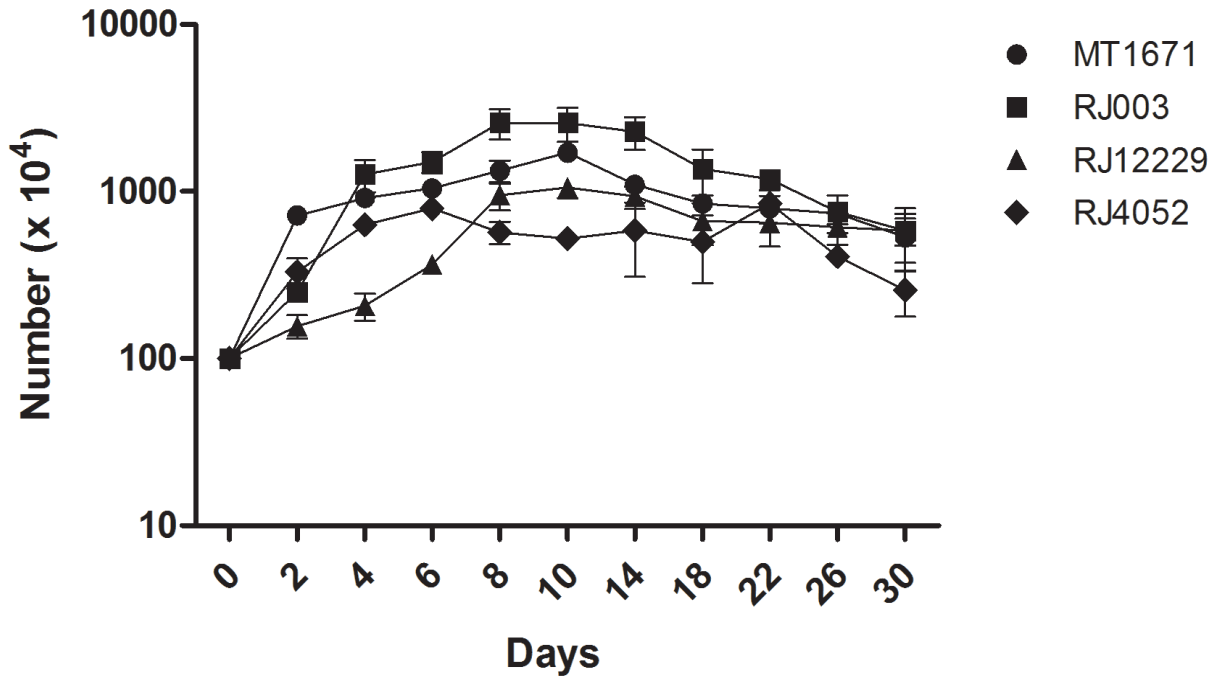


Fig 3

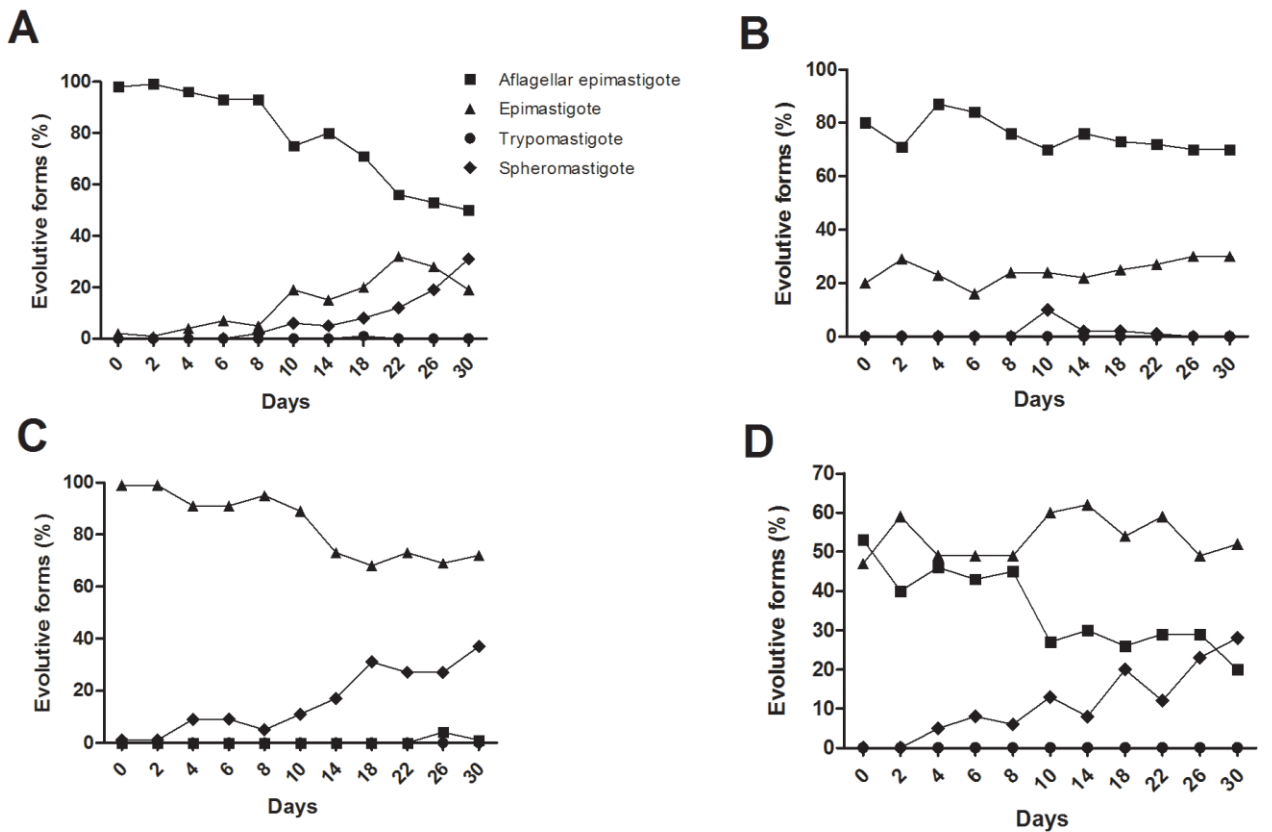


Fig 4

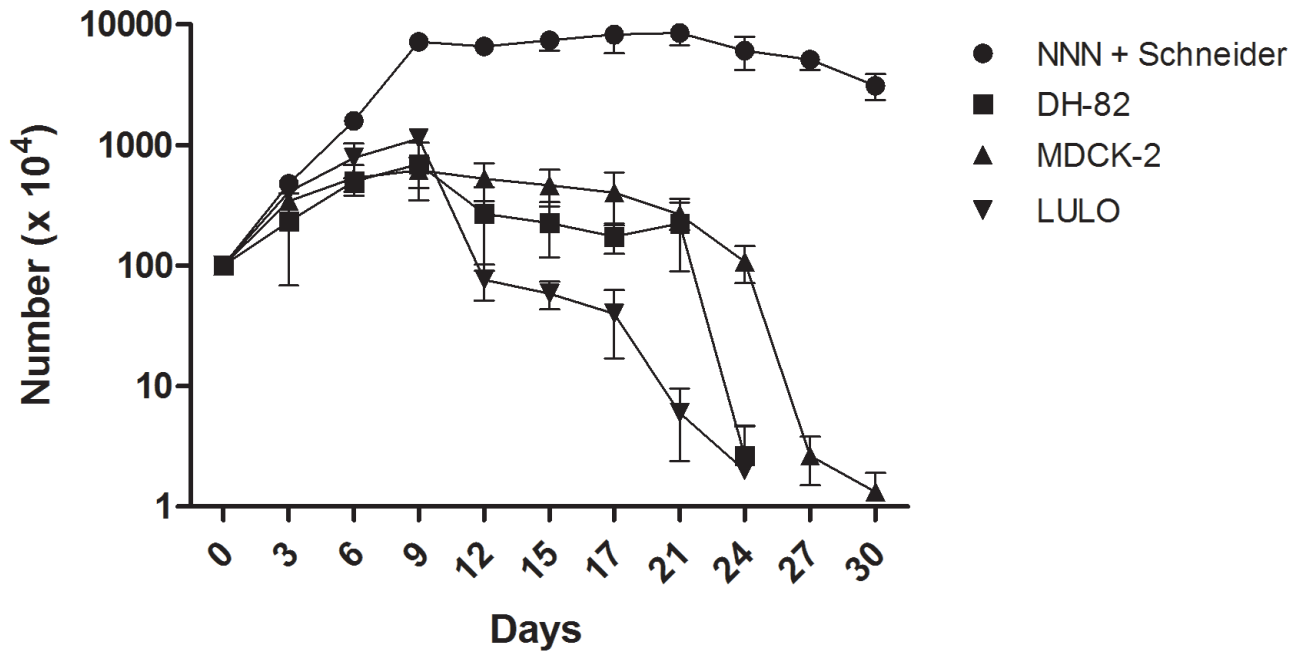


Fig 5

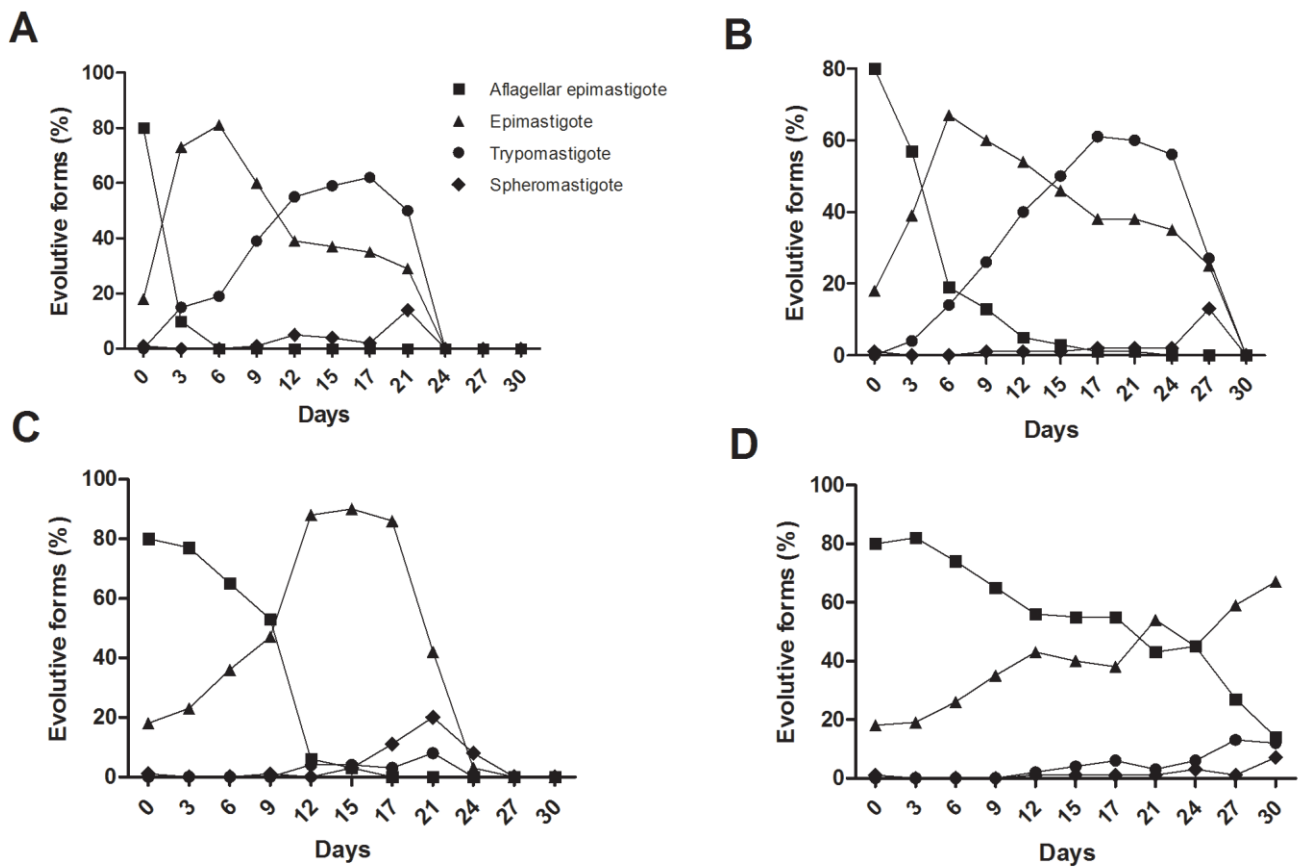


Fig 6

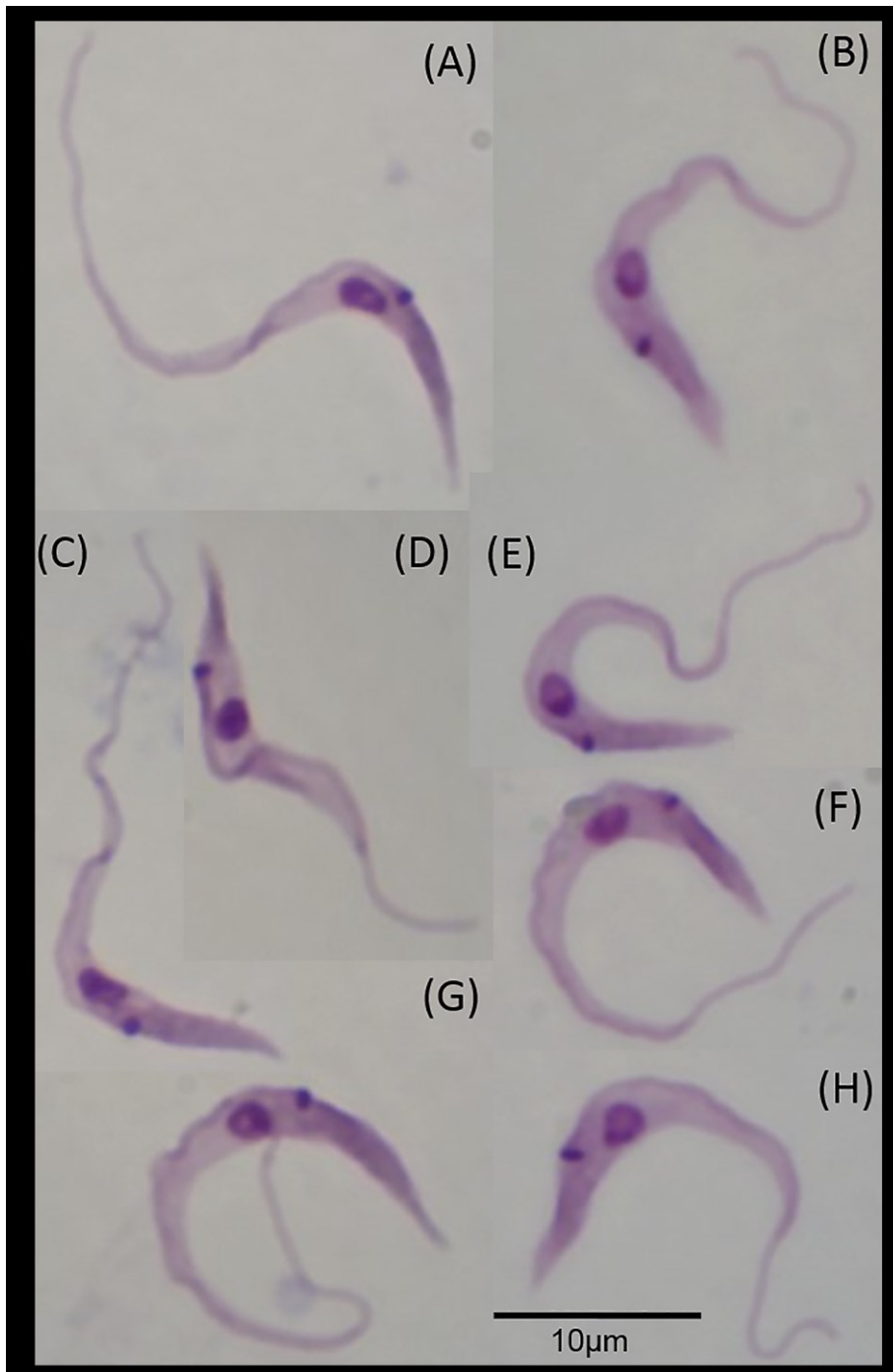
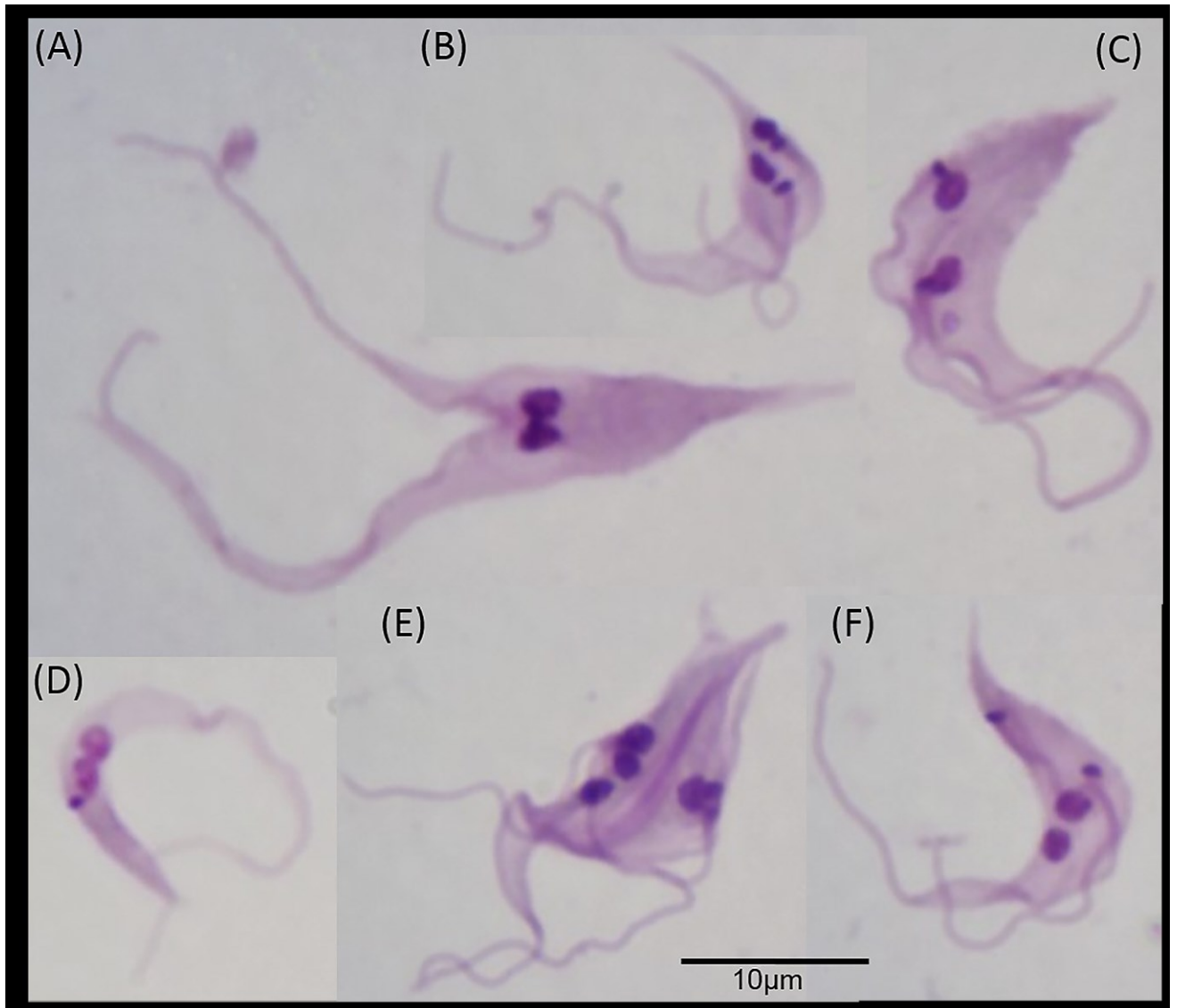


Fig 7



#### 4.3. Artigo 3

---

### ***Trypanosoma caninum*, a new parasite described in dogs in Brazil: Aspects of natural infection**

Artigo publicado na revista The Journal of Parasitology.

---

*Trypanosoma caninum* constitui a mais recente espécie de tripanosomatídeo descrita no Brasil, encontrado na infecção natural de cães domésticos. Muito pouco ainda se conhece e, neste artigo são descritos aspectos clínicos e laboratoriais de 14 cães naturalmente infectados por esse parasito. Os animais foram avaliados clinicamente e monitorados em intervalos que variaram de 3 a 12 meses quanto a presença do parasito e/ou DNA em diferentes amostras biológicas através de métodos parasitológicos (cultura e exame direto) e moleculares (PCR). Além disso, anticorpos específicos anti-*T. caninum* e anti-*Leishmania* foram investigados nesses animais. Os resultados revelaram que dos 14 animais estudados, 10 encontravam-se em bom estado geral e tal *status* clínico não variou durante o monitoramento. Anticorpos anti-*T. caninum* foram confirmados em 10 animais e a co-infecção por *L. chagasi* foi comprovada em dois cães.

A partir de observações prévias, associadas aos resultados aqui obtidos, é possível sugerir que *T. caninum* seja um parasito não patogênico para os cães. Um dado que reforça a nossa hipótese é o fato desse agente ser isolado, na maioria das vezes, de cães sem qualquer sinal clínico específico. Outro dado que corrobora e foi também levantada em nosso estudo, é a possibilidade da infecção por *T. caninum* ser um evento transitório. Essas hipóteses ainda são preliminares, no entanto, se confirmadas, serão elementos importantes para o estabelecimento de ferramentas diagnósticas e conseqüentemente para determinação da prevalência desse parasito nas áreas endêmicas.

Os resultados deste artigo respondem ao objetivo específico nº 6 desta tese.

## TRYPANOSOMA CANINUM, A NEW PARASITE DESCRIBED IN DOGS IN BRAZIL: ASPECTS OF NATURAL INFECTION

Maria F. Madeira, Arleana B. P. F. Almeida, Juliana H. S. Barros, Tatiana S. F. Oliveira, Valeria R. F. Sousa, Andreia S. Alves, Luciana F. C. Miranda, Armando O. Schubach, and Mauro C. A. Marzochi

Laboratório de Vigilância em Leishmanioses, Instituto de Pesquisa Clínica Evandro Chagas, Fundação Oswaldo Cruz, Av. Brasil 4365, Rio de Janeiro 21045-900. Correspondence should be sent to: fatima.madeira@ipecc.fiocruz.br

**ABSTRACT:** *Trypanosoma caninum* constitutes the most recent trypanosomatid species infecting dogs in Brazil. Due to the limited data available about this parasite, this study aims to disclose clinical and laboratory findings from 14 dogs naturally infected. The dogs were diagnosed during a cross-sectional survey in Cuiabá (Mato Grosso, Brazil) and followed up at an interval of 3, 6, and 12 mo in order to evaluate the clinical evolution and to investigate the parasite, the DNA, or both in different biological samples (intact skin, cutaneous scar, blood, bone marrow, and lymph node aspirate) by parasitological (culture and smear exam) and molecular (DNA-based tests) methods. Specific anti-*T. caninum* and anti-*Leishmania* antibody production was also evaluated. Ten of 14 dogs infected by *T. caninum* showed a good general state at the time of diagnosis, and this status did not vary during the follow-up. Anti-*T. caninum* and anti-*Leishmania* IgG antibodies were detected by IFAT in 10 and 2 animals, respectively. Concomitant infection by *Leishmania chagasi* was confirmed in 2 dogs, indicating an overlap of endemic areas in Cuiabá. *Trypanosoma caninum* (parasite or DNA) was found only in the intact skin in all animals examined. Our results suggest that *T. caninum* infection can be manifested as an asymptomatic case with low humoral immune response.

*Trypanosoma caninum* was initially described in the state of Rio de Janeiro (Madeira et al., 2009; Pinto et al., 2010) and later in other states in Brazil. Although it is only a recently identified species, 53 cases of natural infection in dogs were already reported in areas where canine visceral leishmaniasis (CanL) is endemic (Barros et al., 2012). Data related to the pathogenesis of this parasite in dogs and the epidemiological aspects are still unknown. *Trypanosoma caninum* is isolated exclusively from intact skin fragments, an unusual feature of the *Trypanosoma* genus; it also does not infect triatomine insects and it grows very well in axenic cultures, with a predominance of epimastigote forms (Madeira et al., 2009). Molecular analyses of partial SSU ribosomal DNA sequences have shown that all isolates from *T. caninum* described so far are genetically identical or closely similar (Barros et al., 2012). Apparently, this parasite is not very immunogenic for dogs, even though it is able to stimulate the production of specific antibodies (Alves et al., 2012).

Visceral leishmaniasis (VL) is endemic in many Brazilian regions, and the dog is the main domestic reservoir, playing an important role in the epidemiological cycle, and is considered to be an important target in the control of this parasite (Ministério da Saúde, 2006). The phenomenon of *T. caninum* parasitizing domestic dogs in overlapping areas with VL is an important consideration, mainly for its potential impact on the VL control strategies that are being implemented in Brazil.

The acquisition of 14 dogs naturally infected by *T. caninum* allowed a rare opportunity for clinical and laboratory study of this disease.

### MATERIALS AND METHODS

#### Animals and collection of biological samples

Fourteen dogs naturally infected by *T. caninum* were studied. The animals were identified during the cross-sectional survey for CanL conducted in Cuiabá city, Mato Grosso, in 2009 (Almeida et al., 2011). Infection was diagnosed by parasite isolation and posterior identification by PCR (18S rDNA), followed by amplicon sequencing for which results

have already been deposited in GenBank (Barros et al., 2012). For the physical examination and collection of biological samples, the animals were sedated with ketamine associated with acepromazine, as approved by the Ethics Committee on the Use of Animals, Oswaldo Cruz Foundation (CEUA, license number LW-01/10). The physical examination was based on clinical signs compatible with CanL (e.g., weight loss, lymphadenopathy, conjunctivitis, alopecia, splenomegaly, and presence of ulcers or cutaneous scars). Then the following biological samples were collected: (1) Blood: obtained from the jugular vein with syringe and placed into 2 tubes, one for obtaining serum for the serological tests and the other containing anticoagulant (EDTA) for culture and molecular assays. Also, part of this material was smeared onto slides for cytological exam. (2) Bone marrow: about 0.5–1.0 ml were collected from the sternum and placed into a tube containing EDTA and processed in the same way as the blood. Slides with bone marrow smears were also prepared. (3) Lymph node: this material was obtained by puncture of the most-enlarged popliteal lymph node with a Valery aspirator. Two slides with smears were prepared with the punctured material and the remainder were used for molecular analysis. (4) Tissue fragments: intact skin fragments were collected from the scapular region after trichotomy, antiseptis, and local anesthesia with lidocaine 2%. Two fragments were placed in physiological solution for culture and 1 fragment was stored at –20 °C for molecular tests. Cutaneous scar fragments were processed in the same way as the skin.

The animals were followed up at intervals of 3, 6, and 12 mo after the initial diagnosis in order to evaluate the clinical evolution of the infection by *T. caninum* and investigate the parasite or the DNA in different biological samples by parasitological and molecular tools.

#### Serological tests

Anti-*T. caninum* and anti-*Leishmania* sp. IgG antibodies were assessed in serum of all the animals by indirect fluorescence antibody test (IFAT), immunoenzymatic assay (an ELISA), and an immunochromatographic test DPP® (Dual Path Platform).

Anti-*T. caninum* IgG antibodies were researched using in-house tests (IFAT and ELISA) with homologue antigens following protocols already standardized by our group (Alves et al., 2012). For the tests to detect anti-*Leishmania* IgG antibodies, IFAT (IFI-leishmaniose visceral canina), ELISA (EIE-leishmaniose visceral canina), and the rapid immunochromatographic test (DPP®) kits were used. These commercial tests are manufactured by Bio-Manguinhos/FIOCRUZ/MS and distributed to public service offices for CanL diagnosis in Brazil (Ministério da Saúde, 2006). The kits were used following the manufacturer's instructions.

#### Culture procedure and smear examination

The culture of intact skin and scar fragments, blood, and bone marrow was done according to the following steps. Tissue fragments were initially immersed in saline solutions containing 1,000 U penicillin, 200 µg

Received 14 May 2013; revised 30 November 2013; accepted 11 December 2013.

DOI: 10.1645/13-297.1



streptomycin, and 50 µg 5' fluorocytosine per milliliter and stored at 4 C for 24 hr. Thereafter, each fragment was seeded into screw-cap tubes containing blood-agar slants (NNN—Novy, MacNeal, and Nicolle) overlaid with 1.5 ml of Schneider's *Drosophila* medium supplemented with 10% fetal calf serum. The blood and bone marrow (about 0.2–0.3 ml) were seeded immediately after the collection in tubes containing the same culture medium. All cultures were duplicated, processed, and kept at 27 C (±0.4 C) and examined weekly under optical microscopy for 40–50 days. The isolated parasites were identified by PCR assay (epimastigote forms) or by an isoenzyme electrophoresis technique (promastigote forms) as previously described (Almeida et al., 2011; Barros et al., 2012).

The smears of blood, bone marrow, and lymph node aspirates were fixed in methyl alcohol and later stained by Giemsa. The slides were examined through optical microscopy scanning at least 2,000 microscopic fields (×1,000) looking for the presence of parasites.

#### Molecular assays

The blood, bone marrow, and tissue (intact skin and scar fragments) samples were processed by 3 different PCR assays. Initially, the DNA of all samples was extracted in accordance with the phenol-chloroform method (Gomes et al., 2007). After this procedure the DNA was stored at –20 C until PCR assays.

**DNA detection with targets directed to 18S gene (rDNA):** The nested-PCR protocol was used (Smith et al., 2008), and this same approach had been used to identify all *T. caninum* isolates until then. External primers TRY927F (5'-GAAACAAGAAACACGGGAG-3') and TRY927R (5'-CTACTGGGCGAGCTTGGGA-3') were applied for the first round and internal primers SSU561F (5'-TGGGATAACAAAGGAGCA-3') and SSU561R (5'-CTGAGACTGTAACCTCAAAGC-3') were applied for the second round. Each PCR run included *T. caninum* DNA (MCAN/BR/2003/A27) and *L. chagasi* DNA (MHOM/BR/1974/PP75) as positive controls.

**DNA detection with targets directed to kDNA-minicircle:** This followed a protocol previously described using the primers 5'-(G/C)(G/C)(C/G)CC(A/C)CTAT(A/T)TTACACAACCCC-3' and 5'-GGGGAGGGGCG-TTCTGCGAA-3' (Degrave et al., 1994). *Leishmania chagasi* DNA was used as a positive control.

**DNA detection of the β-globin gene:** This assay was used as an internal control of PCR reactions in order to confirm the absence of inhibitors in the samples. The primers 5'-CAA CTT CAT CCA CGT TCA CC-3' and 5'-ACA CAA CTG TGT TCA CTA GC-3', which amplify a product of 118 bp, were used following the protocol according to Quaresma et al. (2009).

All PCR products were run on a 1.5% agarose gel, stained with ethidium bromide, and visualized under ultraviolet light.

## RESULTS

Among the 14 dogs studied, 11 were male, 12 had non-defined breed, and the ages ranged between 8 mo and 8 yr (median = 2 yr). The follow-up was carried out at 3, 6, and 12 mo after the *T. caninum* infection diagnosis in 8, 3, and 1 dogs, respectively. The other dogs could not be found or were taken to other regions. At the moment of the initial diagnosis, 10 dogs were in good general state and 4 showed 1 or 2 clinical signs such as weight loss (n = 2), lymphadenomegaly (1), and splenomegaly (2). One animal (no. 799) displayed a cutaneous scar on the scrotum. Only 1 dog (no. 732) had its clinical status changed at 6 mo after it developed lymphadenopathy, splenomegaly, conjunctivitis, and hair loss, compatible with the clinical signs of CanL, and infection by *L. chagasi* was later confirmed by culture methods and isoenzyme electrophoresis.

Anti-*T. caninum* antibodies were detected in 10 animals by IFAT, with titers varying from 1:40 to 1:640, and in 8 animals by ELISA. Employing the specific kits for CanL diagnosis, 2 animals (732 and 799) were positive to IFAT, with titers of 1:40 and 1:80, respectively. All animals were negative in EIE and only animal no. 732 showed a positive result in DPP.

*Trypanosoma caninum* infection was established through culture of skin fragments. By this technique, cutaneous scar (only dog 799), blood, and bone marrow collected at the same time were negative for the presence of this parasite in all cases. Three months later, *T. caninum* was re-isolated from skin fragments of all the 8 dogs reexamined. The attempt to re-isolate *T. caninum* from the skin in 6 mo (3 cases) and 12 mo (1 case) did not succeed. Blood and bone marrow samples collected for culture at 3, 6, and 12 mo were negative in 3, 3, and 1 animal, respectively, except in 1 dog (732) in which *L. chagasi* was isolated from bone marrow at 6 mo.

The smear examinations of the blood, bone marrow, and lymph node samples collected upon the occasion of initial diagnosis and during the follow-up were negative except for dog no. 732 from which amastigote forms were viewed in the bone marrow sample in the 6th mo.

The PCR assay (18S rDNA) performed with skin fragments of the 14 dogs, collected at the moment of the initial diagnosis, showed positive results with amplification products similar to *T. caninum* in 12 cases, and 2 animals showed negative results. The blood, bone marrow, and lymph node samples collected at that time were negative for *T. caninum* amplification pattern in all cases. However, by this assay 1 animal (732) showed an amplification product similar to the *L. chagasi* pattern in the bone marrow sample. When we performed research of *Leishmania*-specific DNA in these samples, only the bone marrow collected from animal 732 was positive.

Of the skin fragments collected from 8 dogs after 3 mo, 4 were PCR positive for *T. caninum* (nos. 527, 798, 799, and 808), whereas the research of *Leishmania* DNA was negative in all 8 cases. Both *T. caninum* and *Leishmania* DNA were negative in blood, bone marrow, and lymph node samples of the 3 dogs examined in this interval. After 6 mo, *T. caninum* DNA was not detected in skin, blood, bone marrow, and lymph node samples of the 3 animals reevaluated. Nevertheless, a pattern of amplification similar to *L. chagasi* was detected in the bone marrow and lymph node samples of animal 732 and in the cutaneous scar and lymph node samples of animal 799. This result was later confirmed by PCR using specific primers for the *Leishmania donovani* complex, and the expected 800-bp product was obtained in the lymph node sample (data not shown). By PCR specific assay, *Leishmania* DNA was detected in these samples, and the other samples showed negative results. After 12 mo, only 1 animal (604) evaluated showed negative results for both PCR assays in all the samples analyzed.

In the PCR assay for β-globin, all samples were positive, showing an expected product of about 118 bp.

All the results can be found in detail in Table I, and the pattern of amplification of *T. caninum* and *Leishmania* by PCR assays can be observed in Figure 1.

## DISCUSSION

*Trypanosoma caninum* is a recently described parasite, and many aspects of this agent are unknown—among them is accurate diagnosis. In all cases reported so far, *T. caninum* infection has been established from the culture of dog skin fragments; however, in all of these cases the aim was the CanL diagnosis (Madeira et al., 2009; Silva et al., 2011). Using culturing success as a diagnostic tool, a prevalence of 3.19% and 5.23% of *T. caninum*

TABLE I. Serological, parasitological, and molecular assays performed with different biological samples obtained from dogs naturally infected by *Trypanosoma caninum*. Tc (*Trypanosoma caninum*), Lc (*Leishmania chagasi*), (–) negative results, (+) positive results; nd (not done).

Dog no.	IFAT titers ( <i>T. caninum</i> )	Parasitological tests						Molecular assays—PCR							
		Culture			Smear exam			18S rDNA				<i>Leishmania</i> -kDNA			
		Blood	Bone marrow	Skin	Blood	Bone marrow	Lymph node	Blood	Bone marrow	Skin	Lymph node	Blood	Bone marrow	Skin	Lymph node
527*	1:640	–	–	+(Tc)	–	–	–	–	–	+(Tc)	–	–	–	–	–
527†	nd	nd	nd	+(Tc)	nd	nd	nd	nd	nd	+(Tc)	nd	nd	nd	–	nd
531*	–	–	–	+(Tc)	–	–	–	–	–	+(Tc)	–	–	–	–	–
531†	nd	nd	nd	+(Tc)	nd	nd	nd	nd	nd	–	nd	nd	nd	–	nd
534*	1:80	–	–	+(Tc)	–	–	–	–	–	+(Tc)	–	–	–	–	–
534†	nd	nd	nd	+(Tc)	nd	nd	nd	nd	nd	–	nd	nd	nd	–	nd
576*	–	–	–	+(Tc)	–	–	–	–	–	+(Tc)	–	–	–	–	–
577*	1:160	–	–	+(Tc)	–	–	–	–	–	+(Tc)	–	–	–	–	–
604*	1:80	–	–	+(Tc)	–	–	–	–	–	–	–	–	–	–	–
604§	nd	–	–	–	–	–	–	–	–	–	–	–	–	–	–
627*	–	–	–	+(Tc)	–	–	–	–	–	+(Tc)	–	–	–	–	–
669*	1:80	–	–	+(Tc)	–	–	–	–	–	+(Tc)	–	–	–	–	–
669†	nd	nd	nd	+(Tc)	nd	nd	nd	nd	nd	–	nd	nd	nd	–	nd
732*	1:80	–	–	+(Tc)	–	–	–	–	–	+(Lc)	–	–	+(Lc)	–	–
732‡	nd	–	+(Lc)	–	–	+	–	–	–	+(Lc)	–	+(Lc)	–	–	+(Lc)
769*	–	–	–	+(Tc)	–	–	–	–	–	+(Tc)	–	–	–	–	–
769†	nd	nd	nd	+(Tc)	nd	nd	nd	nd	nd	–	nd	nd	nd	–	nd
784*	1:160	–	–	+(Tc)	–	–	–	–	–	+(Tc)	–	–	–	–	–
798*	1:40	–	–	+(Tc)	–	–	–	–	–	+(Tc)	–	–	–	–	–
798†	nd	–	–	+(Tc)	–	–	–	–	–	+(Tc)	–	–	–	–	–
798‡	nd	–	–	–	–	–	–	–	–	–	–	–	–	–	–
799*	1:160	–	–	+(Tc)	–	–	–	–	–	+(Tc)	–	–	–	–	–
799†	nd	–	–	+(Tc)	–	–	–	–	–	+(Tc)	–	–	–	–	–
799‡	nd	–	–	–	–	–	–	–	–	–	–	+(Lc)	–	–	+(Lc)
808*	1:160	–	–	+(Tc)	–	–	–	–	–	+(Tc)	–	–	–	–	–
808†	nd	–	–	+(Tc)	–	–	–	–	–	+(Tc)	–	–	–	–	–

\* Biological samples collected at the same occasion as the *T. caninum* diagnosis.

† After 3 mo.

‡ After 6 mo.

§ After 12 mo.

infection has been reported (Pinto et al., 2010). Using the same test in Cuiabá city, Almeida et al. (2011) found a prevalence of 3.25%. These data suggest that the prevalence of *T. caninum* may be low or that such rates are influenced by other factors. In fact, both the test and the biological sample analyzed can have an impact on the sensitivity and specificity of the diagnostic test and, consequently, on the infection prevalence rates.

Of the 14 animals studied, 71% were in good general state, even during the follow-up. Relevant clinical signs were found in only 1 animal that was co-infected by *L. chagasi* and then attributed to CanL. The results obtained herein, associated to previous observations, suggest that *T. caninum* infection can be asymptomatic, without specific clinical signs, and occurs with low parasitemia, making its detection difficult by the methods used up to the moment. The lack of knowledge about the biological cycle of *T. caninum* restricts the choice of biological samples to be analyzed and of more appropriate tools for its diagnosis. Considering the molecular tools applied in this study, we confirmed that this parasite is found exclusively in intact skin.

It is interesting that the first case of *T. caninum* infection was described in a dog co-infected by *Leishmania braziliensis* (Madeira et al., 2009), and now we report the co-infection by *T. caninum*

and *L. chagasi*, demonstrating that *T. caninum* and *Leishmania* parasites can co-exist in concomitant infections.

Species-specific molecular targets are not available for *T. caninum*. Here, the use of targets for the region of the ribosomal gene (18S rDNA), despite being general, allowed the detection of *Leishmania* DNA in 2 dogs, and these results were confirmed by other tests. This approach shows that a combination of methods may be useful when the parasites are rarely studied, such as in co-infections with *T. caninum*.

The humoral immune response in the infection by *T. caninum* has been low or absent (Alves et al., 2012), and the results obtained herein corroborate this observation, showing that of 14 dogs naturally infected by this parasite 43% were seronegative, even when the homologous antigen was used in the tests. This may be related to the characteristic of *T. caninum* in which its presence appears to be limited and restricted to skin. Unlike CanL, the presence of *L. chagasi* in different organs and tissues is considered as 1 of the factors responsible for the high humoral immune response. The low humoral response observed in the *T. caninum* infection may on one hand limit the variety of options for its diagnosis but, on the other hand, is a positive issue considering that serology constitutes the recommendation for CanL diagnosis



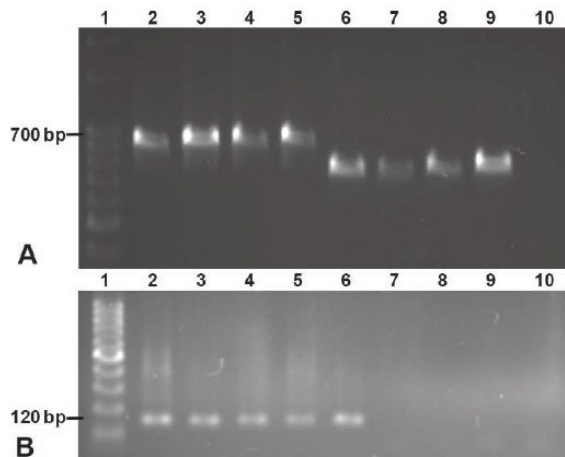


FIGURE 1. Agarose gel electrophoresis showing the amplified products with representative samples of the study. (A) PCR assay that targeted a partial sequence of the 18S rDNA gene. Lane 1: DNA ladder, 100 bp; Lane 2: DNA control of *Trypanosoma caninum* (MCAN/BR/2003/A27); Lanes 3–5 (positive samples with *T. caninum* pattern): skin of dogs 527, 531, and 534, respectively; Lanes 6–8 (positive samples with *L. chagasi* pattern): bone marrow of dog 732, cutaneous scar of dog 799, and lymph node of dog 799, respectively; Lane 9: DNA control of *Leishmania chagasi* (MHOM/BR/1974/PP75); Lane 10: negative control. (B) PCR assay that the conserved region of *Leishmania* kDNA minicircles. Lane 1: DNA ladder, 100 bp; Lane 2: DNA control of *Leishmania chagasi* (MHOM/BR/1974/PP75); Lane 3: bone marrow sample of dog 732; Lane 4: cutaneous scar sample of dog 799; Lane 5: lymph node sample of dog 799; Lane 6: lymph node sample of dog 732; Lanes 7–9: skin of dogs 527, 531, and 534, respectively; Lane 10: negative control.

in Brazil. Among the dogs studied, only the animals co-infected by *Leishmania* reacted to specific tests for CanL.

The follow-up of dogs in endemic areas is a hard task. Dogs are usually taken from 1 area to another, which constitutes 1 of the reasons for the geographic expansion of some zoonoses that have the dog as a dispersion element; for instance with visceral leishmaniasis (Marzochi et al., 2009). Although *T. caninum* is apparently not pathogenic to dogs, it may represent another agent in this complicated context. Thus, it is important that the infection dynamics in this host be understood so that specific diagnostic tools can be applied.

In conclusion, this study supports a biological feature of *T. caninum* and suggests that this parasite is not pathogenic or not very virulent to dogs. Moreover, the infection course is asymptomatic and transitory with low humoral immune response.

#### ACKNOWLEDGMENTS

This study was funded in part by grants from PAPES VI (CNPq, process no. 407700/2012-9), Fundação de Amparo a Pesquisa do estado

do Rio de Janeiro (FAPERJ, 26102321-2009), and Fundação de Amparo a Pesquisa do estado de Mato Grosso (FAPEMAT). M. C. A. Marzochi and A. Schubach are the recipients of fellowships from CNPq.

#### LITERATURE CITED

- ALMEIDA, A. B. F., V. R. SOUSA, E. C. BOA-SORTE, F. B. FIGUEIREDO, D. A. DE PAULA, M. F. PIMENTEL, V. DUTRA, AND M. F. MADEIRA. 2011. Use of parasitological culture to detect *Leishmania (Leishmania) chagasi* in naturally infected dogs. *Vector-Borne and Zoonotic Diseases* **11**: 1555–1560.
- ALVES, A. S., E. MOUTA-CONFORT, F. B. FIGUEIREDO, R. V. C. OLIVEIRA, A. O. SCHUBACH, AND M. F. MADEIRA. 2012. Evaluation of serological cross-reactivity between canine visceral leishmaniasis and natural infection by *Trypanosoma caninum*. *Research in Veterinary Science* **93**: 1329–1333.
- BARROS, J. H. S., A. B. P. F. ALMEIDA, F. B. FIGUEIREDO, V. R. SOUSA, A. FAGUNDES, A. G. S. PINTO, C. BAPTISTA, AND M. F. MADEIRA. 2012. Occurrence of *Trypanosoma caninum* in areas overlapping with leishmaniasis in Brazil: What is the real impact of canine leishmaniasis control? *Transactions of the Royal Society of Tropical Medicine and Hygiene* **106**: 419–423.
- DEGRAVE, W., O. FERNANDES, D. CAMPBELL, M. BOZZA, AND U. G. LOPES. 1994. Use of molecular probes and PCR for detection and typing of *Leishmania*: A mini review. *Memórias do Instituto Oswaldo Cruz* **89**: 463–469.
- GOMES, A. H., I. M. FERREIRA, M. L. LIMA, E. A. CUNHA, A. S. GARCIA, M. F. ARAÚJO, AND V. L. PEREIRA-CHIOCOLA. 2007. PCR identification of *Leishmania* in diagnosis and control of canine leishmaniasis. *Veterinary Parasitology* **144**: 234–241.
- MADEIRA, M. F., M. A. SOUSA, J. H. BARROS, F. B. FIGUEIREDO, A. FAGUNDES, A. SCHUBACH, C. C. DE PAULA, B. N. S. FAISSAL, T. S. FONSECA, H. K. THOMA ET AL. 2009. *Trypanosoma caninum* n. sp. (Protozoa: Kinetoplastida) isolated from intact skin of a domestic dog (*Canis familiaris*) captured in Rio de Janeiro, Brazil. *Parasitology* **136**: 411–423.
- MARZOCHI, M. C., A. FAGUNDES, M. V. ANDRADE, M. B. SOUZA, M. F. MADEIRA, E. MOUTA-CONFORT, A. O. SCHUBACH, AND K. B. MARZOCHI. 2009. Visceral leishmaniasis in Rio de Janeiro, Brazil. Eco-epidemiological aspects and control. *Revista da Sociedade Brasileira de Medicina Tropical* **42**: 570–580.
- MINISTÉRIO DA SAÚDE. 2006. Manual de Vigilância e Controle da Leishmaniose Visceral. Série A. Normas e Manuais Técnicos. Ministério da Saúde (ed), Brasília, DF, Brasil, 120 p.
- PINTO, A. G. S., T. M. SCHUBACH, F. B. FIGUEIREDO, C. BAPTISTA, A. FAGUNDES, J. H. S. BARROS, C. C. DE PAULA, H. K. TOMA, AND M. F. MADEIRA. 2010. Isolation of *Trypanosoma caninum* in domestic dogs in Rio de Janeiro, Brazil. *Parasitology* **137**: 1653–1660.
- QUARESMA, P. F., S. M. MURTA, E. C. FERREIRA, A. C. ROCHA-LIMA, A. A. XAVIER, AND C. M. GONTIJO. 2009. Molecular diagnosis of canine visceral leishmaniasis: Identification of *Leishmania* species by PCR-RFLP and quantification of parasite DNA by real-time PCR. *Acta Tropica* **111**: 289–294.
- SILVA, D. A., M. F. MADEIRA, A. C. TEIXEIRA, C. M. SOUZA, AND F. B. FIGUEIREDO. 2011. Laboratory tests performed on *Leishmania* seroreactive dogs euthanized by the leishmaniasis control program. *Veterinary Parasitology* **179**: 257–261.
- SMITH, A., P. CLARK, S. AVERIS, A. J. LYMBERY, A. F. WAYNE, K. D. MORRIS, AND R. C. THOMPSON. 2008. Trypanosomes in a declining species of threatened Australian marsupial, the brush-tailed bettong *Bettongia penicillata* (Marsupialia: Potoroidae). *Parasitology* **135**: 1329–1335.

#### 4.4. Resultados adicionais

*Trypanosoma caninum* é uma espécie ainda pouco estudada. A patogenicidade desse parasito bem como as formas evolutivas presentes no hospedeiro vertebrado são ainda aspectos desconhecidos. Até o momento, *T. caninum* tem sido descrito somente em cães domésticos, em infecções assintomáticas, transitórias cursando com baixa resposta imune humoral.

Um dos nossos objetivos foi avaliar a capacidade infectiva de *T. caninum* para camundongos (*Swiss webster*). Os animais foram inoculados em dois grupos, empregando as vias intradérmica e intraperitoneal, utilizando formas tripomastigotas obtidas do co-cultivo com feeder layer. Os camundongos foram avaliados em diferentes intervalos, sendo coletado amostras de pele, baço, fígado, coração e sangue, as quais foram processadas por cultura, exame direto, histopatologia e PCR.

Os resultados ainda são preliminares mas mostraram que DNA de *T. caninum* foi encontrado no sangue, baço, fígado e coração mostrando que esse parasito foi capaz de alcançar outros tecidos além da pele. Esses resultados irão compor futuramente um artigo.

Os resultados adicionais respondem ao objetivo específico nº 5.

## **Evaluation of Experimental Infection of the *Trypanosoma caninum* in Swiss *webster* Mice**

### **Resumo**

*Trypanosoma caninum* é uma nova espécie de protozoário descrito em cão doméstico no Brasil cujo ciclo biológico e o envolvimento de outros vertebrados são ainda desconhecidos. Este estudo visou avaliar a capacidade infectiva de *T. caninum* para camundongos. Os animais foram infectados com formas tripomastigotas por via intradérmica (grupo ID) ou via intraperitoneal (grupo IP) e avaliados em intervalos de 10 minutos, 1, 6, 24, 48 horas, 15 e 30 dias. Nesses intervalos, os animais foram submetidos à eutanásia e amostras de sangue, fragmentos de pele (local do inóculo), baço, fígado e coração foram coletadas para exame direto, cultura e nested-PCR. Para análises histológicas (HE) apenas fragmentos de pele foram processados. No grupo ID, *T. caninum* foi isolado somente da pele até 24 horas, enquanto que no grupo IP, obtivemos isolamento de baço e sangue, nos tempos de 10 minutos e 1 hora respectivamente. No imprint, o parasito somente foi visualizado em fragmentos de pele do grupo ID em 10 minutos e 1 hora. No grupo IP, nenhum parasito foi observado nos sítios examinados. Na análise molecular, foi possível encontrar DNA de *T. caninum* em todas as amostras analisadas, tanto no grupo ID (exceto no baço) quanto no grupo IP. Este estudo mostrou que *T. caninum* é capaz de alcançar diferentes órgãos e tecidos, independente da via de inoculação.

## Introdução

*Trypanosoma caninum* é uma nova espécie de parasito encontrado até então em cães domésticos (Madeira et al., 2009). Foi descrito primariamente no estado do Rio de Janeiro e posteriormente em outros estados do Brasil, somando-se até o momento 62 casos da infecção natural, relatados principalmente em áreas onde a leishmaniose visceral é endêmica (Barros et al., 2012; Oliveira et al., 2015). Recentemente esse agente foi isolado de um cão em área endêmica para doença de Chagas (Oliveira et al., 2015). Esses achados mostram a existência de um ciclo natural desse protozoário entre cães domésticos e alertam para um possível impacto que esse fenômeno possa causar em áreas onde outros tripanossomatídeos ocorrem, sobretudo as leishmanioses, já que cães domésticos são os reservatórios de *L. chagasi* (Barros et al., 2012; Oliveira et al., 2015).

Um aspecto interessante desse parasito é o sítio anatômico de onde tem sido isolado, apresentando uma característica incomum e inédita para os representantes do gênero *Trypanosoma*. Todos os isolados de *T. caninum* obtidos até o momento, foram isolados a partir do cultivo da pele íntegra de cães aparentemente saudáveis, sendo frustrantes as tentativas de isolamento por hemoculturas (Madeira et al., 2009; Pinto et al., 2010).

A patogenicidade de *T. caninum* para os cães ou o possível envolvimento de outros hospedeiros vertebrados e/ou invertebrados na cadeia de transmissão são ainda completamente desconhecidos. No entanto, dados obtidos até o momento sugerem que a infecção por *T. caninum* nos cães possa ser transitória, assintomática e cursar com baixa resposta imune humoral (Almeida et al., 2011; Alves et al., 2012; Madeira et al., 2014).

O conhecimento do ciclo biológico e a identificação das formas evolutivas de agentes parasitos, sobretudo os que ocorrem nos hospedeiros vertebrados é fundamental e constitui a base para a identificação clássica desses organismos. O isolamento e a manutenção de *T.*

*caninum* em meio de cultura foi um passo inicial e constitui condição crucial para o seu estudo, bem como para o conhecimento de aspectos da infecção no hospedeiro vertebrado.

Desde muitos anos, o modelo murino é um modelo animal muito explorado no estudo dos tripanosomatídeos, principalmente por reunir vantagens como ter pequeno porte, facilidade de obtenção, de manipulação e de manutenção (Mello & Brener, 1978; Andrade, 2000; Araújo-Jorge, 2000; De Menezes et al., 2004; Olivera et al., 2015). Nesse estudo, nós avaliamos a capacidade infectiva de *T. caninum* para camundongos *Swiss webster* visando conhecer aspectos do ciclo biológico desse parasito no hospedeiro vertebrado.

## **Materiais e Métodos**

### **Procedimento ético, animais e coleta de amostras**

Camundongos Swiss Webster SPF (Specific Pathogen Free), machos, pesando entre 10 a 15 gramas foram adquiridos do Centro de Criação de Animais de Laboratório (CECAL/FIOCRUZ) e tratados em estrita conformidade com as recomendações da Comissão de Ética no Uso de Animais (CEUA) da Fundação Oswaldo Cruz (licence L-11/13).

Os animais foram inoculados com uma suspensão contendo formas de cultura ( $0.5 \times 10^6$  parasitos) cujo inóculo continha aproximadamente 60% de formas tripomastigotas da sample RJ1229, obtida do sobrenadante do co-cultivo com DH-82 (Dados em fase de publicação). Os animais foram divididos em três grupos de acordo com a via de inoculação: grupo ID (via intradérmica), grupo IP (via intraperitoneal) e grupo controle (inoculação por vias intradérmica ou intraperitoneal com solução fisiológica). As inoculações ID e IP foram feitas após sedação empregando quetamina (150mg/kg) associada com xilazina (10 mg /kg). Os eventos pós-infecção foram monitorados em intervalos de 10 minutos, 1, 6, 24 e 48 horas, 15 e 30 dias. Em cada intervalo seis animais foram eutanasiados sendo dois animais do grupo ID, dois do grupo IP e 2 animais do grupo controle submetidos ao mesmo protocolo.

Em cada intervalo, o animal foi anestesiado como descrito acima e coletado fragmentos de pele com “punch” de 3mm. No grupo inoculado por via ID, o fragmento de pele foi obtido da região escapular, local do inóculo. Em seguida, cerca de 1 mL de sangue via intra-cardíaca foi coletado de cada animal em tubo com EDTA. Após, foi realizada a eutanásia utilizando tiopental sódico na superdosagem de 150mg/kg administrado por via intraperitoneal. Na necropsia, foram coletados fragmentos de baço, fígado e coração. Os espécimes clínicos foram processados como descrito a seguir.

### **Exame direto**

Os "imprints" foram realizados a partir de todos os fragmentos de tecidos coletados executando compressões suaves sobre a lâmina de vidro e os esfregaços foram preparados pela distribuição de aproximadamente 1 µL de sangue em uma lâmina. As lâminas foram fixadas com álcool metílico (Vetec, Duque de Caxias, Brazil) e depois coradas por Giemsa (Merck, Darmstadi, Germany). As lâminas foram examinadas por microscopia óptica.

### **Cultura**

A cultura foi realizada na tentativa de isolamento do parasito e procedeu de acordo com os passos descritos a seguir. Fragmentos de tecidos foram, inicialmente, imersos em solução salina contendo 1.000U penicilina, 200ug streptomicina, and 50ug fluorocitosina por mililitro e armazenados à 4°C por 24 horas. Em seguida, cada fragmento foi semeado em tubos com tampas de roscas contendo ágar sangue (NNN-Novy, MacNeal, Nicolle) sobreposto com 1,5 ml de meio Schneider's Drosophila suplementado com 10% de soro fetal bovino. O sangue (aproximadamente 0.2-0.3 mL) foi semeado imediatamente após a coleta em tubo contendo o mesmo meio de cultura. Todas as culturas foram duplicadas, processadas, mantidas a 28°C e examinadas semanalmente através de microscopia óptica por 30-40 dias.

## **Análise histopatológica**

Essa técnica foi usada apenas em amostras de pele dos grupos ID e IP. As amostras foram imediatamente fixadas em formol tamponado a 10% e processadas como para rotina de inclusão em parafina. Secções de 5 µm de blocos de parafina foram corados por hematoxilina-eosina, e características detalhadas do infiltrado inflamatório e alterações epidérmicas foram investigadas.

## **Ensaaios moleculares**

Todos os espécimes clínicos coletados foram processados por esse método. O DNA foi extraído usando o sistema automático de extração (QIAcube/Qiagen) e o kit de extração *DNeasy Blood & Tissue* (Qiagen). As instruções do fabricante foram seguidas em ambos procedimentos. A amplificação por PCR foi realizada em uma nested-PCR utilizando primers que amplificam uma sequência parcial do gene 18S rRNA, e essa mesma técnica tem sido usada para identificar todos os isolados de *T. caninum* até o momento (Barros et al, 2012). Primers externos TRY927F (5' GAAACAAGAAACACGGGAG 3') E TRY927R (5' CTACTGGGCAGCTTGGA 3') foram usados no primeiro "round" e primers internos SSU561F (5' TGGGATAACAAAGGAGCA 3') e SSU561R (5' CTGAGACTGTAACCTCAAAGC 3') foram usados no segundo "round". Em cada corrida de PCR foi incluído DNA de *T. caninum* sequenciado como controle positivo (Oliveira et al., 2015; Barros et al., 2012). Todos os produtos da PCR foram corridos em gel de agarose a 1,5%, corados com brometo de etídio e visualizado em luz ultravioleta.

## **Resultados**

O exame direto realizado à partir de *imprint* de fragmentos de pele do grupo ID, mostrou a presença de formas tripomastigostas e epimastigotas nos tempos de 10 minutos e 1

hora. Após 24 hs de infecção, foi possível detectar formas de parasitos sofridos e visualizar poucos macrófagos em lâminas no sítio de pele. Nenhuma forma parasitária foi visualizada nos imprints de fragmentos do baço, fígado e coração em todos os intervalos estudados. No grupo IP, todos os sítios examinados foram negativos no imprint em todos os intervalos.

No grupo ID, alterações histológicas foram observadas na pele, nos intervalos de 1, 24 e 48 horas e 30 dias. Nos tempos de 1 e 24 horas pós-infecção foi observada dermatite e paniculite difusas e discretas com infiltrado inflamatório composto principalmente por neutrófilos, havendo macrófagos, linfócitos e plasmócitos em menor número. No tempo de 48 horas pós-infecção, foi observada paniculite e miosite com infiltrados de neutrófilos, macrófagos e linfócitos. No tempo de 30 dias pós-infecção foram observadas dermatite e miosite granulomatosas difusas e discretas, com destruição de fibras musculares estriadas esqueléticas. No grupo IP, não foram observadas qualquer alteração histológica ou formas parasitárias. As lâminas dos animais controle não apresentaram qualquer alteração histopatológica.

Na cultura de amostras coletadas do grupo ID, *T. caninum* foi isolado de pele (local do inóculo) nos intervalos de 10 minutos, 6 horas e 24 horas. As demais amostras foram negativas à cultura em todos os intervalos. No grupo IP, *T. caninum* foi isolado de sangue e baço no intervalo de 10 minutos e do sangue no intervalo de 1 hora. As demais amostras clínicas dos animais desse grupo foram negativas à cultura em todos os intervalos.

DNA de *T. caninum* pode ser detectado em diversas amostras de ambos os grupos (ID e IP) em diferentes intervalos avaliados. No grupo ID, DNA parasitário foi encontrado na pele, fígado, coração e sangue. Nos animais desse grupo, foi possível detectar DNA até o 30º dia no fígado. No grupo IP DNA de *T. caninum* foi confirmado na pele, baço, fígado, coração e sangue podendo ser detectado no baço até o 15º dia. Todos os resultados deste estudo estão descritos na tabela 1.



## **Discussão:**

*Trypanosoma caninum* é uma espécie recentemente descrita no Brasil, infectando cães domésticos e até então, não se sabe se essa espécie pode ser encontrada em outro vertebrado. Assim, nosso estudo avaliou a capacidade infectiva de *T. caninum* para camundongos albinos *outbred*, uma vez que esse animal constitui um bom modelo para estudo experimental dos parasitos do gênero *Trypanosoma* (Andrade, 2000; Araújo-Jorge 2000).

Em estudos experimentais, a via de inoculação deve respeitar a biologia do parasito. A via de inoculação intraperitoneal é muito utilizada para diferentes espécies de *Trypanosoma*, já que são parasitos do sangue e de tecidos de vertebrados (Acosta et al., 2013; Guerreiro et al., 2015). Já a via de inoculação intradérmica é utilizada para parasitos dermatrópicos, como é o caso de algumas espécies de *Leishmania* (Santos-Gomes et al., 2000). Em nosso estudo, utilizamos ambas as vias pelo desconhecimento do ciclo biológico de *T. caninum*. A análise de fragmentos de pele onde foi realizado o inóculo, em diferentes intervalos, dos animais inoculados por via ID, poderia nos dar informações importantes sobre a sequência de eventos que ocorrem nesse sítio, já que *T. caninum* tem sido isolado exclusivamente de pele. Apesar de terem sido observados um aumento no número de macrófagos e neutrófilos, nenhuma forma parasitária intracelular ou extracelular foi detectada por exame direto ou histopatológico. Santos-Gomes et al. (2000) no estudo com *Leishmania infantum* demonstrou que após trinta minutos da inoculação de formas promastigotas por via ID, foi possível visualizar as primeiras formas amastigotas. Já no grupo inoculado via IP, *T. caninum* foi recuperado do baço e do sangue após 10 min e 1 hora da inoculação, respectivamente, mostrando que esse parasito foi capaz de alcançar outros órgãos e tecidos dos camundongos. A infecção de diferentes órgãos e tecidos foi confirmada pela PCR em ambos os grupos. Interessante foi notar a detecção de DNA até 30 dias pós-inoculação. Alguns estudos relacionam a presença de DNA com infecção, já que o DNA é rapidamente degradado após

morte parasitária (Prina et al., 2007). A detecção de DNA de *Leishmania* por PCR está correlacionado à presença de parasitos vivos enquanto que um resultado negativo tem sido relacionado à cura parasitológica (Cruz et al., 2006; Maurya et al., 2005; Prina et al., 2007). Estudos em *T. cruzi* também reforçam a hipótese de que um resultado de PCR positivo avalia a presença de parasitos viáveis (Britto et al., 2001).

Parasitos do gênero *Trypanosoma* apresentam grande diversidade biológica ao longo do ciclo evolutivo. Classicamente, formas amastigotas, epimastigotas, esferomastigota e tripomastigotas são os estágios evolutivos descritos para as espécies desse gênero (Hoare, 1972; Vickerman, 1976). Algumas espécies multiplicam-se no vertebrado em ambiente intracelular sob a forma amastigota (*T. cruzi*), no sangue sob a forma tripomastigota (*T. brucei*) ou epimastigota (espécies do subgênero *Megatrypanum*). Embora o ciclo biológico de *T. caninum* seja ainda desconhecido, a multiplicação observada nos ensaios "in vitro", ocorre sob a forma tripomastigota e epimastigota (flagelada e não flagelada). O encontro de alguma forma evolutiva no ambiente do hospedeiro vertebrado é importante para esclarecer aspectos do ciclo biológico desse parasito, como descrito para outras espécies de tripanosoma. Um estudo recente relatou que formas tripomastigotas não são os únicos estágios do ciclo de vida de *Trypanosoma copemani*, sendo observado na corrente sanguínea de marsupiais outros estágios evolutivos tais como promastigota, esferomastigota e amastigota (Austen et al., 2015). Apesar de *T. caninum* ser isolado exclusivamente de pele dos cães, as formas evolutivas presentes nesse sítio são ainda pouco conhecidas e, nesse estudo não foi possível detectar, pelos exames direto e histopatológico, nenhum estágio evolutivo no sítio de pele dos camundongos.

Esse estudo contribuiu com informações importantes sobre a biologia de *T. caninum*, mostrando que apesar de nenhuma forma parasitária intracelular ou extracelular ser detectada, o parasito pode alcançar diferentes órgãos e tecidos, independente da via de inoculação. Esse

fato sugere que talvez esse protozoário possa sobreviver nos capilares dos tecidos desses órgãos, tal como também acontece com outras espécies de *Trypanosoma*, como *T. hoare*i e *T. zapi* (Hoare, 1972).

## Referências

1. Acosta ICL, Costa AP, Nunes PH, Gondim MFN, Gatti A, Rossi Jr. et al. Morphological and Molecular characterization and phylogenetic relationships of a new species of trypanosome in *Tapirus terrestris* (lowland tapir), *Trypanosoma terrestris* sp. Nov., from Atlantic Rainforest of southeastern Brazil. *Parasit Vectors*. 2013; 6: 349.
2. Almeida ABPF, Sousa VRF, Boa Sorte EC, Figueiredo FB, Paula DAJ, Pimentel MFA. et al. Use of Parasitological Culture to Detect *Leishmania (Leishmania) chagasi* in Naturally Infected Dogs. *Vector Borne Zoonotic Dis*. 2011;11(12):1555-60.
3. Alves AS, Mouta-Confort E, Figueiredo FB, Oliveira RVC, Schubach AO, Madeira MF. Evaluation of serological cross-reactivity between canine visceral leishmaniasis and natural infection by *Trypanosoma caninum*. *Res Vet Sci*. 2012; 93(3): 1329–1333.
4. Austen JM, Reid SA, Robinson DR, Friend JA, Ditcham WG, Irwin PJ. et al. Investigation of the morphological diversity of the potentially zoonotic *Trypanosoma copemani* in quokkas and Gilbert's potoroos. *Parasitol*. 2015; 142(11) :1443-52.
5. Andrade SG. *Patologia experimental da doença de Chagas*. In: Brener, Z., Andrade, Z. A., Barral-Netto, M. (eds.). *Trypanosoma cruzi e doença de Chagas*. 2ª ed. Rio de Janeiro: Guanabara Koogan, 2000. p. 177-200.
6. Araujo-Jorge T. *Modelos animais para o estudo in vivo da doença de Chagas e de seus aspectos histopatológicos. O camundongo*. In TC Araújo-Jorge & SL Castro (org) *Doença de Chagas: manual para experimentação animal*. Fiocruz, Rio de Janeiro 2000. p. 133-139.
7. Barros JHS, Almeida ABPF, Figueiredo FB, Sousa VRF, Fagundes A, Pinto AGS. et al. Occurrence of *Trypanosoma caninum* in areas overlapping with leishmaniasis in Brazil: what is the real impact of canine leishmaniasis control? *Trans R Soc Trop Med Hyg*. 2012; 106: 419-423.
8. Britto C, Silveira C, Cardoso MA, Marques P, Luquetti A, Macedo V. et al. Parasite persistence in treated chagasic patients revealed by xenodiagnosis and polymerase chain reaction. *Mem Inst Oswaldo Cruz*. 2001; 96: 823-826.
9. Cruz I, Chicharro C, Nieto J, Bailo B, Canavate C, Figueras MC. et al. Comparison of new diagnostic tools for management of pediatric Mediterranean visceral leishmaniasis. *J Clin Microbiol*. 2006; 44: 2343-2347.

10. De Menezes VT, Queiroz AO, Gomes MA, Marques MA, Jansen AM. *Trypanosoma evansi* in inbred and Swiss-Webster mice distinct aspects of pathogenesis. *Parasitol Res.* 2004; 94(3): 193-200.
11. Guerreiro MLS, Morais IRB, Andrade SG. Immunological response to re-infections with clones of the Colombian strain of *Trypanosoma cruzi* with different degrees of virulence: influence on pathological features during chronic infection in mice. *Mem Inst Oswaldo Cruz.* 2015; 110(4): 500-506.
12. Hoare CA. *The Trypanosomes of Mammals. A Zoological Monograph.* 1st ed. Oxford: Blackwell Scientific Publication, 1972.
13. Madeira MF, Almeida ABPF, Barros JHS, Oliveira TSF, Sousa VRF, Alves AS. et al. *Trypanosoma caninum*, a new parasite describe in dogs in Brazil: Aspects of natural infection. *J Parasitol* 2014; 100:231-234.
14. Madeira MF, Sousa MA, Barros JH, Figueiredo FB, Fagundes A, Schubach A. et al. *Trypanosoma caninum* n. sp. (Protozoa: Kinetoplastida) isolated from intact skin of a domestic dog (*Canis familiaris*) captured in Rio de Janeiro, Brazil. *Parasitol.* 2009a; 136: 401-13.
15. Mello RC, Brener Z. Tissue tropism of different *Trypanosoma cruzi* strains. *J Parasitol.* 1978; 64: 314-332.
16. Maurya R, Singh RK, Kumar B, Salotra P, Rai M, Sundar S. Evaluation of PCR for diagnosis of Indian kala-azar and assessment of cure. *J Clin Microbiol.* 2005; 43: 3038-3041.
17. Olivera GC, Postan M, González MN. Effects of artesunate against *Trypanosoma cruzi*. *Exp Parasitol.* 2015; 156: 26-31.
18. Oliveira TSF, Barros JHS, Perez TD, Figueiredo FB, Mendes-Júnior AAV, Madeira MF. Report of new cases of *Trypanosoma caninum* in Brazil. *Rev Soc Bras Med Trop.* 2015; 48(3):347-349.
19. Pinto AGS, Schubach TMP, Figueiredo FB, Baptista C, Fagundes A, Barros JHS. et al. Isolation of *Trypanosoma caninum* in domestic dogs in Rio de Janeiro, Brazil. *Parasitol.* 2010; 26: 1653-1660.
20. Prina E, Roux E, Mattei D, Milon G. Leishmania DNA is rapidly degraded following parasite death: an analysis by microscopy and real-time PCR. *Microbes Infect.* 2007; 9: 1307-1315.
21. Santos-Gomes GM, Campino L, Abranches P. Canine Experimental Infection: Intradermal Inoculation of *Leishmania infantum* Promastigotes. *Mem Inst Oswaldo Cruz.* 2000; 95(2): 193-198.
22. Vickerman K. The diversity of the Kinetoplastid flagellates. In Lumsden WRL, Evans DA, editors. *Biology of the Kinetoplastida.* Academic Press; 1976. pp. 1-34.

## Tabela, figura e legenda

Tabela 1: Resultados dos ensaios parasitológico, histológico e molecular realizado com diferentes amostras biológicas obtidas camundongos infectados experimentalmente com *Trypanosoma caninum* por ID e IP em diferentes intervalos após infecção.

Group	Post-infection interval	Laboratorial results														
		Culture					Smear exam					Histopathological exam		PCR		
		Skin	Spleen	Liver	Heart	Blood	Skin	Spleen	Liver	Heart	Blood	Skin	Spleen	Liver	Heart	Blood
ID	10'	+	-	-	-	-	+	-	-	-	-	-	-	-	-	+
	1h	-	-	-	-	-	+	-	-	-	-	..**	+	-	+	+
	6h	+	-	-	-	-	-	-	-	-	-	-	-	-	-	-
	24h	+	-	-	-	-	..**	-	-	-	-	..**	+	-	-	-
	48h	-	-	-	-	-	-	-	-	-	-	..**	-	-	+	-
	15 days	-	-	-	-	-	-	-	-	-	-	-	-	-	+	-
	30 days	-	-	-	-	-	-	-	-	-	-	..**	-	-	+	-
IP	10'	-	+	-	-	+	-	-	-	-	-	-	-	+	-	+
	1h	-	-	-	-	+	-	-	-	-	-	-	-	+	+	+
	6h	-	-	-	-	-	-	-	-	-	-	-	-	-	-	-
	24h	-	-	-	-	-	-	-	-	-	-	-	+	-	-	-
	48h	-	-	-	-	-	-	-	-	-	-	-	+	+	-	-
	15 days	-	-	-	-	-	-	-	-	-	-	-	-	+	-	-
	30 days	-	-	-	-	-	-	-	-	-	-	-	-	-	-	-

(-) resultados negativos, (+) resultados positivos, (ID) grupo inoculado por via intradérmica, (IP) grupo inoculado por via intraperitoneal.\* Presença de formas parasitárias sofridas e destruídas. Aumento do número de macrófagos.\*\* Alterações histológicas: dermatite granulomatosa, paniculite discreta e focal com infiltrado inflamatório constituído principalmente por macrófagos e linfócitos.

## 5. Discussão Geral

*Trypanosoma caninum* é uma espécie recentemente descrita no Brasil, infectando cães domésticos. Pouco ainda se conhece sobre esse agente e, o nosso estudo visou contribuir com elementos que possam ser úteis nesse contexto.

O interesse pelo estudo de *T. caninum* tem sido motivado principalmente pelo fato desse parasito infectar o reservatório doméstico de *L. chagasi* (sin. *L. infantum*), agente da leishmaniose visceral canina (LVC) e esse fenômeno interferir no controle desse importante agravo (Barros et al., 2012). Além disso, o estudo de uma nova espécie deve considerar aspectos relacionados à biologia, entre os quais citamos o conhecimento das formas evolutivas que os parasitos possam apresentar durante o seu ciclo biológico.

Como já relatado na literatura, as espécies pertencentes ao gênero *Trypanosoma*, crescem bem à temperatura de 27°C em diversos meios de culturas convencionais. Porém, algumas espécies são mais exigentes que outras, como é caso de *T. rangeli* que não cresce bem em meios líquidos convencionais, necessitando do meio NNN e suplementação de soro fetal bovino (SFB) para a manutenção dos isolados (Sousa, 1999). Em nosso estudo, observamos que as amostras de *T. caninum* crescem facilmente tanto em meio Schneider puro, quanto em NNN+Schneider à temperatura de 28°C, embora, nessa última condição, os parasitos são capazes de se manterem vivos por mais tempo. Quando avaliado a influência das diferentes temperaturas, em condição axênica, vimos que este agente não se estabelece à 35° e 37°C, havendo morte logo no início da curva de crescimento, sendo portanto a temperatura uma fator relevante no crescimento dessa espécie, quando cultivado em condições axênicas.

Resultados obtidos anteriormente pelo nosso grupo têm mostrado que *T. caninum* é um agente com elevada diversidade morfológica. No cultivo axênico, além das formas evolutivas comumente encontradas no gênero *Trypanosoma*, tais como formas epimastigotas, tripomastigotas e esferomastigotas, *T. caninum* apresenta formas epimastigotas aflageladas, que se apresentam sem flagelo livre visível (Barros et al., 2014). Devido a essa diversidade, e visando acompanhar o processo de multiplicação *in vitro*, selecionamos para o nosso estudo, 4 amostras de *T. caninum*, duas com elevado percentual de formas epimastigotas flageladas e duas com elevado percentual de formas epimastigotas aflageladas.

Embora formas aflageladas sejam incomuns aos parasitos do gênero *Trypanosoma*, Sousa (1999) descreveu formas semelhantes na cultura de *T. rangeli*. Esse autor relata que essas formas são encontradas em triatomíneos ou em culturas de isolados recentes. Em *T. caninum*, essas formas aflageladas são observadas em todos os isolados dessa espécie, independente da fase do cultivo. Um fato curioso que temos observado é a predominância alternada dessas formas (flagelados e não flagelados) ao longo dos repiques no cultivo axênico. A amostra RJ12229, empregada em nosso estudo, quando recém isolada, apresentava predominância de formas flageladas como mostrado no artigo 2 desta tese. Após vários repiques, o perfil dessa amostra mudou, sendo observado, predominância de epimastigotas atípicos. Ainda não sabemos por que isso ocorre, no entanto, temos observado que quando o repique é realizado em garrafas de cultura, formas flageladas são mais frequentes do que quando o cultivo é realizado em tubos de ensaio. A tensão de O<sub>2</sub> e CO<sub>2</sub> parecem ser fatores importantes no cultivo desses parasitos. Futuramente pretendemos realizar a clonagem dessas formas evolutivas (flageladas e não flageladas) e acompanhar o seu desenvolvimento *in vitro*, sob diferentes condições de cultivo. Um dado importante aqui obtido foi a confirmação de que formas epimastigotas sem flagelo livre dão origem às formas flageladas com já mostrado por Barros et al. (2014) e que as formas flageladas dão origem as formas tripomastigotas.

Um fato interessante foi que, embora o perfil morfológico de *T. caninum* seja variado entre os isolados aqui estudados, revelado através do polimorfismo apresentado nos ensaios de diferenciação celular, o perfil molecular dessas mesmas amostras foi considerado homogêneo (Barros et al., 2015). Até então, mesmo utilizando diferentes marcadores, *T. caninum* é agrupado em um único clado.

Pelo fato de não conhecermos as formas que *T. caninum* assume na infecção do hospedeiro vertebrado, realizamos ensaios de interação desse parasito com diferentes linhagens celulares como já realizado com outras espécies de *Trypanosoma* (Thomaz & Deane, 1990; Shuster & Sullivan, 2002). No co-cultivo com as linhagens DH-82 e MDCK-2, *T. caninum* foi capaz de se manter à 37°C, fato não observado no cultivo axênico, e se diferenciar para formas tripomastigotas. Esse resultado mostra a importância do co-cultivo com feeder layer no processo de diferenciação desses parasitos.

Nos ensaios de interação com células, constatamos que *T. caninum*, independente da forma evolutiva, não possui capacidade para invasão nas linhagens empregadas no estudo, demonstrando que talvez esse agente não possua um ciclo intracelular. Resultados semelhantes foram obtidos com outras espécies do gênero *Trypanosoma*, como *T. terrestris* no qual os autores utilizaram monocamadas de células Vero, C6/36 e SF9, verificando que apesar do crescimento parasitário nesse co-cultivo, não foi possível verificar invasão nessas células (Acosta et al., 2013). No estudo de Madeira et al. (2009) já foi demonstrado que *T. caninum* não foi capaz de infectar macrófagos murinos.

Parasitas do gênero *Trypanosoma* apresentam grande diversidade biológica ao longo do ciclo evolutivo. Classicamente, formas amastigotas, epimastigotas, esferomastigota e tripomastigotas são os estágios evolutivos descritos para as espécies desse gênero (Hoare, 1972; Vickerman, 1976). Num estudo recente, foi relatado que formas tripomastigotas não são os únicos estágios do ciclo de vida de uma espécie de *Trypanosoma* (*Trypanosoma*



*copemani*) de marsupiais australianos sendo observado na corrente sanguínea, outros estágios tais como promastigota, esferomastigota e amastigota (Austen et al., 2015). Infelizmente, nos ensaios envolvendo a infecção experimental de camundongos, não foi possível encontrar nenhuma forma evolutiva pelos exames diretos e histopatológicos, os quais poderia nos indicar quais formas estariam presentes no sangue, na pele ou em outro sítio desse animal. A forma de reprodução dos tripanossomatídeos também são informações relevantes, principalmente quando trata-se de novas espécies. Em algumas espécies do subgênero *Megatrypanum*, tais como *Trypanosoma theileri*, *T. melophagium* e *T. conorhini* a reprodução é feita através da forma epimastigota em mamífero (Hoare, 1972). No co-cultivo com células de mamíferos, vimos que a multiplicação de *T. caninum* pode ocorrer nas formas epimastigotas e tripomastigotas, embora demonstramos que essas formas de *T. caninum* não foram capazes de infectar diferentes células.

Nos ensaios envolvendo a infecção de camundongos, os resultados ainda são preliminares, no entanto, verificamos que *T. caninum* é capaz de alcançar diferentes tecidos. Utilizamos duas diferentes vias de inoculação e, considerando a via intradérmica, o parasito foi detectado na pele somente no sítio de inoculação até 24 horas pós infecção. Alterações histológicas também foram detectadas nesse sítio e nesse intervalo. Já por via intraperitoneal, o parasito foi isolado de baço e de sangue até 1 hora após a inoculação. As análises moleculares mostraram que o DNA de *T. caninum* foi detectado em diferentes tecidos até 30 dias pós infecção. Estudos apontam que a detecção de DNA por PCR está correlacionado à presença de parasitos viáveis (Britto et al., 2001; Prina et al., 2007).

*T. caninum*, até o momento, tem sido encontrado somente em cães domésticos. Apesar do pouco conhecimento, estudos anteriores têm mostrado que cães infectados por *T. caninum* apresentam um bom estado clínico geral (Pinto et al., 2010; Almeida et al., 2011; Barros et al., 2012). Além disso, Alves et al. (2012), sugerem que *T. caninum* talvez seja pouco

imunogênico para os cães. Até o momento, publicações com foco em avaliar dados clínicos e laboratoriais na infecção natural por *T. caninum* são escassas. O acompanhamento de 14 animais naturalmente infectados por *T. caninum* possibilitou a contribuição de aspectos relacionados a patogênese e/ou virulência desse parasito para os cães, cujos resultados estão apresentados no artigo nº 3 desta tese. Um dado que podemos destacar é a comprovação exclusiva de *T. caninum* em sítio de pele, como já foi mencionado em inúmeros outros estudos (Madeira et al., 2009; Pinto et al., 2010; Silva et al., 2011). A partir de observações prévias, associadas aos resultados aqui obtidos, é possível sugerir que *T. caninum* seja um parasito não patogênico para os cães. Um dado que reforça a nossa hipótese é o fato desse agente ser isolado, na maioria das vezes, de animais sem qualquer sinal clínico específico. Outro dado que corrobora e foi também levantada em nosso estudo, é a possibilidade da infecção por *T. caninum* ser um evento transitório. Essas hipóteses ainda são preliminares, no entanto, se confirmadas serão elementos importante para o estabelecimento de ferramentas diagnósticas e conseqüentemente para determinação da prevalência desse parasito nas áreas endêmicas.

A caracterização das amostras isoladas a partir do diagnóstico parasitológico é de grande importância para diversos estudos, principalmente àqueles que envolvem a vigilância epidemiológica, possibilitando o mapeamento das espécies e/ou variantes de parasitos que circulam em áreas endêmicas. Entretanto, a identificação dos parasitos do gênero *Trypanosoma* nem sempre é uma tarefa fácil. Embora possamos contar com inúmeras ferramentas moleculares para esse fim, algumas não são espécie específicas. Durante o nosso estudo, nove novas amostras de *T. caninum* foram isoladas e identificadas utilizando um alvo molecular conservado, a subunidade 18S do gene ribossômico e posterior análise das seqüências nucleotídicas. Essa estratégia tem sido utilizada até então para a caracterização de *T. caninum* (Barros et al, 2012, 2014, 2015). Das nove amostras recém identificadas de *T.*

*caninum*, uma foi encontrada no estado do Piauí e uma outra no município de Barra Mansa (RJ), áreas sem relato da presença desse agente. As 7 demais amostras foram isoladas do município do Rio de Janeiro. Esses novos isolados, em associação aos já descritos em outras cidades brasileiras, totalizam 62 amostras de *T. caninum* descritas até o momento, demonstrando a circulação desse parasito e enfatizando a importância da identificação das espécies que estejam infectando os cães nas áreas endêmicas onde circulam outros tripanosomatídeos. Esses dados estão mostrados no artigo 1 desta tese.

Com os resultados obtidos nesta tese, foi possível reunir informações que ajudaram a conhecer e consolidar aspectos morfológicos de *T. caninum*. Aqui, foi estabelecido que *T. caninum* é uma espécie polimórfica, que apresenta predominância de formas tripomastigotas quando co-cultivado com células de mamíferos, mas que não é capaz de invadir essas células. Considerando as características biológicas de *T. caninum* aqui observadas, nosso estudo fornece evidências para classificação taxonômica desse parasito no subgênero *Megatrypanum*. Além disso, a infecção experimental de camundongos sugere que *T. caninum* possa sobreviver nos capilares dos tecidos sendo capaz de alcançar diferentes órgãos. Cães naturalmente infectados apresentam-se assintomáticos, com baixa resposta imune humoral e infecção transitória e, o número de casos da infecção natural tem sido detectados em novas áreas geográficas, demonstrando ampla distribuição geográfica.

## 6. Conclusões

1. Novas áreas de circulação de *T. caninum*, São João do Piauí (PI) e Barra Mansa (RJ), foram descritas neste estudo, ampliando o conhecimento da distribuição geográfica desse parasito no Brasil;
2. No co-cultivo com as diferentes linhagens celulares como *feeder layers*, foi possível verificar intenso processo de diferenciação, demonstrando que as formas atípicas aflageladas dão origem à formas epimastigotas flageladas e essas, às formas tripomastigotas;
3. Não foi possível verificar infecção nas linhagens celulares estudadas, mostrando que nessas células *T. caninum* não possui um ciclo intracelular;
4. No estudo da infecção natural canina, podemos confirmar que a pele é o sitio de encontro de *T. caninum* e, que a infecção nesses animais cursa de forma assintomática e com baixa resposta imune humoral;
5. Na infecção experimental em camundongos, DNA de *T. caninum* foi detectado no sangue, baço, coração e fígado desses animais, sugerindo que esse agente pode alcançar outros órgãos além da pele;
6. Considerando a morfologia das formas tripomastigotas, o processo de divisão e outras características biológicas de *T. caninum*, nosso estudo fornece evidências para classificação taxonômica desse parasito no subgênero *Megatrypanum*.

## 7. Referências bibliográficas

- Acosta ICL, Costa AP, Nunes PH, Gondim MFN, Gatti A, Rossi Jr. et al. Morphological and Molecular characterization and phylogenetic relationships of a new species of trypanosome in *Tapirus terrestris* (lowland tapir), *Trypanosoma terrestris* sp. Nov., from Atlantic Rainforest of southeastern Brazil. *Parasit Vectors*. 2013; 6: 349.
- Almeida ABPF, Sousa VRF, Boa Sorte EC, Figueiredo FB, Paula DAJ, Pimentel MFA. et al. Use of Parasitological Culture to Detect *Leishmania (Leishmania) chagasi* in Naturally Infected Dogs. *Vector Borne Zoonotic Dis*. 2011;11(12):1555-60.
- Alvar J, Cañavate C, Molina R, Moreno J, Nieto J. Canine leishmaniasis. *Adv Parasitol*. 2004; 57:1-88.
- Alves AS, Mouta-Confort E, Figueiredo FB, Oliveira RVC, Schubach AO, Madeira MF. Evaluation of serological cross-reactivity between canine visceral leishmaniasis and natural infection by *Trypanosoma caninum*. *Res Vet Sci*. 2012; 93(3): 1329–1333.
- Andrade SG. *Patologia experimental da doença de Chagas*. In: BRENER, Z., ANDRADE, Z. A., BARRAL-NETTO, M. (eds.). *Trypanosoma cruzi e doença de Chagas*. 2ª ed. Rio de Janeiro: Guanabara Koogan, 2000. p. 177-200.
- Andrade SG. Influence of *Trypanosoma cruzi* strain on the pathogenesis of chronic myocardiopatia in mice. *Mem Inst Oswaldo Cruz*. 1990; 85: 17-27.
- Austen JM, Reid SA, Robinson DR, Friend JA, Ditcham WG, Irwin PJ. et al. Investigation of the morphological diversity of the potentially zoonotic *Trypanosoma copemani* in quokkas and Gilbert's potoroos. *Parasitol*. 2015; 142(11): 1443-52.
- Araújo FMG, Bahia MT, Magalhães NM, Martins-Filho OA, Veloso VM, Carneiro CM. et al. Follow-up of experimental chronic Chagas' disease in dogs: use of polymerase chain reaction (PCR) compared with parasitological and serological methods. *Acta Trop*. 2002; 81:21-31.
- Araujo-Jorge T. *Modelos animais para o estudo in vivo da doença de Chagas e de seus aspectos histopatológicos. O camundongo*. In TC Araújo-Jorge & SL Castro (org) *Doença de Chagas: manual para experimentação animal*. Fiocruz, Rio de Janeiro 2000. p. 133-139.

- Barbabosa-Pliego A, Díaz-Albiter HM, Ochoa-García L, Aparicio-Burgos E, López-Heydeck S, Velásquez-Ordoñez V. et al. *Trypanosoma cruzi* circulating in the southern region of the State of Mexico (Zumpahuacán) is pathogenic: a dog model. *Am J Trop Med Hyg.* 2009;81:390-395.
- Barros JH, Toma HK, de Fatima Madeira M. Molecular study of *Trypanosoma caninum* isolates based on different genetic markers. *Parasitol Res.* 2015; 114(2): 777-783.
- Barros JHS, Fonseca TS, Macedo-Silva R, Côrte-Real S, Toma HK, Madeira MF. Aflagelar epimastigote forms are found in axenic culture of *Trypanosoma caninum*. *Acta Trop* 2014; 137:147-151.
- Barros JHS, Almeida ABPF, Figueiredo FB, Sousa VRF, Fagundes A, Pinto AGS. et al. Occurrence of *Trypanosoma caninum* in areas overlapping with leishmaniasis in Brazil: what is the real impact of canine leishmaniasis control? *Trans R Soc Trop Med Hyg.* 2012; 106: 419– 423.
- Bastrenta B, Mita N, Buitrago R, Vargas F, Flores M, Machane M. et al. Humam mixed infections of *Leishmania spp.* and *Leishmania-Trypanosoma cruzi* in a Sub Andean Bolivian Area: identification by polymerase chain reaction/hybridization and isoenzyme. *Mem Inst Oswaldo Cruz.* 2003; 98: 255-264.
- Beard CB, Pye G, Steurer FJ, Rodriguez R, Campman R, Peterson AT. et al. Chagas disease in a domestic transmission cycle, Southern Texas, USA. *Emerging Infec Dis.* 2003; 9: 103-105.
- Britto C, Silveira C, Cardoso MA, Marques P, Luquetti A, Macedo V. et al. Parasite persistence in treated chagasic patients revealed by xenodiagnosis and polymerase chain reaction. *Mem. Inst. Oswaldo Cruz.* 2001; 96: 823-826.
- Cruz-Chan JV, Bolio-González M, Colín-Flores R, Ramirez-Sierra MJ, Quijano-Hernandez I, Dumonteil E. Immunopathology of natural infection with *Trypanosoma cruzi* in dogs. *Vet Parasitol* 2009; 162:151-155.
- D'Alessandro A. Biology of *Trypanosoma (Herpetosoma) rangeli*, Tejera, 1920. In: Lumsden, W.H.R., Evans, D. A.(org.). *The Biology of the Kinetoplastida*. New York: Academic Press, 1976. P. 327-403.
- Dantas-Torres F, Paiva-Cavalcanti M, Figueredo LA, Melo MF, Silva FJ, Silva AL. et al. Cutaneous and Visceral leishmaniosis in dogs from a rural community in northeastern Brazil. *Vet Parasitol.* 2010; 170: 313-317.

- Dantas-Torres F. The role of dogs as reservoirs of *Leishmania* parasites, with emphasis on *Leishmania (Leishmania) infantum* and *Leishmania (Viannia) braziliensis*. *Vet Parasitol* 2007; 149:136–46.
- Deane LM. Animal reservoirs of *Trypanosoma cruzi* in Brazil. *Rev Bras Malariol Doenças Trop*. 1964; 16: 27-48.
- De Menezes VT, Queiroz AO, Gomes MA, Marques MA, Jansen AM. *Trypanosoma evansi* in inbred and Swiss-Webster mice distinct aspects of pathogenesis. *Parasitol Res*. 2004; 94(3): 193-200.
- Franke CR, Greiner M, Mehlitz D. Investigations on naturally occurring *Trypanosoma evansi* infections in horses, cattle, dogs and capybaras (*Hydrochaeris hydrochaeris*) in Pantanal de Poconé (Mato Grosso, Brazil). *Acta Trop*. 1994; 58: 159-169.
- Gürtler RE, Cécere MC, Lauricella MA, Cardinal MV, Kitron U, Cohen JE. Domestic dogs and cats as source of *Trypanosoma cruzi* infection in rural northwestern Argentina. *Parasitol*. 2007; 134: 69-82.
- Harrus S, Harmelin A, Presenty B, Bark H. *Trypanosoma congolense* infection in two dogs. *J Small Anim Pract*. 1995; 36: 83-86.
- Hasne MP, Soysa R, Ullman B. The *Trypanosoma cruzi* Diamine Transporter Is Essential for Robust Infection of Mammalian Cells. *PLoS One*. 2016; 11(4): e0152715.
- Hill GC, Shimer SP, Caughey B, Sauer LS. Growth of infective forms of *Trypanosoma rhodesiense* in vitro, the causative agent of African trypanosomiasis. *Sci*. 1978a; 202: 763-765.
- Hill GC, Shimer SP, Caughey B, Sauer LS. Growth of infective forms of *Trypanosoma (T) brucei* on buffalo lung and Chinese hamster lung tissue culture cells. *Acta Trop*. 1978b; 35: 201-207.
- Hoare CA. *The Trypanosomes of Mammals. A Zoological Monograph*. Oxford: Blackwell Scientific Publication, 1972.
- Kaggwa E, Munyua WK, Mugeru GM. The pathogenicity of *Trypanosoma brucei brucei* in dogs. *Bull Anim Health Prod Afr*. 1984; 82: 360-368.
- Lee YF, Cheng CC, Chen JS, Lin NN, Hung YW, Wang JM, et al. Evidence of intracellular stages in *Trypanosoma (Megatrypanum) theileri* in non-phagocytic mammalian cells. *Vet Parasitol*. 2013;191(3-4):228-39.

- Madeira MF, Sousa MA, Barros JH, Figueiredo FB, Fagundes A, Schubach A. et al. *Trypanosoma caninum* n. sp. (Protozoa: Kinetoplastida) isolated from intact skin of a domestic dog (*Canis familiaris*) captured in Rio de Janeiro, Brazil. Parasitol. 2009; 136: 401-13.
- Madeira MF, Schubach A, Schubach TM, Pacheco RS, Oliveira FS, Pereira SA. et al. Mixed infection with *Leishmania (Viannia) braziliensis* and *Leishmania (Leishmania) chagasi* in a naturally infected dog from Rio de Janeiro, Brazil. Trans R Soc Trop Med Hyg. 2006a;100: 442-5.
- Madeira MF, Schubach AO, Schubach TM, Pereira AS, Figueiredo FB, Baptista C. et al. Post mortem parasitological evaluation of dogs seroreactive for *Leishmania* from Rio de Janeiro, Brasil. Vet Parasitol. 2006b;138 (3-4): 366-370.
- Madeira MF, Schubach AO, Schubach TMP, Serra CMB, Pereira SA, Figueiredo FB. et al. Is *Leishmania (Viannia) braziliensis* preferentially restricted to the cutaneous lesions of naturally infected dogs? Parasitol Res. 2005; 97: 73-76.
- Madeira MF, Serra CMB, Schubach TMP, Pereira S, Figueiredo FB, Soares MJ. et al. Co-infecção natural por *Leishmania (Viannia) braziliensis* e *Trypanosoma* sp. em cão doméstico. Rev Soc Bras Med Trop. 2004; 37 (suppl.):217.
- Mello RC, Brener Z. Tissue tropism of different *Trypanosoma cruzi* strains. J Parasitol. 1978; 64: 314-332.
- Ministério da Saúde. 2006. Manual de vigilância e controle da leishmaniose visceral. Brasília.
- Montenegro VM, Jiménez M, Dias JCP, Zeledón R. Chagas disease in dogs from endemic areas of Costa Rica. Mem Inst Oswaldo Cruz. 2002; 97: 491-494.
- Pifano F, Peñalver LM, Medina R, Dominguez E. La infección natural Del perro por El *Trypanosoma rangeli*. Primeira comprobación de um reservorio extrahumano vertebrado Del protozoário em La naturaleza. Gac Med. 1948; 56: 130-134.
- Pinto AGS, Schubach TMP, Figueiredo FB, Baptista C, Fagundes A, Barros JHS. et al. Isolation of *Trypanosoma caninum* in domestic dogs in Rio de Janeiro, Brazil. Parasitol. 2010; 26: 1653-1660.
- Prina E, Roux E, Mattei D, Milon G. Leishmania DNA is rapidly degraded following parasite death: an analysis by microscopy and real-time PCR. Microbes Infect. 2007; 9: 1307-1315.



- Reithinger R, Davies CR. Is the domestic dog (*Canis familiaris*) a reservoir host of American cutaneous leishmaniasis? A critical review of the current evidence. *Am J Trop Med Hyg.* 1999; 61(4): 530-541.
- Riou G, Delain E. Electron microscopy of the circular kinetoplastic DNA from *Trypanosoma cruzi*: occurrence of catenated forms. *Proc Natl Acad Sci U S A.* 1968 ; 62(1):210-217.
- Rodrigues AC, Campaner M, Takata CS, Dell' Porto A, Milder RV, Takeda GF. et al. Brazilian isolates of *Trypanosoma (Megatrypanum) theileri*: diagnosis and differentiation of isolates from cattle and water buffalo based on biological characteristics and randomly amplified DNA sequence. *Vet Parasitol.* 2003; 116(3): 185-207.
- Savani ESMM, Nunes VLB, Galati EAB, Castilho TM, Araújo FS, Ilha IMN. et al. Occurrence of co-infection by *Leishmania (Leishmania) chagasi* and *Trypanosoma (Trypanozoon) evansi* in a dog in the State of Mato Grosso do Sul, Brazil. *Mem Inst Oswaldo Cruz.* 2005; 100: 739-741.
- Schuster FL, Sullivan JJ. Cultivation of clinically significant hemoflagellates. *Clin Microbiol Rev.* 2002; 15: 374-389.
- Silva DA, Madeira MF, Teixeira AC, Souza CM, Figueiredo FB. Laboratory tests performed on *Leishmania* seroreactive dogs euthanized by the leishmaniasis control program. *Vet Parasitol* 2011; 179: 257-261.
- Sousa MA. Morphobiological characterization of *Trypanosoma cruzi* Chagas, 1909 and its distinction from other trypanosomes. *Mem Inst Oswaldo Cruz.* 1999; 94 (Suppl. I): 205-210.
- Souza W. An Introduction to the Structural Organization of Parasitic Protozoa. *Curr Pharm Des.* 2008; 14: 822-838.
- Thomaz N, Deane MP. Continuous growth and differentiation of *Trypanosoma (Megatrypanum) freitasi* Rego, Magalhães, Magalhães & Siqueira, 1957, *in vitro*. *J Protozool.* 1990; 37: 40-43.
- Vickerman K. Phylum Zoomastigina. Class Kinetoplastida. In: Margulis, L., Corliss, J.O., Melkonian, M., Chapman, D. (org.). *Handbook of Protoctista*. Boston: Jonas & Bartlett, 1990. p. 215-238.
- Vickerman K. *The diversity of the Kinetoplastid flagellates*. In: Lumsden, W.H.R., Evans, D. A.(org.). *Biology of the Kinetoplastida*. New York: Academic Press, 1976. p. 1-34.
- Wheeler RJ, Gluenz E, Gull K. The cell cycle of *Leishmania*: morphogenetic events and their implications for parasite biology. *Mol Microbiol.* 2011;79(3):647-62.