

Ministério da Saúde

FIOCRUZ
Fundação Oswaldo Cruz

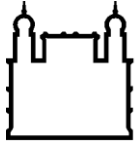
INSTITUTO OSWALDO CRUZ
PÓS-GRADUAÇÃO EM BIOLOGIA CELULAR E MOLECULAR

**Processos de secreção e transporte vesicular da proteína básica principal
(MBP-1) em eosinófilos durante a infecção por *Schistosoma mansoni***

FELIPE FERRAZ DIAS

RIO DE JANEIRO

2015



Ministério da Saúde

FIOCRUZ
Fundação Oswaldo Cruz

INSTITUTO OSWALDO CRUZ

PÓS-GRADUAÇÃO EM BIOLOGIA CELULAR E MOLECULAR

FELIPE FERRAZ DIAS

Processos de secreção e transporte vesicular da proteína básica principal (MBP-1) em eosinófilos durante a infecção por *Schistosoma mansoni*

Tese apresentada ao Programa de Pós-Graduação em Biologia Celular e Molecular do Instituto Oswaldo Cruz como requisito parcial para obtenção do título de Doutor em Ciências.

Área de concentração: Biologia Celular e Molecular

Orientador(a): Prof(a). Dr(a). Rossana Correa Netto de Melo

RIO DE JANEIRO

2015

ii

Ficha catalográfica elaborada pela
Biblioteca de Ciências Biomédicas/ ICICT / FIOCRUZ - RJ

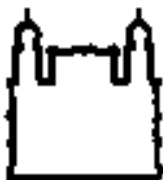D541 Dias, Felipe Ferraz

Processos de secreção e transporte vesicular de proteína básica principal (MBP-1) em eosinófilos durante a infecção por *Schistosoma mansoni* / Felipe Ferraz Dias. – Rio de Janeiro, 2015.
xv, 175 f. : il. ; 30 cm.

Tese (Doutorado) – Instituto Oswaldo Cruz, Pós-Graduação em Biologia Celular e Molecular, 2015.
Bibliografia: f. 150-165

1. *Schistosoma mansoni*. 2. Granuloma. 3. Eosinófilos. 4. Ultraestrutura. 5. Secreção. 6. Piecemeal degranulation. 7. Imunomarcção de MBP-1. I. Título.

CDD 616.963



Ministério da Saúde

Fundação Oswaldo Cruz
Instituto Oswaldo Cruz

DECLARAÇÃO

Declaramos que a defesa pública da tese de doutorado em Biologia Celular e Molecular, área de concentração: Biologia Celular e Molecular, de Felipe Ferraz Dias, realizou-se no vigésimo oitavo dia do mês de outubro de dois mil e quinze, às quatorze horas, no Sala 26 do Pavilhão 108/Fiocruz.

Título da tese de doutorado: **“Processos de secreção e transporte vesicular de proteína básica principal (MBP-1) em eosinófilos durante a infecção por *Schistosoma mansoni*”**.

Orientação: Dr^a. Rossana Corrêa Netto de Melo e da Dr^a. Patrícia Torres Bozza

Revisão: Dr. Aloísio Sales da Cunha

Banca Examinadora: Dr^a. Helene Santos Barbosa – IOC/FIOCRUZ (Presidente)


Dr^a. Sandra Aurora Chavez Perez Rodrigues – Far-Manguinhos/FIOCRUZ (Membro titular)

Dr^a. Florence Mara Rosa – UFJF/MG (Membro titular)

Dr^a. Magda Fraguas Serra - Far-Manguinhos/FIOCRUZ (Suplente)

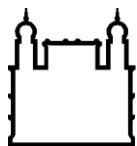
Informamos ainda que o referido aluno deve cumprir exigências previstas em regimento da Pós-graduação em Biologia Celular e Molecular para a obtenção de seu título.

Rio de Janeiro, 28 de outubro de 2015.


Leila de Mendonça Lima
Matrícula SIAPE 11919958

Coordenadora do Programa de Pós-Graduação em Biologia Celular e Molecular
Instituto Oswaldo Cruz/Fiocruz

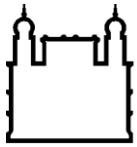
Documento registrado sob nº DCE-708/15 no livro nº I, folha 11 em 28/10/2015



Ministério da Saúde

FIOCRUZ
Fundação Oswaldo Cruz

Dedico mais essa vitória, imensamente, à minha amada esposa Renata, e aos meus pais e irmãos, por terem sempre me incentivado na busca e realização dos meus sonhos.



Ministério da Saúde

FIOCRUZ

Fundação Oswaldo Cruz

AGRADECIMENTOS

Agradeço primeiramente a Deus, por ter iluminado meu caminho e trilhado meus passos até a consagração final.

À minha esposa Renata, pelo amor, carinho e compreensão incondicionais, principalmente, nas horas mais difíceis.

Aos meus pais, por sempre estarem presentes e por fazerem das minhas conquistas, a realização pessoal de seus sonhos.

Aos meus irmãos Thiago e Bárbara, que sempre me apoiaram e contribuíram para o meu crescimento pessoal.

Ao tio Hulk e tia Neiva por me incentivarem e me acolherem em BH, durante os trabalhos na UFMG e Hospital das Clínicas.

À minha avó Eva pelo amor e carinho sempre demonstrado, principalmente em sua casa, quando me escondia do mundo para estudar para alguma prova da pós-graduação.

À minha avó Ernestina e todos os tios, tias, primos e primas, pela torcida e por acreditarem na minha busca pela conquista e sucesso.

Aos amigos, pela intensa torcida e motivação, e por sempre me incentivarem a nunca desistir.

À professora e orientadora Rossana Melo, pelo carinho e convivência amistosa durante todos esses 10 anos, pelo empenho e dedicação com que ensina seus alunos a fazer e produzir ciência. Rossana, só tenho a agradecer por tudo que realizei e conquistei trabalhando ao seu lado!

À professora Patrícia Bozza, pela colaboração durante o início do trabalho e pela oportunidade de trabalhar numa instituição de renome como a FioCruz, numa área de pesquisa tão atraente e ainda, cheia de mistérios.

Ao professor Hélio Chiarini-Garcia, pela sua amizade, orientação científica e pelo carisma com que se dedica a trabalhar com as pessoas ao seu redor.

Ao professor Aloísio Sales da Cunha, pela sua valorosa amizade, pelo carisma e empenho com que se dedicou a colaborar com este trabalho e por sempre me receber de braços abertos para discutirmos questões pertinentes ao projeto. Agradeço de coração ter aceitado o convite para revisar esta obra.

Ao professor Lambertucci, por ceder as amostras de fígado dos pacientes, sem as quais seria impossível a conclusão deste trabalho.

À professora Patrícia Silva, por abrir as portas do Laboratório de Inflamação e pela colaboração no projeto.

Ao técnico José Carlos do Departamento de parasitologia da UFMG pela inoculação dos animais utilizados neste trabalho.

Ao Everton, pela paciência e ensinamentos, e pelo auxílio com as amostras de lavado peritoneal.

À aluna de iniciação científica Kássia Malta, pela amizade durante estes três anos de convivência e pela sua incessante participação no desenvolvimento e aprimoramento deste trabalho.

A todos os outros integrantes do Laboratório de Biologia Celular, professoras Heloísa e Patrícia Elaine, alunos de doutorado e mestrado Gabriel, Daniel, Vítor, Kennedy, Lívias, Juliana, Kátia e alunos de iniciação científica, em especial, ao Thiago, pela atenção e prontidão sempre demonstradas.

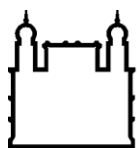
Às técnicas do CAPI, Olga e Ivete, pelo processamento de parte do material de microscopia eletrônica, e ao Kinulpe e Denilson (biólogos do Centro de Microscopia da UFMG), pela captura das imagens, sem os quais este trabalho não seria finalizado.

À Julimar e Daniele Lobato, pela competência e presteza na forma de orientar os alunos da Pós-Graduação.

Aos professores, funcionários, amigos e colegas do Programa de Pós-Graduação em Biologia Celular e Molecular do Instituto Oswaldo Cruz.

Aos membros da banca examinadora, professoras Helene Barbosa, Sandra Perez e Florence, pela contribuição e colaboração na correção e desfecho desta tese.

Enfim, agradeço a todas as pessoas que de alguma forma contribuíram para a realização e conclusão deste trabalho.



Ministério da Saúde

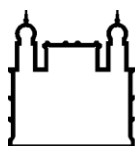
FIOCRUZ
Fundação Oswaldo Cruz

Essa tese foi desenvolvida no Laboratório de Biologia Celular (LBC) do Departamento de Biologia do Instituto de Ciências Biológicas da Universidade Federal de Juiz de Fora, sob a orientação da Dra. Rossana Correa Netto de Melo, com o financiamento das seguintes agências de fomento:

Coordenação de Aperfeiçoamento de Pessoal de Nível Superior – CAPES
Conselho Nacional de Pesquisa e Desenvolvimento Científico e Tecnológico- CNPq
Fundação de Amparo e Pesquisa do Estado de Minas Gerais - FAPEMIG

Também contou com o apoio e colaboração dos seguintes laboratórios/Centros/Instituições e pesquisadores:

- Beth Israel Deaconess Medical Center/Harvard Medical School – Dr. Peter Weller e Dra. Ann May Dvorak
- Laboratório de Biologia Estrutural e Reprodução (LABER)/UFMG – Dr. Hélio Chiarini-Garcia
- Centro de Aquisição e Processamento de Imagens (CAPI)/UFMG
- Centro de Microscopia/UFMG
- Centro de Treinamento e Referência em Doenças Infecciosas e Parasitárias do Estado de Minas Gerais (CTR-DIP), Faculdade de Medicina/UFMG – Dr. José Roberto Lambertucci
- Instituto Alfa de Gastroenterologia, Hospital das Clínicas/UFMG – Dr. Aloísio Sales da Cunha
- Laboratório de Parasitologia/UFJF – Dra. Florence Mara Rosa
- Laboratório de Estudo de Estrutura e Função de Proteínas/UFJF – Dra. Priscila Silva Grijó Farani
- Laboratório de Imunofarmacologia/IOC/FIOCRUZ/RJ – Dra. Patrícia Torres Bozza
- Laboratório de Inflamação/UFRJ – Dra. Christiane Bandeira-Melo
- Laboratório de Inflamação/IOC/FIOCRUZ/RJ – Dra. Patrícia Silva



Ministério da Saúde

FIOCRUZ

Fundação Oswaldo Cruz

LISTA DE ABREVIATURAS E SÍMBOLOS

ALT - alanina aminotransferase
APC (*antigen presenting cells*) – células apresentadoras de antígenos
AST – aspartato aminotransferase
BAL (bronchoalveolar lavage) - lavado bronco alveolar
Br⁻ - brometo
BSA (*bovine serum albumine*) – albumina de soro bovino
C5aR – receptor de molécula do complemento C5a
CCR – receptor de quimiocina de motivo CC
CD (*cluster of differentiation*) – molécula de superfície
C/EBP (*CCAAT-enhancer-binding proteins*) – proteínas de ligação a ativador de sequência CCAAT
CEH - células estreladas hepáticas
Cl⁻ - cloreto
CLs – corpúsculos lipídicos
CLC/Gal-10 (*Charcot-Leiden cristal/galectin-10*) – cristal de Charcot-Leiden/galectina-10
ECP (*eosinophil cationic protein*) – proteína catiônica de eosinófilos
EDN (*eosinophil-derived neurotoxin*) – neurotoxina derivada de eosinófilos
ENAP-78/CXCL5 [*epithelial neutrophil-activating peptide-78/chemokine (CXC motif) ligand 5*] – peptídeo ativador de neutrófilo epitelial-78/ ligante 5 de quimiocina de motivo CXC
EoSvs (*Eosinophil Sombrero Vesicles*) - vesículas do tipo sombrero
Eotaxina-1/CCL11 [*eotaxin-1/chemokine (CC motif) ligand 11*] – eotaxina-1/ ligante 11 de quimiocina de motivo CC
EPO/EPX (*eosinophil peroxidase/eosinophil protein X*) – peroxidase eosinofílica/proteína X de eosinófilos
Fc α RI – fragmento Fc do receptor para IgA
Fc γ RIIA e C – fragmentos Fc do receptor para IgG
GATA-1 – fator 1 de ligação a GATA ou fator de transcrição eritróide
GMA – resina glicolmetacrilato
GM-CSF (*granulocyte-macrophage colony stimulating factor*) – fator estimulatório de colônias de macrófagos e granulócitos
GRO- α /CXCL1 [*growth regulated oncogene-alpha/chemokine (CXC motif) ligand 1*] – oncogene regulado de crescimento-alfa/ligante 1 de quimiocina de motivo CXC
H₂O₂ – peróxido de hidrogênio
I⁻ - iodeto
ICAM-1 (*intercellular adhesion molecule-1*) – molécula de adesão intercelular-1
IFN- γ – interferon- γ
IgA, E, G – imunoglobulinas
IL-1 (α e β), 2, 4, 5, 6, 8, 10, 11, 12, 13 – interleucinas
IMR-32 – linhagem celular de neuroblastoma
LPS - lipopolissacarídeo
LTB₄, C₄ – leucotrieno B₄, C₄
MAA - macrófagos alternativamente ativados
MAdCAM-1 (*mucosal vascular addressin cell adhesion molecule-1*) – adressina
MBP (*major basic protein*) – proteína básica principal

MCP-1/CCL2 (*monocyte chemoattractant protein-1/ chemokine (CC motif) ligand 2*) – proteína de quimioatração de monócitos-1/ ligante 2 de quimiocina de motivo CC

MCP-1, 6 (*mast cell protease*) – proteases de mastócitos

M-CSF (*macrophage colony stimulating factor*) - fator estimulatório de colônia de macrófagos

MET – microscopia eletrônica de transmissão

MHC classe II (*major histocompatibility complex II*) - complexo de histocompatibilidade principal de classe II;

MIF (*macrophage migration inhibitory factor*) - fator inibitório de migração de macrófagos

MIP-1 α /CCL3 [*macrophage inflammatory protein-1-alpha/chemokine (CC motif) ligand 3*] – proteína inflamatória de macrófagos-1-alfa/ligante 3 de quimiocina de motivo CC

ML – microscopia de luz

MMP (*matrix metalloproteinase*) - metaloproteinase de matriz

MP – membrana plasmática

Myd88 (*myeloid differentiation factor 88*) – fator de diferenciação mielóide 88

NGF (*neuronal growth factor*) – fator de crescimento neuronal

NGS (*normal goat serum*) – soro normal de cabra

NK – (*natural killer cells*) – células exterminadoras naturais

ONOO⁻ - peroxinitrito

PAF (*platelet activating factor*) - fator de ativação de plaquetas

PBS (*phosphate buffer saline*) – solução tampão fosfato + cloreto de sódio

PDGF (*platelet-derived growth factor*) – fator de crescimento derivado de plaquetas

PDI (*protein disulfide isomerase*) - enzima dissulfeto isomerase

PGE_{1,2} – prostaglandinas E

PMD (*piecemeal degranulation*) – desgranulação por piecemeal

PPAR γ (*peroxisome proliferator activated receptor gamma*) - receptor ativado por proliferadores dos peroxissomos

PU.1 – fator de transcrição hematopoiético PU.1

RANTES/CCL5 (*regulated upon activation, normal T cell expressed and secreted/chemokine (CC motif) ligand 5*) – ligante 5 de quimiocina de motivo CC

RER – retículo endoplasmático rugoso

RNase-3 – ribonuclease-3

ROS (*reactive oxygen species*) – espécies reativas de oxigênio;

SEA (*soluble egg antigens*) – antígenos solúveis de ovos

SCF (*stem cell factor*) – fator de células tronco

SCN⁻ - tiocianeto

SNARES (*soluble N-ethylmaleimide-sensitive factor attachment protein receptor*) - proteínas receptoras de ligação ao fator sensível N-etilmaleimida solúvel

TGF- α,β (*transforming growth factor alpha, beta*) - fator de crescimento transformante-alfa, beta

TGO – transaminase glutâmico oxalacética

TGP – transaminase glutâmico pirúvica

Th1 e 2 – (*T helper 1 e 2*) – linfócitos T auxiliares 1 e 2

TLR-2 (*Toll-like receptor-2*) – receptor do tipo Toll-2

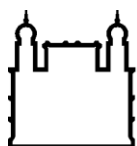
TNF- α (*tumor necrosis factor alpha*) - fator de necrose tumoral-alfa

VAMP-2, 7 e 8 (*vesicle-associated membrane protein*) - proteínas de membrana associada à vesícula

VCAM-1 (*vascular cell adhesion molecule-1*) – molécula de adesão celular e vascular-1

VEGF (*vascular endothelial growth factor*) – fator de crescimento endotelial e vascular)

VLA-4(*very late antigen-4*) – molécula de adesão do tipo integrina $\alpha 4\beta 1$



Ministério da Saúde

FIOCRUZ

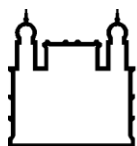
Fundação Oswaldo Cruz

LISTA DE ILUSTRAÇÕES

Figura 01 - Ciclo de vida do parasito <i>Schistosoma mansoni</i>	19
Figura 02 - Distribuição geográfica das áreas endêmicas e focos isolados da esquistossomose mansônica, no Brasil e no mundo	23
Figura 03 - Características ultraestruturais de eosinófilos maduros humanos	36
Figura 04 - Representação esquemática da maturação do grânulo de eosinófilo junto com a deposição de MBP em seu cristalóide	41
Figura 05 - Eosinófilos ativados em processo de citólise e exocitose composta	46
Figura 06 - Eosinófilo ativado em processo de <i>piecemeal degranulation</i> (PMD)	48
Figura 07 - Comparação entre tecidos-alvo de camundongos <i>Swiss Webster</i> infectados por <i>Schistosoma mansoni</i> e não infectados e grau de comprometimento tecidual	83
Figura 08 - Níveis séricos de enzimas hepáticas transaminase glutâmico oxalacética (TGO) e transaminase glutâmico pirúvica (TGP) de camundongos <i>Swiss Webster</i> infectados por <i>S. mansoni</i> durante a fase aguda da infecção e não infectados	84
Figura 09 - Cortes histológicos de granulomas hepáticos e intestinais de camundongos <i>Swiss Webster</i> infectados por <i>Schistosoma mansoni</i>	86
Figura 10 - Classificação e proporção dos estágios de granuloma ao longo das fases da infecção	88
Figura 11 - Análise morfométrica de granulomas e ovos de <i>S. mansoni</i> distribuídos no fígado e intestino grosso de camundongos <i>Swiss Webster</i> infectados durante a fase aguda e crônica da infecção	90
Figura 12 - Área de diferentes estágios de granuloma do fígado (A) e intestino grosso (B) de camundongos <i>Swiss Webster</i> infectados por <i>S. mansoni</i> durante a fase aguda e crônica da infecção	92
Figura 13 – Recrutamento e distribuição de eosinófilos em tecidos-alvo e cavidade peritoneal de camundongos <i>Swiss Webster</i> durante a fase aguda e crônica da infecção por <i>S. mansoni</i>	95
Figura 14 - Fenômeno semelhante ao de Splendore-Hoepli	96

Figura 15 - Proporção de eosinófilos dos estágios de granuloma mais predominantes da fase aguda (NE – necrótico-exsudativo) e da fase crônica (EP – exsudativo-productivo) do fígado de camundongos <i>Swiss Webster</i> infectados por <i>S. mansoni</i>	97
Figura 16 - Micrografia eletrônica representativa de um eosinófilo maduro do fígado de camundongo <i>Swiss Webster</i> infectado por <i>S. mansoni</i> durante a fase aguda da infecção	99
Figura 17 - Interações celulares entre eosinófilos e outras células do sistema imune do fígado de camundongos <i>Swiss Webster</i> infectados por <i>S. mansoni</i> durante a fase aguda da infecção	101
Figura 18 – Interação entre eosinófilo e ovo de <i>S. mansoni</i> durante a fase aguda da infecção	102
Figura 19 - Aspectos ultraestruturais e proporção de eosinófilos em processo de maturação do fígado de camundongos <i>Swiss Webster</i> infectados por <i>S. mansoni</i> durante a fase aguda da infecção	104
Figura 20 - Micrografia eletrônica representativa de um eosinófilo em processo de citólise do fígado de camundongo <i>Swiss Webster</i> infectado por <i>S. mansoni</i> durante a fase aguda da infecção	106
Figura 21 - Características ultraestruturais dos eosinófilos em processo de exocitose clássica do fígado de camundongos <i>Swiss Webster</i> infectados por <i>S. mansoni</i> durante a fase aguda da infecção	107
Figura 22 - Características ultraestruturais dos eosinófilos em processo de “piecemeal degranulation” (PMD) do fígado e intestino grosso de camundongos <i>Swiss Webster</i> infectados por <i>S. mansoni</i> durante a fase aguda da infecção	108
Figura 23 - Características ultraestruturais dos eosinófilos da camada submucosa do intestino delgado e grosso de camundongos <i>Swiss Webster</i> não infectados	109
Figura 24 - Porcentagem de grânulos específicos de eosinófilos do fígado e intestino grosso de camundongos <i>Swiss Webster</i> infectados por <i>S. mansoni</i> e de eosinófilos do grupo controle comprometidos com diferentes processos de desgranulação	111
Figura 25 - Micrografia eletrônica representativa de um eosinófilo de camundongo <i>Swiss Webster</i> infectado por <i>S. mansoni</i> durante a fase aguda da infecção com polarização de grânulos	112
Figura 26 - Imunomarcagem ultraestrutural de MBP-1 em eosinófilos do fígado de camundongos <i>Swiss Webster</i> infectados por <i>S. mansoni</i> durante a fase aguda da infecção	114

Figura 27 - Controle da imunomarcção ultraestrutural de MBP-1 em eosinófilos do fígado de camundongos <i>Swiss Webster</i> infectados por <i>S. mansoni</i> durante a fase aguda da infecção	116
Figura 28 - Porcentagem de grânulos específicos e vesículas transportadoras imunomarcados para MBP-1 e quantidade de partículas de ouro MBP-1 positivas presentes em cada um destes dois compartimentos subcelulares de eosinófilos do fígado de camundongos <i>Swiss Webster</i> infectados por <i>S. mansoni</i> durante a fase aguda da infecção	118
Figura 29 - Imunomarcção ultraestrutural de MBP-1 em grânulos em processo de PMD em eosinófilos do fígado de camundongos <i>Swiss Webster</i> infectados por <i>S. mansoni</i> durante a fase aguda da infecção	119
Figura 30 – Imunomarcção ultraestrutural de MBP-1 envolvida com grânulos em processo de exocitose em eosinófilos do fígado de camundongos <i>Swiss Webster</i> infectados por <i>S. mansoni</i> durante a fase aguda da infecção	120
Figura 31 - Micrografia eletrônica de um eosinófilo em processo de PMD evidenciando o transporte vesicular de MBP-1 durante a fase aguda da infecção	122
Figura 32 - Imunomarcção ultraestrutural de MBP-1 associada a EoSVs em eosinófilos do fígado de camundongos <i>Swiss Webster</i> infectados por <i>S. mansoni</i> durante a fase aguda da infecção	123
Figura 33 - Histopatologia do fígado e do intestino retal provenientes de biópsias humanas de pacientes crônicos com a forma hepatoesplênica descompensada e pseudotumoral da esquistossomose mansoni	125
Figura 34 - Aspectos ultraestruturais do fígado de pacientes crônicos com a forma hepatoesplênica descompensada da esquistossomose mansoni	127
Figura 35 – Características ultraestruturais dos eosinófilos do intestino retal de pacientes crônicos com a forma pseudotumoral da esquistossomose mansoni	129
Figura 36 - Características ultraestruturais dos eosinófilos do intestino retal de pacientes crônicos com a forma pseudotumoral da esquistossomose mansoni	130
Figura 37 - Porcentagem de grânulos específicos presentes em eosinófilos do intestino retal de pacientes crônicos com a forma pseudotumoral da esquistossomose mansoni comprometidos com diferentes processos de desgranulação	131



Ministério da Saúde

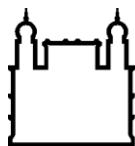FIOCRUZ
Fundação Oswaldo Cruz

SUMÁRIO

RESUMO	16
ABSTRACT	17
1. INTRODUÇÃO	18
1.1 ESQUISTOSSOMOSE MANSONI	18
1.1.1. Aspectos gerais e ciclo de vida do parasito	18
1.1.2. Sintomatologia e imunopatologia	19
1.1.3. Epidemiologia, diagnóstico e profilaxia	23
1.1.4. Desenvolvimento do processo inflamatório granulomatoso	25
1.1.5. Geração e desenvolvimento da fibrose hepática	31
1.1.6. Resposta imunológica na infecção por <i>S. mansoni</i>	32
1.2. EOSINÓFILOS	36
1.2.1. Ultraestrutura	36
1.2.2. Maturação e ativação dos eosinófilos	38
1.2.3. Atividade secretora de eosinófilos	39
1.2.3.1. Processos de secreção de eosinófilos	46
1.2.4. Atividade funcional de eosinófilos frente à infecções helmínticas	53
2. JUSTIFICATIVAS E OBJETIVOS	61
2.1. JUSTIFICATIVAS	61
2.2. OBJETIVOS	62
2.2.1. Objetivo geral	62
2.2.2. Objetivos específicos	62
3. MATERIAL E MÉTODOS	64
3.1. ANIMAIS E INFECÇÃO	64
3.2. INTERVALOS DE SACRIFÍCIO APÓS A INFECÇÃO	65
3.3. COLETA DE BIÓPSIAS HUMANAS DE PACIENTES INFECTADOS	65

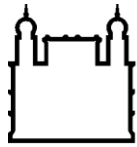
3.4. COLETA DE EOSINÓFILOS HUMANOS	66
3.5. QUANTIFICAÇÃO DE ENZIMAS HEPÁTICAS	66
3.6. CONTAGEM GLOBAL E DIFERENCIAL DE LEUCÓCITOS PERITONEAIS	67
3.7. PROCESSAMENTO DE AMOSTRAS PARA ANÁLISES HISTOLÓGICAS	68
3.8. PROCESSAMENTO DE AMOSTRAS PARA ANÁLISES À MICROSCOPIA ELETRÔNICA DE TRANSMISSÃO (MET)	69
3.9. PROCESSAMENTO DE AMOSTRAS PARA IMUNOMARCAÇÃO ULTRAESTRUTURAL	70
3.10. ANÁLISES MORFOMÉTRICAS	74
3.10.1. Análises histo-quantitativas de granulomas e eosinófilos murinos	74
3.10.2. Análises ultraestruturais quantitativas de processos de secreção de eosinófilos	76
3.10.3. Análises ultraestruturais quantitativas da imunomarcação de MBP-1	78
3.10.4. Análises quantitativas de parâmetros histológicos e ultraestruturais de biópsias humanas	79
3.11. ANÁLISES ESTATÍSTICAS	80
4. RESULTADOS	82
4.1. INFECÇÃO EXPERIMENTAL EM CAMUNDONGOS DA LINHAGEM <i>SWISS WEBSTER</i> ..	82
4.1.1. A infecção por <i>Schistosoma mansoni</i> desencadeia o comprometimento tecidual do fígado e intestino grosso	82
4.1.2. A infecção por <i>Schistosoma mansoni</i> estimula a formação e desenvolvimento de processos granulomatosos no fígado e intestino grosso	85
4.1.2.1. Classificação dos estágios dos granulomas	87
4.1.2.2. Quantificação do número total e área de granulomas	89
4.1.3. Eosinófilos constituem a principal população de células inflamatórias durante a infecção mansônica	93
4.1.4. Investigação ultraestrutural de eosinófilos teciduais	98
4.1.4.1. Aspectos gerais da ultraestrutura dos eosinófilos murinos	98
4.1.4.2. PMD constitui o principal processo de secreção em eosinófilos ativados pela infecção por <i>S. mansoni</i>	105
4.1.5. Imunomarcação ultraestrutural de MBP-1 em eosinófilos murinos	113
4.1.5.1. Considerações sobre aspectos técnicos	113

4.1.5.2. A infecção mansônica aguda induz a secreção de MBP-1	117
4.1.5.3. Identificação de transporte vesicular de MBP-1	121
4.2. INFECÇÃO HUMANA	124
4.2.1. Avaliação histopatológica de biópsias humanas de pacientes crônicos acometidos pela esquistossomose mansônica	124
4.2.2. Investigação ultraestrutural de eosinófilos de biópsias humanas de pacientes crônicos	126
5. DISCUSSÃO	132
5.1. PROCESSOS PATOLÓGICOS	132
5.2. PROCESSOS DE SECREÇÃO DE EOSINÓFILOS NA INFECÇÃO POR <i>S. MANSONI</i>	140
5.3. TRANSPORTE VESICULAR DE MBP-1	144
6. CONCLUSÕES	149
7. REFERÊNCIAS BIBLIOGRÁFICAS	150
8. ANEXOS	166

**INSTITUTO OSWALDO CRUZ****Processos de secreção e transporte vesicular de proteína básica principal (MBP-1) em eosinófilos durante a infecção por *Schistosoma mansoni*****RESUMO****TESE DE DOUTORADO****FELIPE FERRAZ DIAS**

A esquistossomose mansoni é uma doença crônica causada pela infecção parasitária por trematódeos da espécie *Schistosoma mansoni* que induz a formação de granulomas exsudativos. Durante a resposta granulomatosa, eosinófilos são ativados e recrutados para os sítios inflamatórios e desempenham suas funções através da liberação de produtos derivados de seus grânulos de secreção. Estes grânulos têm morfologia única e armazenam um número expressivo de citocinas e proteínas catiônicas previamente sintetizadas, principalmente proteína básica principal (MBP-1). MBP-1 tem sido implicada na imunoregulação de células imune e combate aos parasitos em diversas infecções helmínticas. Embora os mecanismos de desgranulação de eosinófilos murinos e humanos frente à doenças alérgicas encontrem-se bem estabelecidos, ainda não se conhece como estas células liberam seus produtos em resposta à infecções helmínticas. Devido à essa escassa informação, a ultraestrutura de eosinófilos murinos e humanos foi avaliada com ênfase em seus processos de desgranulação frente à infecção por *S. mansoni*. Fragmentos de fígado e intestino grosso de camundongos fêmeas *Swiss Webster (SW)* infectadas por 100 cercárias de *S. mansoni*, assim como biópsias de pacientes infectados com a forma crônica da doença foram processados e analisados por técnica histológica avançada (inclusão em resina glicolmetacrilato), e através de microscopia eletrônica de transmissão (MET). Eosinófilos foram encontrados em diferentes estágios dos granulomas tanto hepáticos quanto intestinais de camundongos SW com 57 e 115 dias de infecção e, constituíram a principal população de células inflamatórias. Foram encontrados os 3 processos de secreção nos eosinófilos teciduais murinos, ativados pela infecção mansônica, sendo o processo de “piecemeal degranulation” (PMD), o mais predominante. PMD foi caracterizada pelo aumento do número de grânulos específicos em esvaziamento em relação aos grânulos intactos e em fusão. Eosinófilos hepáticos murinos foram submetidos à técnica de *immunonanogold* para marcação de MBP-1, a qual foi detectada na maioria dos grânulos específicos. Destes grânulos, MBP-1 foi amplamente distribuída entre os grânulos exibindo alterações morfológicas típicas de PMD e em vesículas de transporte, incluindo “Eosinophil Sombrero Vesicles (EoSVs)” em associação com estes grânulos. Além disso, MBP-1 foi localizada na matriz extracelular, indicando a ocorrência de liberação extracelular desta proteína por PMD. Eosinófilos humanos provenientes de biópsias da mucosa retal apresentaram grânulos específicos com alterações ultraestruturais e presença de EoSVs ao redor e em contato com os mesmos. Estes grânulos foram encontrados dentro dos eosinófilos e na matriz extracelular adjacente, sugerindo que a secreção de produtos destes grânulos ocorra através de processo semelhante à desgranulação por PMD. Em conjunto, nossos resultados demonstram a importância dos eosinófilos na fase aguda e crônica da infecção por *S. mansoni* e identificam a desgranulação por piecemeal (liberação de moléculas específicas de forma seletiva e regulada) como o principal processo de secreção em resposta à infecção. Isto é importante para a compreensão das vias intracelulares envolvidas com a liberação de produtos estocados nos grânulos de eosinófilos durante respostas inflamatórias disparadas por infecções helmínticas.

Palavras-chave: *Schistosoma mansoni*, granuloma, eosinófilos, ultraestrutura, secreção, piecemeal degranulation, imunomarcagem de MBP-1



Ministério da Saúde

FIOCRUZ
Fundação Oswaldo Cruz

INSTITUTO OSWALDO CRUZ

Eosinophil vesicular trafficking and secretion processes of major basic protein (MBP-1) during *Schistosoma mansoni* infection

ABSTRACT

TESE DE DOUTORADO

FELIPE FERRAZ DIAS

Schistosomiasis is a well known chronic and parasitic disease caused by trematoda specie *Schistosoma mansoni* infection which triggers exsudative granuloma formations. During granulomatous response, eosinophis are activated and recruited to inflammatory sites where they play your functions by release of secretory granule-derived products. These granules have unic morphology and storage an expressive number of pre-formed cytokines and cationic proteins, mainly major basic protein-1 (MBP-1). MBP-1 has been implicated in immune cells immunoregualtion and action against parasites in many helminthic infections. Although murine and human eosinophil degranulation mechanisms front of allergic disorders have been established, none knows how these cells release their products in response to helminthic infections. Due to this lack of information, the ultrastructure of murine and human eosinophils was evaluated with focus on their degranulation processes front of *S. mansoni* infection. Liver and large intestine fragments from female *Swiss Webster (SW)* mice infected with 100 *S. mansoni* cercarie, as well as, biopsies from chronic infected patients were processed and analysed by advanced histologic technique (inclusion in glycol methacrylate resin), and by transmission electron microscopy (TEM). Eosinophils were found in both hepatic and intestinal different granuloma stages from 57 and 115 post-infection SW mice and, consisted the main inflammatory cells population. Three secretory processes were found in murine tissue eosinophils, activated by mansonic infection, being the "piecemeal degranulation" (PMD), the most predominant. PMD was characterized by the augment of emptying specific granules number in comparison to intact and fused granules. Murine hepatic eosinophils were submitted to *immunonanogold* technique to label MBP-1, which was detected in the majority of the specific granules. Of these granules, MBP-1 was widely distributed between granules with PMD-like morphologic alterations and in transport vesicles, including Eosinophil Sombrero Vesicles (EoSVs) in association with these granules. Moreover, MBP-1 was localized in the extracellular matrix, pointing to a extracellular releasing of this protein by PMD. Human eosinophils from retal mucosal biopsies showed ultrastructurally altered specific granules and presence of surronuded and attached EoSVs. These granules were found within eosinophils cytoplasm and at the adjacent extracellular matrix, suggesting a PMD-like degranulation of these granule products. Together, our results demonstrate the importance of eosinophils in the acute and chronic phases of *S. mansoni* infection and identify piecemeal degranulation (regulated and selective releasing of specific molecules) as the main secretion process in response to infection. This is important for the understanding of intracellular ways involved with granule-stored products release of eosinophils during inflammatory responses triggered by helminthic infections.

Key-words: *Schistosoma mansoni*, granuloma, eosinophils, ultrastructure, secretion, piecemeal degranulation, MBP-1 imunolabeling

1. INTRODUÇÃO

1.1. ESQUISTOSSOMOSE MANSONI

1.1.1. Aspectos gerais e ciclo de vida do parasito

A esquistossomose é uma doença infecciosa parasitária causada por uma das seis espécies do helminto trematódeo do gênero *Schistosoma*, responsável por 240 milhões de pessoas infectadas em todo mundo (WHO, 2015). O *Schistosoma mansoni* Sambon, 1907 é o agente etiológico da esquistossomose mansoni, e foi introduzido no Brasil pelo tráfico de escravos africanos encontrando aqui seus hospedeiros – vertebrados (*Homo sapiens sapiens*) e invertebrados (moluscos do gênero *Biomphalaria*) – e o ambiente propício para seu desenvolvimento (Souza e cols., 2011). A espécie possui dimorfismo sexual, apresentando diferentes fases larvais ao longo de seu ciclo de vida, que é bem peculiar. Basicamente, o ciclo se inicia com a eliminação dos ovos do parasito juntamente com as fezes do hospedeiro infectado em ambientes aquáticos. Na água, larvas ciliadas natantes denominadas miracídios eclodem dos ovos em condições ótimas de temperatura (28°C), intensa luminosidade e oxigênio, as quais infectam caramujos do gênero *Biomphalaria* (hospedeiro intermediário e agente vetor). No interior do caramujo, os miracídios desenvolvem-se em esporocistos primários que por poliembrionia originam esporocistos secundários, cada qual contendo centenas de células germinativas, que podem originar cercárias. Após 4 a 6 semanas, estas abandonam o caramujo, estando aptas a fixarem-se e penetrarem na pele ou mucosa do hospedeiro definitivo. O contato humano com águas contendo estas larvas, devido a atividades domésticas, profissionais e recreativas, ou a própria ingestão de água, são as vias pelas quais o indivíduo se infecta. Durante a penetração, as cercárias perdem a cauda e sofrem transformações estruturais e fisiológicas, originando esquistossômulos, os quais migram pelo tecido subcutâneo e atingem os pulmões via corrente sanguínea, alcançando finalmente, o sistema porta intra-hepático. Eles atingem a maturidade sexual após 4 a 6 semanas e os vermes adultos migram acasalados para as vênulas mesentéricas inferiores na altura do plexo hemorroidário

superior (Souza e cols., 2011). Nestes locais, nutrem-se do sangue do hospedeiro, chegando a consumir cerca de 300 mil hemácias por hora (Souza e cols., 2011). Após 5 a 6 semanas, as fêmeas iniciam a postura de seus ovos na submucosa da parede intestinal, podendo ser eliminados com as fezes do hospedeiro ou serem embolizados para as vênulas intra-hepáticas, desencadeando uma resposta inflamatória granulomatosa em torno dos mesmos (Gryseels e cols., 2006; Gryseels, 2012) (Fig. 1).

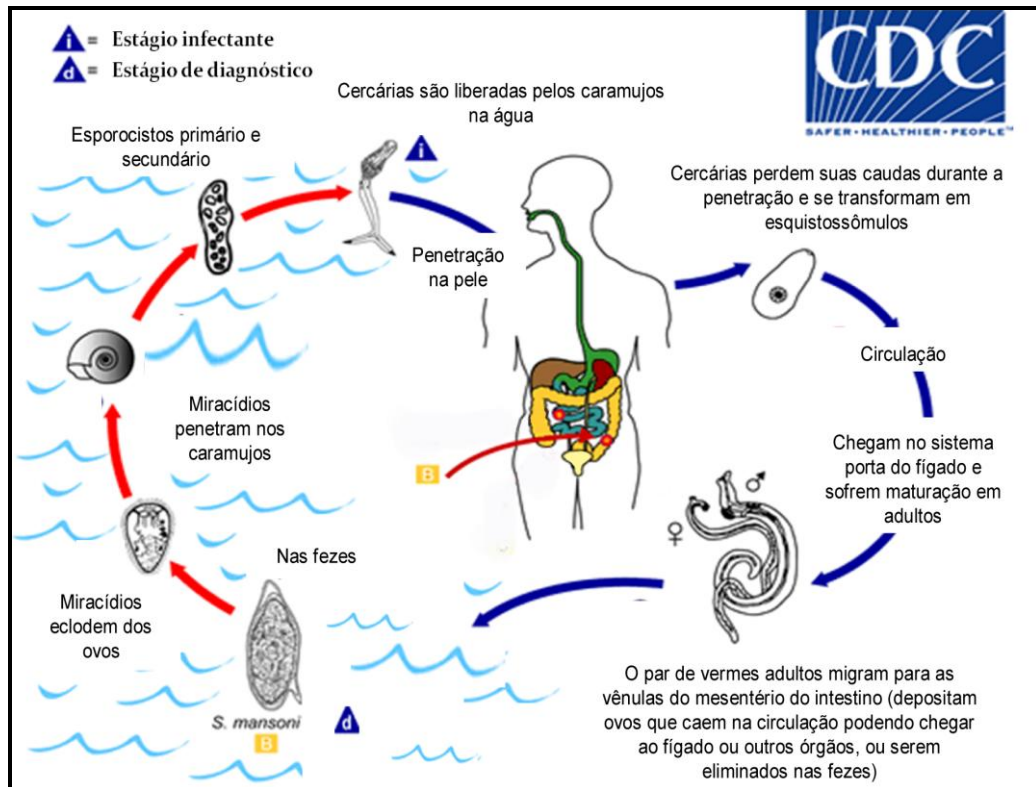


Fig. 1: Ciclo de vida do parasito *Schistosoma mansoni*. Adaptado dos CDC (Centers for Disease Control and Prevention USA – Centros de Controle e Prevenção de Doenças dos Estados Unidos): <<http://www.dpd.cdc.gov/dpdx/HTML/Schistosomiasis.htm>>.

1.1.2. Sintomatologia e imunopatologia

A esquistossomose mansoni é uma doença de evolução crônica e gravidade variada. Esta gravidade se deve de um lado às características inerentes ao parasito como a cepa, fase evolutiva, intensidade e o número de infecções, e do outro lado, às características do hospedeiro como a constituição imunogênica e infecções associadas antes, durante e após a infecção. Ao contrair a doença, a maioria das pessoas infectadas pode permanecer assintomática; já a sintomatologia clínica corresponde ao estágio de desenvolvimento do parasito no hospedeiro, onde o

indivíduo passa por diferentes fases da infecção (Ministério da Saúde, 2010), alternando características imunológicas e patológicas, dentre elas:

a) Fase aguda

Sintomas

Dermatite cercariana: corresponde à fase de penetração das larvas (cercárias) através da pele, podendo variar de um quadro assintomático até um quadro clínico de dermatite urticariforme, com exantema maculopapular pruriginoso e edema, se estendendo até 5 dias após a infecção. Durante a passagem das larvas pela epiderme e derme, ocorre reação de hipersensibilidade do tipo imediata através de anticorpos IgE e ativação de vários componentes da resposta imune inata. Em dois dias, organiza-se um infiltrado de neutrófilos, células mononucleares e células de Langerhans, além da produção local de quimiocinas – CCL3/MIP-1 α [*chemokine (CC motif) ligand 3/macrophage inflammatory protein-1-alpha* – ligante 3 de quimiocina de motivo CC/proteína inflamatória de macrófagos-1-alfa] – e interleucinas – IL-1 β , IL-6, IL-12p40, IL-10 (Hogg e cols., 2003). Após quatro a cinco dias, este tipo de resposta ainda é predominante, podendo se observar o influxo de linfócitos TCD4+ e produção de IL-12p40, IFN- γ (interferon-gama) e IL-4, os quais se reduzem na segunda semana de infecção (Hogg e cols., 2003; Kourilová e cols., 2004);

Esquistossomose aguda ou febre de Katayama: período de 16 - 90 dias após a infecção, caracterizado por manifestações clínicas gerais como febre elevada, mal-estar geral, astenia, anorexia, mialgia, dor abdominal e cefaléia. Esses sintomas podem ser acompanhados de diarreia, náuseas, vômitos ou tosse seca, além de hepatomegalia (Lambertucci, 2010). A fase aguda pode ser dividida em dois períodos evolutivos: o pré-patente (antes da oviposição) e o pós-patente (após a oviposição). Investigações em modelos murinos têm demonstrado predominância de uma resposta imune tipo Th1 (*T helper 1*) na primeira fase, substituída por Th2 (*T helper 2*) na fase pós-patente (Pearce e cols., 1991). Durante a fase pré-patente são detectados níveis plasmáticos consideráveis de TNF (*tumor necrosis factor* – fator de necrose tumoral) e de IL-2 e IL-6 produzidos pelas células mononucleares (Pearce e MacDonald, 2002). Acredita-se que a resposta imune do tipo Th1 seja responsável pelas lesões teciduais e manifestações clínicas da fase aguda.

Além desses, diversos outros fatores caracterizam a fase aguda da imunopatologia, como aumento de globulinas séricas (IgG₄, IgM e IgE) (van der Kleij e cols., 1999), intensa eosinofilia em infiltrado pulmonares (Gryssels e cols., 2006),

discreta elevação de aminotransferases e bilirrubinas hepáticas, linfadenia e hepatoesplenomegalia discreta (Souza e cols., 2011).

Esta fase é representada pela resposta inflamatória granulomatosa, que se desenvolve em torno dos ovos do parasito (Gryseels e cols., 2006). A evolução do granuloma leva à formação de uma zona de necrose em volta do ovo, composta principalmente por eosinófilos, linfócitos T CD4+ e TCD8+, macrófagos e plasmócitos (Hams e cols., 2013).

b) Fase crônica

Sintomas

Esquistossomose crônica: fase que pode se estender de 6 meses a vários anos após a infecção. Com o avanço da doença, as células responsáveis pelo processo inflamatório são continuamente substituídas por fibras colágenas, culminando na formação do nódulo de granuloma. Esta passagem da fase aguda para a fase crônica da doença pode ser mediada pela ação de IL-13 e TGF- β (*transforming growth factor-beta* – fator de crescimento transformante-beta) e diminuição dos níveis de IL-10 e INF- γ , acarretando na diminuição da carga parasitária e da reação granulomatosa (Caldas e cols., 2008). Nela, a doença pode atingir diversos órgãos e níveis extremos de severidade, como hipertensão pulmonar e portal, ascite (barriga d'água), além de ruptura de varizes do esôfago. As manifestações clínicas variam, dependendo da localização e intensidade do parasitismo, da capacidade de resposta do indivíduo ou do tratamento instituído. Pode ser classificada de acordo com as seguintes formas:

I) Forma intestinal – caracterizada por repetidas diarreias que podem ser mucossangüinolentas, com dor ou desconforto abdominal, perda de apetite, porém, pode apresentar-se assintomática também. Nesta forma, os ovos de *S. mansoni* ficam alojados na parede e mesentério do intestino grosso ou reto. A inflamação granulomatosa em torno dos ovos provoca microulcerações, pseudopólipos, irritação da musculatura lisa e hemorragia microscópica (Gryseels, 2012);

II) Forma hepatointestinal – caracterizada pela presença de diarreias e epigastralgia. Ao exame físico, o paciente apresenta hepatomegalia, podendo-se notar, à palpação, nodulações que nas fases mais avançadas dessa forma clínica correspondem a áreas de fibrose decorrentes de granulomatose periportal ou fibrose de “Symmers” (fibrose periportal nodular);

III) Forma hepatoesplênica compensada – caracterizada pela presença de hepatoesplenomegalia. As lesões perivasculares intra-hepáticas são em quantidade suficiente para gerar transtornos na circulação proximal ou pré-sinusoidal, com certo grau de hipertensão que provoca dilatação acentuada do tronco esplenoportal, com circulação colateral exuberante, formando um manguito de neoformação vascular em torno dos ramos portais intrahepáticos. Esta obstrução pode estar relacionada com hemorragia digestiva, com presença de hematêmese e/ou melena, sendo estes, às vezes, os primeiros sinais da doença. Nessa fase, inicia-se a formação de circulação colateral e de varizes do esôfago, com o comprometimento do estado geral do paciente;

IV) Forma hepatoesplênica descompensada – incluem as formas mais graves da doença, caracterizada por fígado volumoso ou já contraído pela fibrose avançada dos espaços porta, esplenomegalia avantajada, circulação colateral, ruptura de varizes esôfágicas, hematêmese, anemia acentuada, icterícia, desnutrição e quadro de hiperesplenismo (Gryseels, 2012). Na esquistossomose hepatoesplênica, a fibrose de Symmers apresenta a arquitetura hepática preservada na maior parte do órgão, não se desenvolvendo a coleção de líquido ascítico como ocorre na cirrose hepática. Em alguns casos, a forma hepatoesplênica pode estar associada à glomerulopatias, hepatite crônica e à ocorrência de coinfeções por *Staphylococcus aureus* (de Souza e cols., 2011; Ministério da Saúde, 2010) ou vírus da hepatite B e C (Ross e cols, 2002), aumentando a severidade da fibrose hepática. Estes casos, a despeito do tratamento, quase sempre evoluem para o óbito do paciente (de Souza e cols, 2011).

Além destas complicações, alguns ovos de *S. mansoni* podem se alojar em outros órgãos, levando até mesmo a formas ectópicas da doença. Dentre estas, a forma mais frequente e mais grave consiste na neuroesquistossomose (mielorradiculite esquistossomótica), em que os ovos são transportados para o cérebro ou medula espinhal (Jordan e cols., 1993; Ferrari e cols., 2004; Gryseels e cols., 2006; Ferrari e cols., 2008; Ross e cols., 2012) e, cuja prevalência nas áreas endêmicas tem sido subestimada. Além disso, os ovos podem atingir e ficar retidos nos pulmões, levando a formação de granulomas nas arteríolas pulmonares (Jordan e cols., 1993; Vidal e cols., 1993; Schwartz e cols., 2002;), assim como no omento e parede intestinal (forma tumoral ou pseudoneoplásica) (Rabello e cols., 1992; Lim e cols., 1995), e em casos mais raros no apêndice intestinal (Terada, 2009). Em outros casos, podem ser formados imunocomplexos “antígeno-anticorpo” circulantes,

capazes de induzir o sistema complemento, sendo passíveis de deposição nos vasos renais, acarretando na nefropatia esquistossomótica ou glomerulonefrite (Jordan e cols., 1993; Barsoum e cols., 2004; de Souza e cols., 2011).

1.1.3. Epidemiologia, diagnóstico e profilaxia

A esquistossomose é uma doença crônica humana, endêmica em 78 países, superada apenas pela malária, principalmente na África e América do Sul. Estima-se que ela cause sozinha em torno de 41000 mortes anualmente (Gryseels, 2012), inserindo mais de 700 milhões de pessoas em áreas de risco, onde predominam a pobreza, a discriminação social e a má qualidade de vida, o que agrava o desenvolvimento cognitivo e a capacidade de trabalho da população (WHO, 2015). No Brasil, acomete de 2,5 a 6 milhões de pessoas, distribuídas em 19 estados da federação, sendo 9 endêmicos (Ministério da Saúde, 2010), acarretando em um sério problema de saúde pública (Fig. 2).

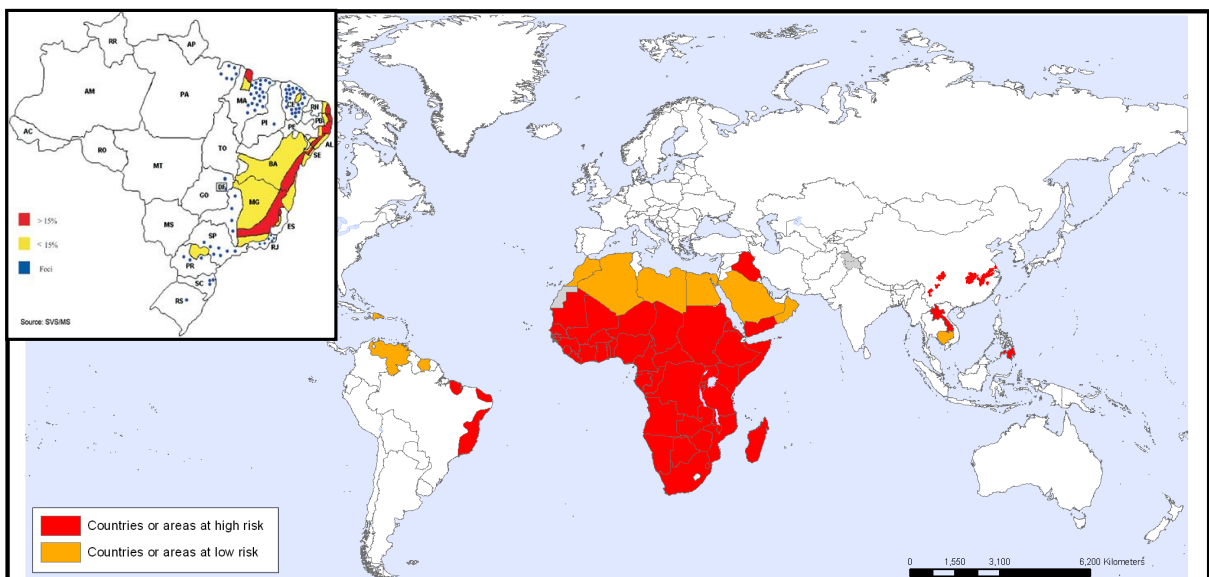


Fig. 2: Distribuição geográfica das áreas endêmicas e focos isolados da esquistossomose mansônica, no Brasil e no mundo. Fontes: Ministério da Saúde, 2009; WHO, 2009.

Embora a esquistossomose seja uma doença já bem conhecida e caracterizada pelas suas manifestações clínicas, ela pode ser confundida com diversas doenças, em função das diferentes manifestações que ocorrem durante sua evolução. Dessa forma, os exames laboratoriais juntamente com os dados epidemiológicos do paciente, como história de banhos em águas com caramujos e

procedência do doente, são de fundamental importância para se chegar a um diagnóstico preciso. A esquistossomose aguda, por exemplo, é mais freqüente em pessoas que não vivem em áreas endêmicas, principalmente turistas e viajantes, enquanto a forma crônica da doença é mais representativa de pessoas que vivem em áreas endêmicas e já a manifestaram mais de uma vez (Gryseels, 2012).

O diagnóstico laboratorial é realizado mediante o exame parasitológico das fezes, através do método da sedimentação espontânea (método de Hoffman, Pons e Janer ou Lutz) (Carvalho e cols., 2012) e principalmente através do método KATO-KATZ (Katz e cols., 1972). O oograma quantitativo por biópsia de mucosa retal, também consiste em um exame com eficiência diagnóstica comprovada, em especial na avaliação terapêutica de medicamentos utilizados para o tratamento da doença (Cançado e cols., 1965). O hemograma mostrando plaquetopenia também auxilia na determinação da doença em suas formas mais graves (Martins e cols., 2010). De maneira similar, indivíduos de áreas endêmicas apresentam balanço IgE/IgG4 positivo, além de IFN- γ , anticorpos anti-paramiosina e DNA de *S. mansoni*, que pode ser detectado pela técnica de PCR em soro de pacientes recentemente infectados (Gryseels, 2012). A ultrassonografia hepática serve de auxílio no diagnóstico da fibrose de “Symmers” (Lambertucci, 2010), bem como da mielorradiculopatia (Ferrari e cols., 2004 e 2008), enquanto a laparoscopia hepática (Lambertucci, 2010), apesar de não indicada para utilização de rotina, torna-se útil em casos suspeitos, quando o exame parasitológico de fezes mostra-se negativo (Ministério da Saúde, 2010).

Após o devido diagnóstico ser estabelecido, procede-se ao tratamento específico da enfermidade a qual cada paciente está sujeito. A importância do tratamento reside não só no fato de curar a doença ou diminuir a carga parasitária dos pacientes, mas também, impedir sua evolução para formas graves, sua prevalência e o risco de expansão geográfica da doença (Ministério da Saúde, 2010). Existem trabalhos demonstrando que a quimioterapia, através de administrações de artemisina e dexametasona, por exemplo, também reduz a hepatoesplenomegalia previamente instalada (Danso-Appiah e cols., 2002).

Na tentativa de combate à doença e controle da morbidade da população com risco de infecção, existem duas drogas disponíveis para o tratamento da esquistossomose mansônica: a **oxamniquina** (derivado da 2-aminometiltetrahydroquinolina) e o **praziquantel** (pirazinoisoquinolina) (Ferrari e cols., 2003; Ministério da Saúde, 2010). A primeira tem efeito anticolinérgico, o que aumenta a motilidade do parasito e inibe a síntese de ácidos nucleicos, enquanto a

segunda (de menor toxicidade), afeta principalmente a fêmea e é responsável por lesar o tegumento do parasito, expondo antígenos-alvo da resposta imune e, reduzir a concentração de glutathiona no parasito (Ferrari e cols., 2003). O Praziquantel tem sido o medicamento atual utilizado no tratamento específico da esquistossomose com bom índice de cura parasitológica, quando utilizado em dose seriada, além do menor custo/tratamento (WHO, 2015). Embora o medicamento seja amplamente utilizado no tratamento das formas aguda e crônica da doença, e desencadeie poucos efeitos colaterais, é contraindicado durante a gestação e fase de amamentação, bem como, em casos de insuficiência hepática e renal grave (Ministério da Saúde, 2010). Além disso, o praziquantel não elimina os ovos alojados no fígado e representa um custo efetivo elevado no tratamento de crianças em idade escolar. Além disso, os medicamentos nem sempre são distribuídos corretamente, ou abrangem uma pequena parcela (10%) da população tratada (WHO, 2010). Dessa forma, tem se intensificado a busca de uma vacina definitiva na tentativa de prevenção e controle da doença. Tendler e Simpson, 2008 deram um grande salto na luta pela erradicação da esquistossomose ao apresentar uma vacina pioneira contra a endemia. A fase 1 de testes clínicos do imunizante à base do antígeno Sm14 obteve excelentes resultados, apresentando proteção parcial, que garantem seguridade para uso humano e sua imunogenicidade (Abreu e cols., 2004). A proteína Sm14, obtida do *Schistosoma mansoni*, é um dos seis antígenos mais promissores no combate à doença e foi construída como proteína recombinante e escalonada para testes clínicos, aprovados pela ANVISA (Agência Nacional de Vigilância Sanitária) (Varaldo e cols., 2004). Em trabalho também inovador, Espíndola e cols., (2014) demonstraram que a administração simultânea de Sm14 e Hsp65 (antígeno com propriedades imunoestimulatórias e antifibróticas), semanas antes da infecção por *S. mansoni*, foi capaz de potencializar a proteção aumentando a memória de linfócitos TCD8+, e diminuindo a viabilidade de ovos na parede intestinal e reduzindo o acúmulo de colágeno nos granulomas de fase crônica. O próximo passo, com a vacina humana comprovadamente segura, é transformá-la em vacina humanitária, garantindo seu acesso às populações de áreas endêmicas em todo o mundo. Além disso, a vacina também tem aplicação veterinária por seu potencial multivalente, já que se mostrou eficaz também para a fasciolose, verminose que afeta o gado ovino, caprino e bovino. A produção e utilização em ampla escala desta vacina permitirá a interrupção da transmissão da endemia e

poderá transformar completamente o cenário mundial da doença (Tendler e Simpson, 2008).

Não só o tratamento torna-se eficaz como também as medidas de controle e prevenção da esquistossomose mansônica auxiliam na diminuição da prevalência e transmissão da doença. Nesse contexto, destaca-se o controle dos hospedeiros intermediários através de pesquisa das coleções hídricas de áreas de alta prevalência, tratamento químico de criadouros de importância epidemiológica e controle biológico dos moluscos com espécies competidoras. Na mesma linha de prevenção, faz-se necessário também a identificação e controle dos portadores de *S. mansoni* de áreas endêmicas, por meio de inquéritos coproscópicos de rotina e quimioterapia específica, visando reduzir a carga parasitária e impedir o aparecimento de formas graves. Outros instrumentos disponíveis com o objetivo de mitigar o risco de transmissão e infecção são ações simples de saneamento básico e de baixo custo, além de orientação da população geral e escolar durante campanhas preventivas (WHO, 2010; Gryseels, 2012; Ross e cols., 2012).

1.1.4. Desenvolvimento do processo inflamatório granulomatoso

À medida que os ovos de *S. mansoni* produzidos pela fêmea caem na corrente sanguínea, inúmeros são direcionados para os tecidos-alvo. Nessas migrações, as enzimas secretadas para auxiliar na penetração destes órgãos, bem como antígenos solúveis excretados pelos ovos (SEA – *soluble egg antigens*) (Lins e cols., 2008), induzem subseqüentes reações inflamatórias, caracterizadas por infiltrações eosinofílicas em torno dos ovos, promovendo assim, a formação do granuloma (Gryssels, 2012). De fato, a patogenia da doença está associada à robusta resposta granulomatosa induzida pela deposição dos ovos do trematódeo, que atinge seu máximo na oitava semana de infecção. Os granulomas são compostos principalmente de macrófagos, eosinófilos e linfócitos (Hams e cols., 2013), com proporções celulares que variam nos diferentes órgãos (Weinstock e Boros, 1983) e constituem um mecanismo de defesa do hospedeiro, na tentativa de confinar o parasito em determinado local, impossibilitando sua dispersão e de seus antígenos para outros tecidos (Lenzi e cols., 1991). Células epitelioides (um tipo de macrófago ativado), parecidas com células epiteliais, colocam-se em contato com o ovo inicialmente, se fundindo e formando massas sinciciais multinucleadas (células

gigantes) enquanto que os fibroblastos orientam a organização de camadas concêntricas em toda da espessura do granuloma, com ampla produção de colágeno (Lenzi e cols., 1991 e 1998). Com efeito, a estrutura fibrosa do granuloma “maduro” é lamelar.

Diariamente, cada casal de *S. mansoni* pode levar à formação de 200 granulomas em pontos isolados ou difusos no intestino grosso e fígado (Lins e cols., 2008). No intestino grosso de camundongos *Swiss Webster* infectados, a liberação dos ovos no lúmen intestinal é dependente da concentração de células inflamatórias periovulares, especialmente eosinófilos, que destroem a membrana basal epitelial, facilitando a rápida penetração dos ovos no epitélio intestinal, permitindo sua expulsão através do peristaltismo intestinal (Lenzi e cols., 1987). A deposição dos ovos na parede intestinal e subsequente formação do granuloma, eventualmente leva a uma colite esquistossomal aguda associada com a formação de pólipos. Estes pólipos originam-se pela deposição dos ovos na submucosa e subserosa do intestino grosso, onde a resposta granulomatosa e a necrose celular induzem a formação do tecido conectivo fibroso e hipertrofia da mucosa muscular. Em seguida, o tecido fibroso e a mucosa muscular hipertrofiada envolvem os granulomas, formando uma barreira para o trânsito natural dos ovos em direção ao lúmen da parede intestinal, culminando na formação do pólipo (Elbaz e Esmat, 2013). Estes granulomas formados já foram classificados como necrótico-exsudativos em pacientes com a colite esquistossomal, e geralmente, estão localizados na camada muscular ou serosa do intestino grosso (Neves e cols., 1993), assim como em camundongos, onde também foram observados granulomas mais fibróticos (Bogitsh e Wikel, 1974). Além disso, granulomas isolados do intestino e do fígado de camundongos infectados por *S. mansoni* diferem-se em tamanho e na composição e função das células que os compõem. Enquanto os granulomas hepáticos contêm maior número de linfócitos T e B, eosinófilos e mastócitos, granulomas intestinais possuem mais macrófagos e distribuição diferente destes linfócitos, além da ausência de MIF (*macrophage migration inhibitory factor* – fator inibitório da migração de macrófagos), o que pode afetar, em instância, a modulação da resposta imune e resolução do granuloma neste órgão (Weinstock e Boros, 1983).

Nos casos de pacientes com a forma pseudotumoral da doença, associada à esquistossomose hepatointestinal, biópsias do intestino grosso e peritônio foram analisadas para a classificação de diferentes zonas dentro dos granulomas da fase crônica a fim de se estabelecer uma provável imunomodulação nestes órgãos. Estes

granulomas continham três zonas, as quais apresentavam diferentes concentrações e distribuição de células imunes. Os granulomas dos estágios iniciais apresentavam fases que variavam da necrótica-exsudativa à produtiva, com aspectos celulares e fibrogênicos, semelhantes aos granulomas hepáticos. Assim, na fase necrótica-exsudativa, a zona 1, próxima ao ovo, era representada por uma necrose tecidual, enquanto que a zona 2 continha macrófagos epitelioides em torno das áreas de necrose e, a zona 3, composta por fibroblastos e eosinófilos periféricos. Já a fase produtiva, mostrava ausência de necrose periovular com o ovo envolvido por várias células gigantes de Langhans ou de corpo estranho. Enquanto isso, os granulomas involutivos eram essencialmente fibróticos e todas as zonas eram praticamente preenchidas por fibras colágenas e reticulares, dando um aspecto condensado à todas as áreas (Raso e cols., 2012).

No fígado, diversos trabalhos utilizando variados modelos experimentais (Raso e Bogliolo, 1970; Hsü e cols., 1972; Cheever e cols., 2002; Hurst e cols., 2002 e 2006) demonstraram que a resposta granulomatosa em torno dos ovos de *S. mansoni* se desenvolve através de cinco a seis diferentes estágios patológicos: o fracamente reativo, o exudativo, o exudativo produtivo, o produtivo e o involutivo segundo Li-Hsü e cols., 1972; Hurst e cols., 2002; ou pré-granulomatoso de reação inicial, pré-granulomatoso exsudativo, necrótico-exsudativo, exsudativo produtivo, produtivo e o involutivo ou de cura por fibrose (modificado por Lenzi e cols., 1998; Lins e cols., 2008).

O estágio fracamente reativo é caracterizado por um acúmulo gradual de células mononucleares, neutrófilos e eosinófilos em torno do ovo recém-depositado, levando à formação de um microabscesso neutrofílico característico do estágio exsudativo. Com o decorrer da maturação do granuloma para o estágio exudativo-produtivo (granulomas maiores), eosinófilos e outras células como histiócitos (macrófagos inativos), macrófagos, linfócitos, plasmócitos, células epitelioides e gigantes, começam a surgir na periferia e gradualmente se dispersam, repondo a zona leucocítica. Fibrócitos também aparecem na periferia da lesão granulomatosa e formam uma zona externa em torno dos histiócitos e células epitelioides (Hurst e cols., 2002; Burke e cols., 2009). Durante o estágio produtivo, o ovo de *S. mansoni* começa a se degenerar e desintegrar, fibrócitos e fibras colágenas se tornam eventualmente predominantes, enquanto outros tipos celulares diminuem em número. Ao mesmo tempo, células gigantes e epitelioides se organizam no centro, enquanto linfócitos, histiócitos, plasmócitos e eosinófilos formam uma zona adicional

à periferia da lesão granulomatosa (Li-Hsü e cols., 1972; Hurst e cols., 2002). Ao final deste estágio, os granulomas apresentam somente alguns ovos viáveis de *S. mansoni*, bem como aumento de linfócitos TCD8⁺ e diminuição de plasmócitos IgG⁺. Granulomas do estágio involutivo apresentam significativa redução de tamanho e podem exibir hialização de fibras colágenas, onde o ovo encontra-se tipicamente desintegrado e pode tornar-se calcificado (Burke e cols., 2009). Apesar da localização das células nas zonas ao redor do ovo, a concentração de eosinófilos diminui progressivamente com o avanço do processo granulomatoso (Hurst e cols., 2002). Nos granulomas murinos produtivos e involutivos, as células gigantes podem ser de 2 tipos: as pigmentadas, as quais aparecem aleatoriamente, longe dos ovos e com citoplasma rico em pigmentos esquistossomais; e as de corpo estranho, as quais são predominantes e se depositam sobre a casca dos ovos ou são consideradas células de limpeza (*scavengers*) de ovos (Lenzi e cols., 1998).

Segundo Lenzi e cols. (1998) e Lins e cols. (2008), no estágio pré-granulomatoso de reação inicial ocorre o recrutamento de células inflamatórias de maneira desorganizada, enquanto no estágio pré-granulomatoso exudativo, o maior número de células compõe um padrão de distribuição difuso dos eosinófilos e monócitos/macrófagos. Esta fase é muito importante por iniciar o processo de histólise e microtrombose no fígado, com consequente destruição da matriz extracelular, direcionando não só o aumento e difusão das células infiltrantes no tecido perivascular, como também, a capacidade metastática dos ovos de *S. mansoni* de cruzar a parede dos vasos, permitindo-os se alojarem nos tecidos adjacentes. Neste tipo de granuloma, células epitelióides (macrófagos ativados modificados com capacidade secretória, ricos em áreas do complexo de Golgi e retículo endoplasmático rugoso e com pouco potencial fagocitário) (Turk e Narayanan, 1982), podem ou não estar presentes. No estágio necrótico-exudativo, os eosinófilos se dispõem na periferia e centro do granuloma, sendo escassos nas áreas de necrose. A diminuição de células neste estágio após o 55º dia de infecção ocorre provavelmente, devido à rápida oclusão dos vasos, consequência da microtrombose causada pela exsudação inflamatória. Dessa forma, o baixo aporte de nutrientes debilita os hepatócitos adjacentes que iniciam o processo de necrose (Lins e cols., 2008). Com a evolução da infecção, um padrão reticular de fibras começa a aparecer entremado às células, definindo verdadeiras zonas nos granulomas das fases exsudativa-produtiva e produtiva: a zona interna, consistindo de macrófagos, com ou sem transformação epitelióide e células gigantes ocasionais;

a zona central, rica em fibroblastos, com ou sem mastócitos; e a zona externa, com abundante metaplasia eosinofílica perigranulomatosa (Lenzi e cols., 1995; Carvalho e cols., 2008). Esta proliferação extramedular de eosinófilos no início e durante a fase crônica da infecção é mediada por um fator liberado pelos macrófagos inflamatórios, independente de IL-5 e, a qual é capaz de induzir a maturação destas células localmente (El-Cheikh e Borojevic, 1990). O padrão difuso de distribuição dos eosinófilos dentro do granuloma no início do estágio produtivo se deve em parte à invasão da área de necrose pelas células inflamatórias ao final do estágio necrótico-exudativo, após a absorção e fagocitose dos restos celulares decorrentes da necrose dos hepatócitos (Lee e Lee, 2005). Nesta fase, a elevada produção de fibras colágenas, organiza o granuloma e lhe conferi um aspecto circunferencial. Finalmente, o estágio involutivo ou de cura por fibrose, apresenta-se composto por uma faixa espessa de fibras colágenas evidentes entre o ovo e as células da periferia, as quais se mostram em menor número e também podem invadir o ovo. Além disso, o estágio involutivo é representativo da fase crônica da doença (Lenzi e cols., 1998), onde geralmente ocorre a morte espontânea do miracídio, e mastócitos se tornam mais frequentes, com papel importante na secreção de mediadores fibrogênicos e interação com células estelares hepáticas (CEH) (Cheever e cols., 2002). Estas últimas, localizadas nos espaços perisinusoidais onde estendem processos citoplasmáticos dendríticos em torno das células endoteliais (Geerts, 2004), já foram observadas na periferia de granulomas hepáticos, adjacentes a áreas fibróticas, no fígado de camundongos infectados com *S. japonicum* e durante a esquistossomose mansônica humana, mostrando que tais células são as principais fontes produtoras de matriz extracelular, citocinas fibrogênicas e metaloproteinases de matriz (MMP – *matrix metalloproteinases*), que contribuem para a remodelação do tecido fibrótico (Burke e cols., 2009). Chesney e cols. (1998) ainda descreveram a infiltração de fibrócitos circulantes no granuloma e especularam a importância destas células em atrair linfócitos TCD4+ e na formação de colágeno. Outras células implicadas no desenvolvimento da fibrose hepática são os macrófagos alternativamente ativados capazes de ativar fibroblastos e promover a síntese de colágeno e a fibrogênese através do metabolismo da L-arginina em prolina via ação da arginase-1 (Pearce e MacDonald, 2002; Kreider e cols., 2007; Burke e cols., 2009). No final desta fase, a degradação predomina sobre a formação da matriz extracelular, restabelecendo aos poucos o parênquima hepático e, culminando mais tarde, com o desaparecimento do granuloma (Lenzi e cols., 1998) e aparecimento da

fibrose hepática. Também tem sido implicado o papel da PGE₁ (prostaglandina E₁) na contenção da fibrose hepática ao inibir a ativação das CEH, aumentando a possibilidade de combinar praziquantel e PGE₁ no tratamento para reverter a fibrose causada pela esquistossomose (Ahmad e Ahmad, 2012).

1.1.5. Geração e desenvolvimento da fibrose hepática

A fibrose hepática é uma condição patológica resultante da proliferação anormal e acúmulo de tecido conectivo fibroso no fígado, estimulada por diversas patologias e condições fisiológicas. A fibrose hepática tem início a partir da secreção de citocinas, fatores de crescimento e outras moléculas de ativação de células inflamatórias, as quais ativam as CEH a sintetizar colágeno, glicoproteínas (fibronectina) e proteoglicanas entre os miofibroblastos hepáticos, construindo assim, a matriz extracelular no fígado (Ahmad e Ahmad, 2012). Em casos de fibrose hepática na infecção humana, ela pode evoluir para casos extremos, transformando-se na fibrose em forma de haste de cachimbo de barro (“clay pipe-stem fibrosis”).

Este tipo de fibrose foi inicialmente descoberto e denominado por William Symmers em 1904, ao observar uma nova forma de cirrose hepática causada pelos ovos de *Schistosoma* na qual uma grossa camada do tecido conectivo se colocava ao redor dos vasos do sistema porta e ductos biliares e, nos cortes longitudinais, se assemelhavam a verdadeiros cachimbos brancos em meio ao parênquima hepático (Symmers, 1904). Mais tarde, a fibrose de symmers ou fibrose periportal, foi associada com as formas graves da doença (hepatoesplenomegalia), a qual é decorrente da obstrução do sistema venoso portal pelos ovos de *S. mansoni*, gerando uma hipertensão portal e agravamento da doença (Andrade, 1987).

Em biópsias do fígado de pacientes com esquistossomose hepatoesplênica, onde nota-se a formação da fibrose de “Symmers” é comum encontrar colágenos do tipo I, III (Biempica e cols., 1983; Raso e cols., 1983) e B, onde os dois últimos tipos estão presentes em granulomas involutivos, compostos por eosinófilos remanescentes, macrófagos e linfócitos, que favorecem a diminuição das lesões hepatocelulares e as confinam dentro das áreas dos granulomas ou dentro das áreas fibróticas (Biempica e cols., 1983).

Diversos trabalhos com modelos experimentais também já foram realizados a fim de se estudar e caracterizar a fibrose de Symmers (Warren, 1966; Dunn e cols.,

1977; Andrade e Grimaud, 1986; Andrade e Cheever, 1993; Coelho e cols; 1996). Camundongos infectados com uma baixa carga parasitária e eutanaziados após 52 semanas, apresentaram não só estruturas fibróticas semelhantes à fibrose de Symmers, como manifestações clínicas da infecção como hepatoesplenomegalia avançada (Warren, 1966), embora as características histológicas e microscópicas se diferenciem um pouco das encontradas no fígado humano (Andrade e Cheever, 1930). Em trabalhos com modelos experimentais, envolvendo o desenvolvimento e evolução da fibrose hepática até a manifestação da hepatoesplenomegalia, camundongos mostraram aumento da síntese de colágeno em 20 vezes comparados aos animais sem infecção, determinada pela avaliação da quantidade de hidroxiprolina no fígado (Dunn e cols., 1977). Coelho e cols. (1996) ainda demonstraram que é possível restabelecer e manter a imunomodulação da resposta granulomatosa após quimioterapia e reinfeção de camundongos. Nestes casos, os animais somente apresentaram granulomas pequenos e característicos da fase crônica da infecção, mostrando que eles são capazes de prevenir uma nova fase aguda, o que pode explicar em termos, a diminuição da morbidade da esquistossomose humana em áreas endêmicas após tratamento maciço com quimioterápicos. Estes animais também foram capazes de diminuir a produção dos 3 tipos de colágeno, e mostraram uma desorganização das fibrilas colágenas periovulares, além da diminuição de fibroblastos e fagocitose destas fibrilas por parte destas células e macrófagos remanescentes após a quimioterapia (Andrade e Grimaud, 1986).

Apesar de o processo granulomatoso funcionar como uma estrutura viva por si própria, diversos mecanismos imunológicos complexos desencadeiam e governam a passagem dos granulomas da fase aguda para crônica, principalmente os regulados pelo balanço da resposta imune adaptativa Th1/Th2, comumente conhecida por imunomodulação.

1.1.6. Resposta imunológica na infecção por *S. mansoni*

Durante a esquistossomose mansônica, a resposta imune mediada por linfócitos T *helper* (Th) e induzida pelo parasito se caracteriza por possuir um pico inicial de resposta e um subsequente declínio ao longo da infecção (Pearce e MacDonald, 2002). Esta resposta é utilizada tanto para estimular a formação e

manutenção do processo granulomatoso quanto para induzir a formação do processo fibrótico e posterior remodelação tecidual. Este processo é conhecido como imunomodulação e também é comum em outras infecções helmínticas (Maizels e cols., 2004). Em contraste com outras infecções crônicas, a redução da resposta imunológica durante a esquistossomose não contribui para a sobrevivência do patógeno, mas sim, para minimizar a imunopatologia da doença, na qual o sistema imunológico é incapaz de eliminar o patógeno, garantindo assim, a sobrevivência do hospedeiro (Wilson e cols., 2007). Já foi demonstrado que na esquistossomose mansônica humana, ambas as respostas, celular e humoral, estão envolvidas no desenvolvimento e manutenção da reação granulomatosa bem como na modulação dos eventos da infecção aguda e crônica (Butterworth, 1998). Durante as 4-6 primeiras semanas de infecção murina, uma resposta inicial do tipo Th1 é gerada contra os esquistossômulos migrantes e formas juvenis dos vermes, a qual é caracterizada pelo aumento dos níveis de citocinas pró-inflamatórias incluindo TNF, IL-1, IL-6 e IFN- γ (Pearce e MacDonald, 2002; Wynn e cols., 2004). Com o início da postura dos ovos pelo parasito, a resposta imune se direciona para uma resposta do tipo Th2 dominante, caracterizada pela expressão aumentada de IL-4, IL-5, IL-10 e IL-13 (Pearce e cols., 1991; Boros e Whitfield, 1998; Kaplan e cols., 1998; Weinstock e cols., 1999). A resposta Th2 alcança seu pico em aproximadamente oito semanas após o início da infecção e é, então, modulada negativamente com o progresso da infecção para a fase crônica (Pearce e MacDonald, 2002).

Diversos estudos sobre a esquistossomose mansônica experimental, na sua maioria murina, têm relatado uma vigorosa resposta dirigida por células Th2 CD4+ durante a reação granulomatosa (Burke e cols., 2009), sendo considerada uma “resposta de hipersensibilidade do tipo tardia”, a qual é fortemente regulada por distintas populações celulares, citocinas e quimiocinas (Weinstock e cols., 1999; Pearce e MacDonald, 2002; Wynn e cols., 2004; Fairfax e cols., 2012), embora esteja claro que a formação do granuloma possa começar através de uma resposta do tipo Th1 e mais tarde, ser manipulada pela mesma resposta (Cheever e cols., 2002).

Alguns estudos vêm demonstrando que o perfil de citocinas apresentado por pacientes infectados com *S. mansoni* pode determinar a severidade da infecção. A forma hepatoesplênica da esquistossomose, por exemplo, está relacionada com altos níveis de IFN- γ e TNF, bem como baixos níveis de IL-5 (Magalhães e cols., 2004). Em contraste, pacientes assintomáticos crônicos apresentam altos níveis de

IL-10 (Malaquias e cols., 1997; Montenegro e cols., 1999). De fato, IL-10 tem sido considerada a principal citocina envolvida na regulação da resposta imune e no controle da morbidade durante a infecção mansônica humana, em que pacientes com a forma intestinal da doença apresentam aumento no número de células positivas para IL-4, IL-5 e IL-10 em contraste com a diminuição das mesmas células em pacientes com a forma hepatoesplênica. Além disso, pacientes com fibrose hepática severa apresentam diminuição dos níveis de IL-10, IL-4 e IFN- γ , enquanto que o balanço IFN- γ /IL-10 diminui com o aumento da intensidade da infecção (ovos/grama de fezes) durante a fase crônica, (Caldas e cols., 2008). Assim, IL-10 pode ser considerada também como a citocina responsável pela transição entre a fase aguda e crônica da doença, sendo necessária para a indução da fibrogênese dentro do granuloma, uma vez que regula a produção de IL-5 (Boros e Whitfield, 1998).

Em camundongos, o volume do granuloma é diminuído pela ação de IL-10, ou seja, IL-10 regula a patologia do fígado durante a esquistossomose aguda, mas não é necessária para a imunomodulação da fase crônica (Wynn e cols., 2004). Além disso, camundongos knockout para IL-10 infectados apresentaram granulomas hepáticos maiores que os do grupo controle enquanto granulomas pulmonares de camundongos Knockout para IL-10, sensibilizados com antígenos do ovo, foram menores que os do grupo controle (Wynn e cols., 2004).

Outra citocina crucial durante a infecção por *S. mansoni* é a IL-5, a qual é necessária para o recrutamento dos eosinófilos durante a formação de granulomas. A IL-5 é ainda responsável pela maturação destas células durante a eosinopoiese e pela intensa eosinofilia tecidual, dependendo de MIF para exercer seu papel durante a infecção por *S. mansoni* (Magalhães e cols., 2009). Quimiocinas também parecem exercer um papel importante na manutenção da infecção por *S. mansoni*. Em camundongos, a ausência de CCL3 está associada à diminuição do tamanho do granuloma, fibrose e recuperação parasitária (Souza e cols., 2008). Em contraste, a ausência de CCR5 está associada com o aumento da letalidade, do tamanho do granuloma e da fibrose (Souza e cols., 2008).

IL-4 é responsável pela determinação do tamanho do granuloma, induzindo proliferação de linfócitos produtores de citocinas e é importante para a produção de IL-5 e IL-13 por células pertencentes ao granuloma (Cheever e cols., 1994; Rumbley e cols., 1999). Estudos com camundongos deficientes para IL-13, IL-4 e para ambas as citocinas demonstraram que IL-4 dirige e mantém o desenvolvimento da resposta

granulomatosa, enquanto IL-13 é considerada a citocina pró-fibrótica no desenvolvimento da fibrose hepática (Fallon e cols., 2011). A regulação da fibrose hepática geralmente não é dependente da regulação do tamanho do granuloma e está ligada à ação de IL-13 e resposta do tipo Th2 (Cheever e cols., 2002). Animais tratados com anti-IL-4 mostraram diminuição na resposta Th2 e aumento da resposta Th1, com consequente redução da fibrose hepática (Cheever e cols., 1994). IL-13 é tão importante para o desenvolvimento da fibrose que animais *knockout* para IL-4 infectados apresentaram granulomas pequenos, mas fibrose equivalente ao dos animais selvagens, embora o perfil de citocinas tenha mudado de Th2 para Th1, inclusive em animais *knockout* para IL-4R, onde nem IL-4 nem IL-13 podem sinalizar na ausência do receptor (Cheever e cols., 2002). O tratamento com anti-IL-4 leva também a níveis baixos de IL-13 e animais *knockout* para IL-13 desenvolvem granulomas semelhantes aos dos controles embora menos fibróticos (Fallon e cols., 2000). Além de promover a fibrose, IL-13 é também conhecida por ter um efeito aditivo com IL-4 no estabelecimento da resposta granulomatosa dominante Th2, rica em eosinófilos (Fallon e cols., 2011). Adicionalmente, IL-13 deve contribuir também ao desenvolvimento de fibrose através da indução da ativação alternativa de macrófagos.

Macrófagos alternativamente ativados (MAA) participam da fibrose hepática através da indução de genes relacionados com a produção de colágeno como arginase-1, Fizz-1 e YM-1, os quais induzem a produção de prolina a partir de L-arginina (Pearce e Macdonald, 2002). Além disso, IL-5 é responsável por aumentar a progressão da fibrose hepática regulando a ação de IL-13, a qual, juntamente com IL-4, ativa os MAA (Reiman e cols., 2006). MAA ainda apresentam efeitos anti-inflamatórios através da produção de IL-10 e TGF- β , participando da inflamação e proteção contra helmintos (Kreider e cols., 2007).

Além destes macrófagos, células de Kupffer também participam dos mecanismos que envolvem a fibrose hepática, liberando MMP-13, um tipo de colagenase (Ahmad e Ahmad, 2012), enquanto outras MMPs são expressas no granuloma, juntamente com colágenos do tipo I, III e IV e citocinas fibrogênicas TGF- β , TNF e IL-4 (Singh e cols., 2006). Dessa forma, a fibrose hepática consiste em um complexo processo fisiopatológico em que operam a produção e organização da matriz extracelular, bem como sua destruição, para fins de remodelação tecidual.

1.2. EOSINÓFILOS

1.2.1. Ultraestrutura

Eosinófilos humanos maduros são facilmente reconhecidos pela sua população de grânulos secretores, denominados de grânulos secundários, cristaloides ou específicos. Estes grânulos exibem uma morfologia única e distinta com um núcleo cristalino central geralmente elétron-denso (cristaloide) e uma matriz elétron-lúcida periférica envolta por uma membrana trilaminar delimitante. Eosinófilos também são caracterizados por um sistema vesicular proeminente, núcleo bi a polibulado com heterocromatina próxima ao envelope nuclear e corpúsculos lipídicos osmiofílicos (Melo e cols., 2013b) (Fig. 3).

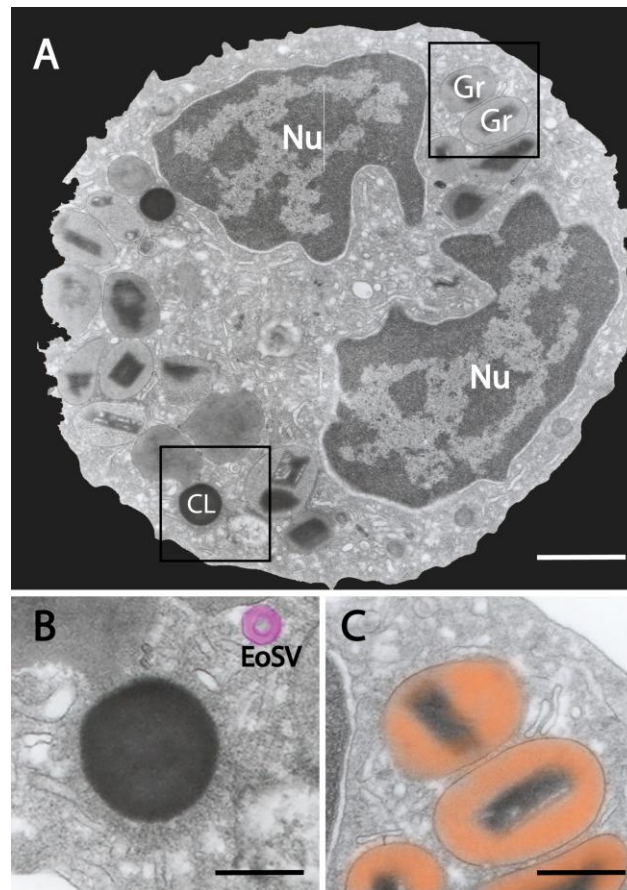


Fig. 3: Características ultraestruturais de eosinófilos maduros humanos. (A) Visão panorâmica de um eosinófilo mostrando núcleo (Nu) bilobulado com heterocromatina perinuclear, população de grânulos específicos (Gr) e corpúsculo lipídico (CL). Em (B), observe a estrutura de um CL, caracterizado por acentuada elétron-densidade e ausência de membrana envoltória típica e de uma vesícula tubular (*Eosinophil Sombrero Vesicle* - EoSv). Em (C), a ultraestutura dos grânulos secretores é observada em grande aumento, com núcleo cristalino central elétron-denso (cristaloide) e matriz elétron-lúcida periférica (destacada em cor laranja). Em contraste com o CL, nota-se membrana trilaminar envoltória. Retirado de Melo e Weller (2014). Barras (A) = 1 μ m; (B) 300nm; (C) 800nm.

Uma das características ultraestruturais de eosinófilos é a presença de estruturas túbulo-vesiculares, denominadas de *eosinophil sombrero vesicles* (EoSVs - vesículas do tipo “sombbrero”) (Fig. 3). EoSVs são carreadores túbulovesiculares pleiomórficos de 150-300nm de diâmetro, de elevada plasticidade, os quais fazem parte do complexo sistema de transporte vesicular dos esinófilos, juntamente com as clássicas vesículas de transporte pequenas e arredondadas (~50nm de diâmetro). Estas estruturas foram previamente relatadas como microgrânulos ou estruturas em forma de xícara, embora atualmente, sejam reconhecidas pelo seu aspecto similar a um *sombbrero* (típico chapéu mexicano) (Melo e cols., 2008a). Em eosinófilos naturalmente ativados (síndrome de hipereosinofilia) (Melo e cols., 2009) ou ativados por diferentes estímulos *in vitro* (Melo e cols., 2008a), EoSVs encontram-se aumentadas em número. O papel destes carreadores no transporte de produtos armazenados nos grânulos de secreção será discutido no item 1.2.3.1.

A ultraestrutura dos eosinófilos murinos se assemelha à dos eosinófilos humanos, com grande número de grânulos específicos exibindo nucleoide elétron-denso e matriz elétron-lúcida. No entanto, os grânulos secretores de eosinófilos murinos mostram-se mais alongados em comparação com os de humanos, com cristaloide em forma de haste ou bastão (Dyer, 2013). Recentemente, nosso grupo demonstrou pela primeira vez, a partir de estudos *in vitro* e *in vivo* de eosinófilos isolados do baço e inflamatórios no pulmão, respectivamente, que estas células também possuem um sistema túbulo-vesicular, similar às EoSVs de eosinófilos humanos (Bonjour, 2015). Estas vesículas foram encontradas próximas, aderidas ou em contato com grânulos secretores em processo de esvaziamento e ainda, próximas ou fundidas com a MP. Além disso, eosinófilos estimulados tanto por LPS quanto em modelo experimental de asma brônquica apresentaram uma grande população de vesículas distribuídas por todo o citoplasma, mostrando que, assim como em eosinófilos humanos, tais estruturas parecem estar envolvidas com o transporte de produtos armazenados nos grânulos de secreção para serem liberados no meio extracelular (Bonjour, 2015).

1.2.2. Maturação e ativação dos eosinófilos

Os eosinófilos são produzidos e expandidos na medula óssea a partir de células tronco pluripotentes, as quais originam progenitoras que se diferenciam em colônias de basófilos, eosinófilos e neutrófilos; dessa forma, os eosinófilos compartilham certas moléculas e proteínas observadas nos 3 principais tipos de granulócitos (Hogan e cols., 2008). A produção de eosinófilos é interdependente de uma cascata de ativação de 3 classes de fatores transcricionais, incluindo GATA-1, PU.1 e membros da família C/EBP (α , β e ϵ) (revisado em Kita, 2011; Blanchard e Rothenberg, 2009; Hogan e cols., 2008). PU.1, em altos níveis, determina a diferenciação mieloide, enquanto a associação sinérgica com GATA-1 induz a diferenciação eosinofílica, inclusive regulando a transcrição do gene codificante para proteína básica principal (MBP – *major basic protein*) (Du e cols., 2002). Desses fatores de transcrição, GATA-1 é provavelmente o mais importante, uma vez que, camundongos com uma deleção no sítio de ligação de alta afinidade para GATA, apresentam uma perda considerável de eosinófilos (Swartz e cols., 2006; Yu e cols., 2002). Entre os fatores hematopoiéticos importantes para a proliferação e diferenciação destas células, destacam-se a IL-3, o GM-CSF (*granulocyte-macrophage colony stimulating factor* – fator estimulatório de colônias de macrófagos e granulócitos) e a IL-5, consideradas eosinofiloietinas. Os 2 primeiros não são específicos e estimulam a proliferação da linhagem mieloblástica, enquanto que IL-5 potencializa a diferenciação e maturação de eosinófilos (Sanderson, 1992). A eosinofiloiose murina e humana possuem muitas semelhanças; as duas espécies apresentam o mesmo precursor multipotente e mieloide, além de expressarem IL-5R α como receptor determinante para a entrada na linhagem eosinofílica e os mesmos fatores de transcrição para a proliferação e diferenciação dos eosinófilos (Lee e cols., 2012).

A passagem dos eosinófilos para a corrente sanguínea é mediada por IL-5, enquanto a ativação e migração para os tecidos em que residem, envolve os mecanismos de rolamento, adesão e ligação de integrinas da família $\alpha\beta$ e L-selectinas destas células nos receptores de superfície das células endoteliais. As moléculas CD11b (*cluster of differentiation 11b/CD18* da subfamília de integrinas $\beta 2$), bem como as moléculas VLA-4 (*very late antigen-4/CD29* da subfamília de integrinas $\beta 1$), parecem contribuir para a adesão de eosinófilos a células endoteliais. Esta adesão ocorre através de sua ligação às moléculas de adesão ICAM-1

(*intercellular adhesion molecule-1* – molécula de adesão intercelular-1), VCAM-1 (*vascular cell adhesion molecule-1* – molécula de adesão celular e vascular-1) e MAdCAM-1 (*mucosal vascular addressin cell adhesion molecule-1* – adressina) e P e E-selectinas da parede endotelial dos vasos (Hogan e cols., 2008). A passagem e regulação dos níveis de eosinófilos nos tecidos adjacentes são controladas pela expressão constitutiva de eotaxina-1 (CCL11) e seu respectivo receptor CCR3. Diversos tipos de mediadores que ativam eosinófilos e promovem sua adesão ao endotélio têm sido identificados, incluindo as citocinas IL-5, GM-CSF, a quimiocina RANTES (*regulated upon activation, normal T cell expressed and secreted*) e os mediadores lipídicos leucotrieno B₄ (LTB₄) e o fator ativador de plaquetas (PAF – *platelet activating factor*) (Blanchard e Rothenberg, 2009; Kita e cols., 2011). Dessa forma, eles atingem diversos órgãos como glândulas mamárias, útero, timo e medula óssea, sendo predominantes na mucosa intestinal, onde exercem papel na morfogênese e manutenção da mucosa dos órgãos, bem como, na manutenção da homeostase imune do timo e medula óssea (Rothenberg e cols., 2001a,b).

A localização dos eosinófilos na maioria das mucosas os coloca como células importantes na identificação e resposta rápida a patógenos e, nos órgãos linfoides secundários, participando da ligação entre imunidade inata e adaptativa. Além disso, eosinófilos podem funcionar como células apresentadoras de antígenos (APC – *antigen presenting cells*) para células T naturais e de memória via moléculas de MHC II (*major histocompatibility complex two* – complexo de histocompatibilidade principal dois) em associação com tetraspains CD9 (*cluster of differentiation 9*) de superfície (Akuthota e cols., 2012), e iniciar/amplificar respostas imunes antígeno-específicas (Shamri e cols., 2011).

1.2.3. Atividade secretora de eosinófilos

A secreção é uma atividade biológica essencial inerente a todas às células eucarióticas pela qual elas liberam produtos específicos no meio extracelular durante eventos fisiológicos e patológicos. Em células do sistema imune tais como eosinófilos, basófilos, mastócitos, neutrófilos e macrófagos, os mecanismos de secreção estão envolvidos com as funções destas células durante respostas alérgicas, inflamatórias e imunoregulatórias (revisado em Melo e Weller, 2010; Stow e Murray, 2013). As respostas eosinofílicas envolvem a secreção de proteínas

catiônicas citotóxicas distintas e várias citocinas com múltiplas atividades funcionais. Estes mediadores são liberados de maneira muito bem orquestrada a fim de regular a progressão das respostas imunes (Moqbel e Coughlin, 2006; revisado em Melo e cols., 2013; Spencer e cols., 2014). Nestas ocasiões, eosinófilos são ativados nos sítios inflamatórios e são capazes de agir mediante a estimulação de receptores específicos para cada tipo de antígeno ou molécula imune (Rothenberg e Hogan, 2006; Akuthota e cols., 2008; Blanchard e Rothenberg, 2009; Park e Bochner, 2010; Kita e cols., 2011; Shamri e cols., 2011).

Diferente dos linfócitos que, exclusivamente sintetizam suas proteínas momentos antes da secreção e semelhante ao que ocorre com os neutrófilos (Sheshachalam e cols., 2014) e mastócitos (Moon e cols., 2014), tanto as proteínas catiônicas quanto as citocinas, quimiocinas e fatores de crescimento são adicionalmente estocados como verdadeiros “pools” de produtos pré-formados dentro dos grânulos secretórios de eosinófilos (Spencer e cols., 2009). De fato, a principal característica morfológica que define um eosinófilo e o diferencia dos outros granulócitos do sistema imune, é o seu citoplasma repleto de grânulos específicos. Estes grânulos, também chamados de grânulos secundários, secretores ou cristaloides (revisado em Muniz e cols., 2012), possuem um núcleo cristalino e elétron-denso (cristaloide), envolto por uma matriz elétron-lúcida, contido dentro de uma membrana trilaminar (Shamri e cols., 2011).

Diversas atividades funcionais associadas aos eosinófilos são mediadas pelas proteínas pré-formadas estocadas dentro dos grânulos específicos no citoplasma destas células. Esses grânulos contêm quatro proteínas catiônicas majoritárias sendo que a liberação extracelular destas proteínas está associada com o papel efetor e pró-inflamatório clássico dos eosinófilos (revisado em Rothenberg e Hogan, 2006; Hogan e cols., 2008; Blanchard e Rothenberg, 2009; Kita e cols., 2011; Shamri e cols., 2011; Muniz e cols., 2012). Os efeitos citotóxicos destas proteínas estão implicados nos mecanismos de defesa do hospedeiro contra infecções helmínticas, virais e bacterianas e, são responsáveis pelos danos e disfunções teciduais colaterais.

A proteína básica principal (MBP), expressa nas suas diferentes formas homólogas MBP-1 e MBP-2, está presente no núcleo cristalino dos grânulos eosinofílicos e, é traduzida no retículo endoplasmático rugoso (RER) como pró-MBP e termina sua síntese somente dentro dos grânulos maduros, o que protege a célula contra sua toxicidade durante o transporte do complexo de Golgi até o grânulo

(Popken-Harris e cols., 1995). A síntese desta proteína acompanha a maturação dos eosinófilos, onde a pró-MBP está ausente nas células que completam seu estágio de maturação (Popken-Harris e cols., 1998) (Fig. 4).

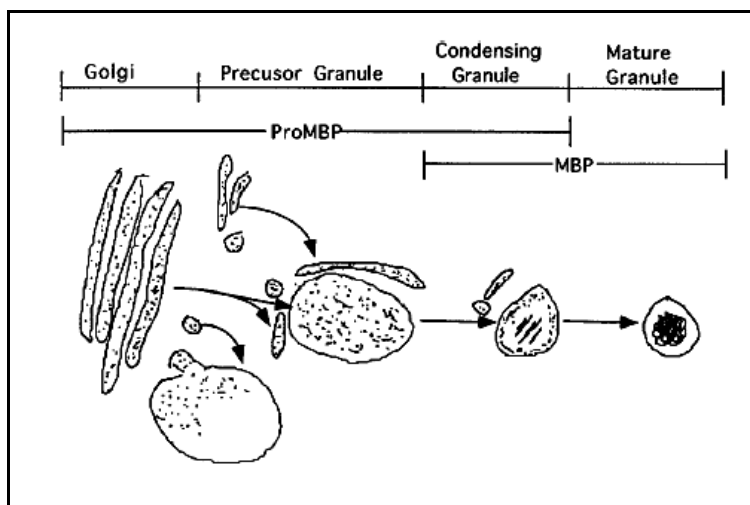


Fig. 4: Representação esquemática da maturação do grânulo de eosinófilo junto com a deposição de MBP em seu cristalóide. Note que a pró-MBP não está contida nos grânulos maduros. Retirado de Popken-Harris e cols. (1998).

MBP-2 é exclusiva de eosinófilos, e serve como um marcador específico de eosinófilos proliferados em pacientes com eosinofilia do que MBP-1 (Plager e cols., 2006). A MBP humana possui várias implicações na imunidade inata incluindo a ativação de neutrófilos (produção de ânion superóxido e liberação de IL-8), basófilos e mastócitos (liberação de LTC₄ e histamina), além de ser tóxica a várias células, incluindo as tumorais, por causar a ruptura da bicamada lipídica (Kita e cols., 2011). O mecanismo citotóxico da MBP envolve sua ligação às membranas celulares negativamente carregadas, mudando a carga elétrica destas, desorganizando a bicamada lipídica e aumentando a permeabilidade celular (Blanchard e Rothenberg, 2009; Shamri e cols., 2011). Embora de ação similar, MBP-2 é menos potente que MBP-1 em atividades biológicas *in vitro*, pelo fato de ser duas vezes menos carregada positivamente (Blanchard e Rothenberg, 2009). Por se ligar e romper a membrana dos esquistossômulos danifica diretamente o parasito *S. mansoni*, e ainda, apresenta certa toxicidade contra outros helmintos, incluindo larvas de *Trichinella spiralis*, e microfilárias *Brugia pahangi* e *Brugia malayi*, *Trypanosoma cruzi*, e algumas bactérias, como *Staphylococcus aureus* e *Escherichia coli* (Kita e cols., 2011).

MBP ainda pode estar envolvida na geração do fenômeno “Splendore-Hoeppli”. Este fenômeno consiste na formação estrelada ou irradiada de material eosinofílico intenso *in vivo* em torno de substâncias biologicamente inertes ou microorganismos (fungos, bactérias e parasitos) envolvidos com doenças mucocutâneas ou associados a geração de granulomas (Hussein, 2008). Esta disposição de material eosinofílico irradiado em volta dos ovos de *S. mansoni* já foi documentada por Kephart e cols. (1988) em granulomas do fígado e intestino de pacientes crônicos com a forma hepatointestinal e hepatoesplênica da doença e pode estar relacionada à intensa deposição extracelular de MBP granular estocada em eosinófilos. Assim, acredita-se que este fenômeno ocorra devido ao precipitado formado entre antígenos do ovo e globulinas do hospedeiro (complexos antígeno-anticorpo), dentro da área do granuloma, e debris celular de plasmócitos, macrófagos, linfócitos e eosinófilos (Johnson, 1976).

A peroxidase eosinofílica ou proteína X de eosinófilo (EPO/EPX – *eosinophil peroxidase/eosinophil protein X*), que constitui 25% da massa de proteínas dos grânulos específicos, é um membro da família das peroxidases de mamíferos com atividade antimicrobiana similar à mieloperoxidase (de neutrófilos e monócitos) (Kita e cols., 2011). Ultraestruturalmente, a EPO tem sido localizada em estruturas sintéticas (complexo de Golgi, cisternas perinuclear e do RER) de mielócitos eosinofílicos, sendo ausente nas mesmas estruturas de eosinófilos maduros do sangue periférico (Dvorak e cols., 1991). Seu mecanismo de ação conciste em catalisar a oxidação de pseudohaletos [tiocianeto (SCN^-)], haletos [brometo (Br^-), cloreto (Cl^-) e iodeto (I^-)] e óxido nítrico (nitrito) para formar espécies reativas de oxigênio (ROS – *reactive oxygen species*) e metabólitos reativos de nitrogênio (peroxinitrito). Estas moléculas oxidam alvos nucleofílicos nas proteínas, promovendo o estresse oxidativo e subsequente morte celular por apoptose ou necrose (revisado em Rothenberg e Hogan, 2006). Na presença de peróxido de hidrogênio (H_2O_2) são capazes de matar não só bactérias, vírus, *Mycoplasma*, fungos, esquistossômulos, microfilárias, tripanossomas, toxoplasmas e micobactérias, mas também, mastócitos e células tumorais. Ao se ligarem à microorganismos como *S. aureus*, *T. cruzi* e *Toxoplasma gondii*, potencializam a mortes dos mesmos por fagócitos mononucleares. EPO tem participação central na geração de ROS e radicais livres a partir de eosinófilos ativados. Além disso, eosinófilos são a principal fonte de produtos derivados do óxido nítrico em pacientes com asma severa (Kita e cols., 2011).

As concentrações de MBP em lavados bronco-alveolares (BAL) de pacientes com asma e de macacos tem sido correlacionadas com a severidade da hiperreatividade brônquica, mostrando como a MBP pode ser tóxica para o epitélio respiratório (Hogan e cols., 2008). Ainda, MBP já foi localizada no epitélio brônquico danificado de pacientes com asma e rinosinusite crônica, enquanto que a instilação desta e a EPO humana, provocam broncoconstrição (Gleich e cols., 2000). MBP extracelular, também pode ser colocalizada com vários eosinófilos aderindo à nervos de tecidos aéreos humanos, enquanto que a neutralização desta proteína secretada, tanto por peptídeo polianiônico quanto por anticorpos específicos, pode prevenir a hiperreatividade brônquica induzida por antígeno em porquinhos da Índia (Kita e cols., 2011). MBP altera diretamente a contração da musculatura lisa pela disregulação dos receptores muscarínicos M2 e M3 do nervo vago e pela indução da desgranulação de mastócitos e basófilos. Recentemente, a ação de MBP tem sido implicada na regulação da plasticidade de nervos periféricos, influenciando a sinalização e sobrevivência de neurônios IMR-32 (revisado em Rothenberg e Hogan, 2006). Ainda, MBP é responsável por potencializar a ativação epitelial e expressão de fatores de remodelação tecidual (Acharya e Ackerman, 2014).

A proteína catiônica eosinofílica (ECP – *eosinophil cationic protein*) humana, identificada em suas duas isoformas, ECP-1 e ECP-2, é uma proteína básica com atividade ribonuclease (RNase-3), sendo mais requisitada por suas propriedades antivirais e neurotóxicas, embora também seja uma potente toxina no combate aos parasitos invasores, já listados acima (Kita e cols., 2011). ECP ainda é capaz de abrir poros tóxicos seletivos a íons, não sensíveis a voltagem, nas membranas das células-alvo, facilitando a entrada de outras moléculas citotóxicas. Ela também possui efeitos não citotóxicos adicionais, incluindo a supressão da resposta de linfócitos T proliferativos e síntese de imunoglobulinas pelos linfócitos B, indução da desgranulação de mastócitos, estimulação da secreção de muco nas vias aéreas e, produção de glicosaminoglicanas por fibroblastos humanos (revisado em Rothenberg e Hogan, 2006; Blanchard e Rothenberg, 2009).

A EDN (*eosinophil-derived neurotoxin*) é uma poderosa neurotoxina derivada de eosinófilos que pode danificar severamente neurônios mielinizados em animais experimentais. Juntamente com a ECP, pertence a superfamília das RNases A pancreáticas, sendo também conhecida como RNase-2 ou RNase Us. Yang e cols. (2008) reportaram que EDN pode funcionar como uma alarmina endógena de TLR-2 e ativar células dendríticas mieloides após disparar a cascata de sinalização do fator

de diferenciação mieloide 88 (Myd88 – *myeloid differentiation factor 88*)-TLR2. Neste mesmo estudo, os autores demonstraram que a EDN aumentou a resposta imune Th2 específica à antígeno (IL-5, IL-10 IL-13, e altos níveis de IgG1), mostrando que esta proteína pode alertar o sistema imune adaptativo a aumentar a resposta do tipo Th2. Assim como ECP, também mostra significativa toxicidade contra as larvas de *T. spiralis*, embora tenha mais ação antiviral que antihelmíntica. Não obstante, tanto EDN quanto ECP mostram uma atividade antiviral dependente de ribonuclease, embora EDN apresente uma atividade 100 vezes maior que sua proteína homóloga ECP (Hogan e cols., 2008; Kita e cols., 2011). A deposição marcante desta proteína ainda é observada em tecidos lesionados de pacientes com eosfagite eosinofílica (Kephart e cols., 2010), a qual a maciça deposição pode ser reduzida quando tratados com anticorpos anti-IL5 (Straumann e cols., 2010). Além disso, EDN e MBP podem participar da remodelação tecidual, promovendo a proliferação de fibroblastos e, em sinergia com IL-5 e TGF- β , aumentando a expressão e secreção de IL-6 e IL-11 (Gomes e cols., 2005). No sistema nervoso central, EDN e ECP são responsáveis pela toxicidade às células de Purkinje (fenômeno “Gordon”) (revisado em Acharya e Ackerman, 2014).

Enquanto estas moléculas compartilham semelhanças em suas funções, elas demonstram diferenças no modo de agir contra parasitos helmínticos. ECP é 8-10 vezes mais potente que MBP. ECP produz uma completa fragmentação e ruptura dos esquistossômulos, enquanto MBP provoca um inchaço e destaque do tegumento destas larvas. Em constraste, EDN é superficialmente tóxica em altas concentrações e causa o enrugamento do tegumento destes parasitos (Ackerman e cols., 1985).

Embora estas proteínas sejam comumente estocadas nos grânulos eosinofílicos, existem evidências da expressão residual de MBP, ECP e EDN em outros granulócitos como neutrófilos, basófilos e macrófagos ativados (Shamri e cols., 2011). Além destas proteínas majoritárias, eosinófilos servem como verdadeiras fontes de enzimas pró-inflamatórias, como arilsulfatase B, β -glucuronidases, fosfatase ácida, collagenase, histaminase, fosfolipase D, catalase e lisozimas, presentes em grânulos pequenos (< 0,5 μ m) e implicadas em diversas funções fisiopatológicas (Dvorak e cols., 1991). Eosinófilos, ainda são a principal fonte de MMP-9 (gelatinase B), a qual cliva colágeno do tipo XVII, molécula transmembrana dos hemidesmossomos epidermais, permitindo a migração destas células através dos tecidos e contribuindo para a reorganização da matriz

extracelular nos tecidos conectivos e membranas basais (Kita e cols., 2011; Shamri e cols., 2011). A proteína do cristal de Charcot-Leiden/Galectina-10 (CLC/Gal-10 – *Charcot-Leiden cristal/galectin-10*) (única entre eosinófilos e basófilos) forma cristais bipiramidais, hexagonais, em tecidos onde há acúmulos de eosinófilos, se liga à lisofosfolipases e está geralmente localizada nos grânulos primários do eosinófilo maduro (revisado em Acharya e Ackerman, 2014). Quando ativada, esta proteína revela-se espalhada por outras organelas e MP, mas não em grânulos específicos (Dvorak e cols., 1993a).

Eosinófilos pré-estimulados por IFN- γ e IL-5, e em seguida por LPS (lipopolissacarídeo) de bactérias, ainda são capazes de liberar armadilhas extracelulares contendo DNA mitocondrial e proteínas (ECP e MBP) derivadas de seus grânulos, sem sofrer apoptose, em um mecanismo dependente de ROS, a fim de erradicar infiltrações bacterianas (Yousefi e cols., 2008). Outro papel efetor destas células, purificadas de pacientes com eosinofilia, ocorre através da fagocitose de bactérias gram-positivas e negativas e, fungos unicelulares, onde os vacúolos fagocíticos são bombardeados pelo conteúdo granular descarregado ou o material amorfo e denso dos grânulos rompidos resulta na formação de uma zona de deposição em volta destes vacúolos. A fagocitose eosinofílica é acompanhada pela desgranulação e envolve a participação de enzimas lisossomais, similares às dos neutrófilos. Entretanto, a fagocitose eosinofílica é menos eficiente que a neutrofílica, e é dependente de CD35 (Shamri e cols., 2011).

Estas células são capazes também de produzir, estocar e liberar uma gama de citocinas Th1, Th2 e regulatórias, bem como, pró e anti-inflamatórias, incluindo IL-2, IL-4, IL-5, IL-6, IL-10, IL-12, IL-13, TNF- α , IFN- γ , GM-CSF, quimiocinas MCP-1/CCL2, MIP-1 α /CCL3, RANTES/CCL5, eotaxina-1/CCL11, e fatores de crescimento TGF- α/β , NGF (*neuronal growth factor* – fator de crescimento neuronal), PDGF (*platelet-derived growth factor* – fator de crescimento derivado de plaquetas), SCF (*stem cell factor* – fator de células tronco), VEGF (*vascular endothelial growth factor* – fator de crescimento endotelial e vascular), GRO- α /CXCL1 [*growth regulated oncogene-alpha/chemokine (CXC motif) ligand 1* – oncogene regulado de crescimento-alfa/ligante 1 de quimiocina de motivo CXC] e ENAP-78/CXCL5 [*epithelial neutrophil-activating peptide-78/chemokine (CXC motif) ligand 5* – peptídeo ativador de neutrófilo epitelial-78/ ligante 1 de quimiocina de motivo CXC] (revisado em Shamri e cols., 2011; Muniz e cols., 2012) e ao mesmo tempo expressar receptores para a maioria destas citocinas e quimiocinas (Bandeira-Melo e

Weller, 2005; Spencer e cols., 2006). O fato destes mediadores existirem como moléculas pré-formadas e serem secretados rapidamente, coloca os eosinófilos como células essenciais durante a resposta imune inata imediata nos locais de penetração do patógeno (revisado em Shamri e cols., 2011).

1.2.3.1. Processos de secreção de eosinófilos

Eosinófilos liberam seus produtos rapidamente através de três processos principais de secreção: citólise, exocitose clássica ou composta e, desgranulação por *piecemeal* (PMD), os quais são disparados por diferentes estímulos decorrentes de infecções e processos alérgicos (Melo e cols., 2013a e b; Spencer e cols., 2014). A citólise, como o próprio nome já indica, envolve a lise ou morte celular por necrose, sendo caracterizada pela cromatólise nuclear, perda da integridade da membrana plasmática e citoplasma parcialmente dissolvido (Cheng e cols., 1997; Persson e Erjefält, 1997; Dvorak e cols., 1998). A exocitose clássica envolve a extrusão de todo o conteúdo granular no meio extracelular após a fusão dos grânulos com a membrana plasmática, incluindo a fusão de vários grânulos formando verdadeiras câmaras de desgranulação antes da fusão com a membrana (Logan e cols., 2003) (Fig. 5).

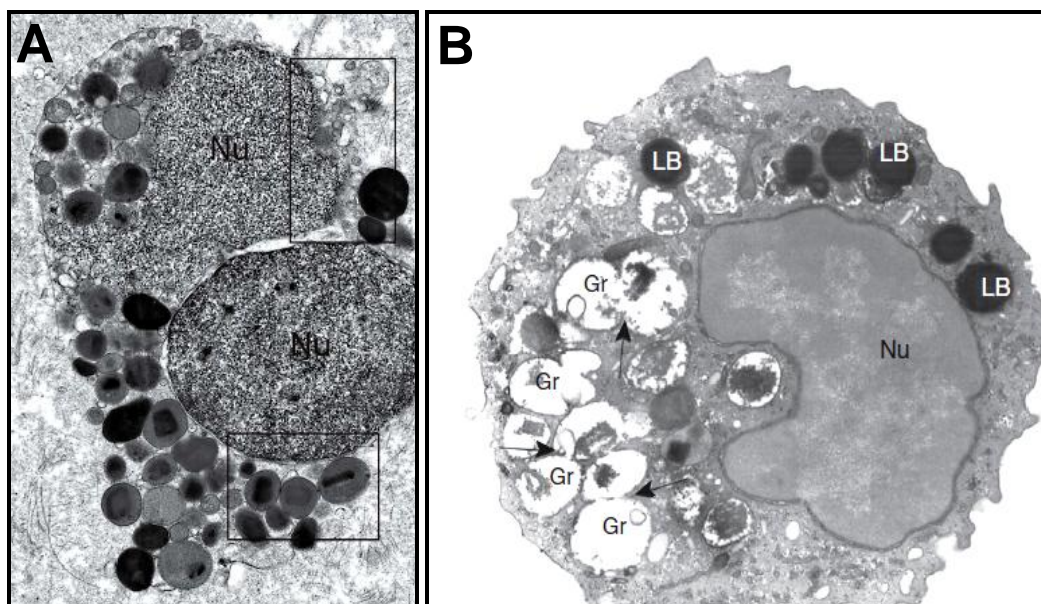


Fig. 5: Eosinófilos ativados em processo de citólise e exocitose composta. (A) A citólise é caracterizada pela cromatólise nuclear (Nu), citoplasma parcialmente dissolvido e perda da integridade da membrana plasmática com consequente extrusão dos grânulos para o meio extracelular. (B) A exocitose composta é caracterizada pela fusão (setas) entre os grânulos (Gr) formando câmaras citoplasmáticas de desgranulação. Retirados de Spencer e cols. (2014) e Melo e cols. (2013b).

Já, a PMD é o processo conhecido pela liberação de citocinas e proteínas catiônicas de forma seletiva e regulada através do transporte vesicular destes produtos até a superfície celular. Por exemplo, a ativação de eosinófilos humanos por IFN- γ promove a mobilização de RANTES derivada dos grânulos sem induzir a liberação de proteínas catiônicas (Lacy e cols., 1999). De fato, a mobilização de citocinas estocadas nos grânulos de eosinófilos para as vesículas secretoras, como IL-4, é um processo dependente da estimulação por eotaxina-1 (CCL11) e seu respectivo receptor CCR3 acoplado à proteína G (Bandeira-melo e cols., 2001) e, selecionado por receptor específico (IL-4R α) (Spencer e cols., 2006). Além disso, grânulos purificados de eosinófilos expressam domínios extracelulares de receptores para IFN- γ e eotaxin-1 (CCL11) e podem responder sob estimulação, aumentando a liberação de ECP (Neves *et al.*, 2008). Entretanto, estes mesmos grânulos não expressam os receptores C5aR, GM-CSF- α R e IL-5- α R, comuns aos grânulos intactos e não-permeabilizados, sugerindo que estas organelas desempenhem papéis imunoregulatórios diferentes e complementares durante inflamações eosinofílicas sob processo de citólise e consequente liberação dos grânulos intactos (Muniz e cols., 2012).

O mecanismo de “piecemeal degranulation” tem sido largamente estudado nas últimas décadas em vários tipos celulares, principalmente em células do sistema imune (Spencer e cols., 2014). Desde os primeiros trabalhos quando o termo foi lançado por Dvorak e Dvorak (1975), vários autores têm documentado este tipo de secreção em granulócitos envolvidos com respostas alérgicas (Malm-Erjefält e cols., 2001), esofagite eosinofílica (Capocelli e cols., 2015), neoplasias (Caruso e cols., 2005 e 2007), e diversas patologias intestinais (Hogan e Rothenberg, 2006). Além destas, outras células relacionadas com mecanismos fisiológicos do organismo têm identificado a PMD como um modelo de desgranulação único da secreção parácrina e endócrina (revisado em Crivellato e cols., 2003). Alterações granulares e formação de vesículas de secreção, indicativas do processo de PMD, têm sido também identificadas em células entero-endócrinas do epitélio gastrointestinal murino e humano (Crivellato e cols., 2002) e, em células neuroendócrinas e neurônios (Crivellato e cols., 2006). Além disso, alguns trabalhos relacionados às patologias inflamatórias gastrointestinais já demonstraram a correlação entre as alterações ultraestruturais dos grânulos eosinofílicos (formação de membranas em seu interior, desestruturação ou ausência de cristalóide, esvaziamento do conteúdo granular) e a

imunolocalização de EPO, ECP (matriz) e MBP (matriz e cristaloide), nestes mesmos grânulos (Torpier e cols., 1988; Colombel e cols., 1992).

Além de vesículas pequenas, este transporte envolve carreadores túbulo-vesiculares de grande porte (EoSVs), os quais permitem a liberação rápida e eficiente quando a célula é estimulada por agonistas ou antígenos em situações de inflamação (Melo e cols., 2005 e 2008; Melo e Weller, 2010). Estes compartimentos vesiculares formam-se a partir de estruturas membranosas presentes tanto no interior quanto na membrana dos grânulos, as quais permanecem em continuidade com as membranas que circundam os grânulos (Melo e cols., 2005a; Melo e cols., 2008a; Melo e cols., 2010) (Fig. 6).

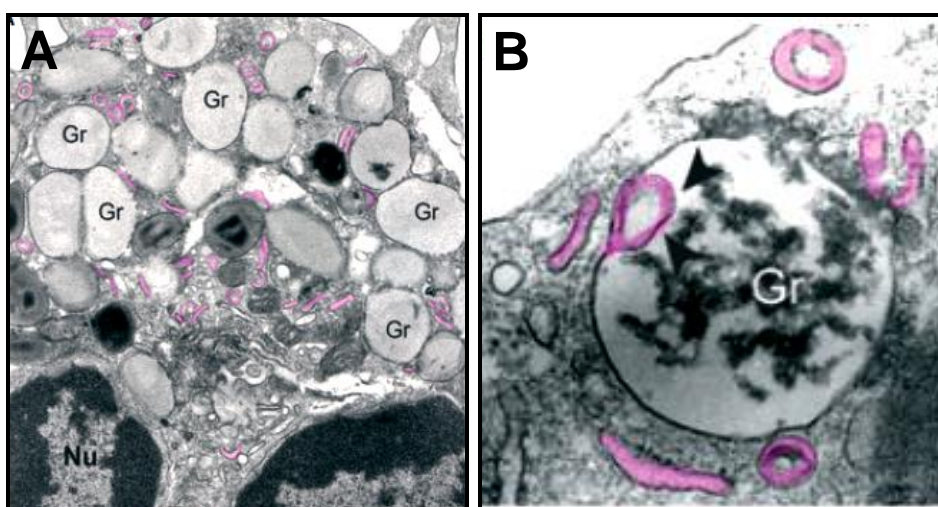


Fig. 6: Eosinófilo ativado em processo de *piecemeal degranulation* (PMD). (A) Observe grânulos (Gr) com esvaziamento de conteúdo e carreadores túbulo-vesiculares (EoSVs) de diversos tamanhos (em rosa) próximos e em contato aos grânulos. (B) Grânulo com desestruturação do cristaloide evidenciando o nascimento das estruturas vesiculares (cabeça de seta). Retirados de Melo e cols. (2013a).

Através de técnicas de MET e tomografia eletrônica, estes estudos revelaram que as estruturas vesiculotubulares se reorganizam a partir dos compartimentos membranares internos dos grânulos mobilizados, após ativação por agonista (Melo e cols., 2008b), sugerindo que as proteínas devam ser segregadas, sequestradas seletivamente e, estocadas dentro dos subcompartimentos granulares (Melo e cols., 2005a; Melo e cols., 2008a; Melo e cols., 2010). Além disso, alguns estudos sugerem que os grânulos específicos possam ser sítios de localização de RNA e DNA, indicando que a síntese proteica possa eventualmente ser finalizada dentro destas organelas (Behzad e cols., 2010).

O transporte de proteínas mediado por vesículas a partir dos grânulos

secretores em eosinófilos humanos é comumente descrito tanto *in vitro* quanto *in vivo* durante diferentes condições, incluindo processos alérgicos e inflamatórios (Erjefalt e cols., 2001; Ahlstrom-Emanuelsson e cols., 2004; Melo e cols., 2005a; Melo e cols., 2008; Melo e cols., 2010; Melo e Weller, 2010; Saffari e cols., 2014). EoSVs, como estruturas vesiculotubulares de alta plasticidade, juntamente com vesículas pequenas, participam do tráfego vesicular dos mediadores estocados nos grânulos, como IL-4 (Melo e cols., 2005) e MBP (Melo e cols., 2009) e, são constantemente encontradas em biópsias de pacientes acometidos por doenças inflamatórias (Spencer e cols., 2014).

O brotamento vesicular a partir dos grânulos e a consequente ligação das vesículas à membrana plasmática, pode envolver a formação de um complexo de acoplamento (ou ancoragem) composto por proteínas receptoras de ligação ao fator sensível N-etilmaleimida solúvel (*soluble N-ethylmaleimide-sensitive factor attachment protein receptor*) (SNARES), localizadas nas vesículas (v-SNARES) e nas membranas-alvo (t-SNARES). As SNARES são ancoradas à membrana via cauda C-terminal e, podem ser classificadas em duas categorias baseado na presença de um aminoácido conservado [arginina (R) ou glutamina (Q)]. Eosinófilos humanos expressam Q-SNARES SNAP-23 e sintaxina-4, as quais são predominantemente localizadas na MP (Logan e cols., 2002) e, R-SNARES VAMP-2 (*vesicle-associated membrane protein-2* - proteína de membrana associada à vesícula-2), a qual está localizada nas vesículas citoplasmáticas e, VAMP-7 e VAMP-8, encontradas em frações de grânulos (Logan e cols., 2006). Dessa forma, tem sido considerado que a ativação dos eosinófilos mediante receptor para IgE induz uma rápida mobilização das vesículas para a MP, levando à formação do complexo SNARE (VAMP-2/SNAP-23 ou 25/sintaxina-4) e subsequente liberação de ECP (Shukla e cols., 2000; Hoffmann e cols., 2001; Logan e cols., 2003). Recentemente, trabalhos envolvendo a estimulação de eosinófilos humanos por agonistas como CCL11 e TNF- α , mostraram a imunolocalização de uma Qa-SNARE sintaxina-17 nos grânulos secretores e na membrana de vesículas, incluindo EoSVs, em processo de PMD, indicando o papel destas proteínas na mobilização e tráfego de proteínas dos grânulos até a MP (Carmo e cols., 2015).

Eosinófilos humanos, com diferentes fenótipos de ativação, são observados em amostras biológicas de pacientes com diferentes tipos de doença, onde é frequente a rápida deposição de produtos nos tecidos afetados desses pacientes. Assim, os eosinófilos contribuem para vários processos fisiológicos e patológicos

dependendo de seu local e estado de ativação (Melo e cols., 2013). Em processos alérgicos, como na rinite alérgica sazonal decorrente da exposição ao pólen, eosinófilos humanos são capazes de liberar proteínas catiônicas como a ECP através de citólise e PMD. Antes da estação, estas células e seus grânulos não apresentam nenhuma alteração morfológica, salvo algumas exceções. Entretanto, em decorrência da exposição ao alérgeno, o aumento dos níveis de ECP correlaciona-se com as mudanças e heterogeneidade nos grânulos eosinofílicos, característicos do processo por “piecemeal”, sendo este o principal processo (Erjefält e cols., 1998; Ahlstrom-Emanuelsson e cols., 2004). Contrariamente, eosinófilos circulantes de pacientes com asma e rinite alérgica crônica e, dermatite atópica, não apresentam nenhum dos sinais de desgranulação, preservando a maioria dos grânulos intactos, sem re-localização de EPO e aumento dos níveis plasmáticos de ECP (Malm-Erjefält e cols., 2005). Saffari e cols. (2014) mostraram que eosinófilos de pacientes acometidos pela eosifagite eosinofílica compreendiam 98% de suas células em processo de citólise, com mais de 80% de ruptura da membrana celular e em torno de 50% de seus grânulos localizados no meio extracelular. Além disso, pacientes asmáticos e atópicos podem reproduzir as mesmas características celulares e moleculares, encontradas nas vias aéreas, em outras mucosas teciduais, sugerindo que todo o sistema imune mucosal possa estar envolvido na asma brônquica. Nestes casos, há um acúmulo de eosinófilos, linfócitos e mastócitos na lâmina própria do duodeno, onde os eosinófilos apresentam grânulos intactos e alterados fora da célula e imunolocalização de citocinas (IL-3, IL-5 e GM-CSF) nas matrizes granulares, importantes para a proliferação e diferenciação destas células (Wallaert e cols., 1995).

Nas biópsias de pacientes acometidos por desordens intestinais, também é comum a presença e aumento da população de eosinófilos (eosinofilia) na parede da mucosa intestinal, onde estas células desempenham um papel tanto imunoregulador, contribuindo para o início (patogenia) e resolução da inflamação local, quanto efetor, no combate aos invasores e na fagocitose de células tumorais (Hogan e Rothenberg, 2004 e 2006). Em trabalho bastante relevante, Dvorak e cols. (1993b) mostraram que 25% de 117 biópsias intestinais humanas de pacientes com colite ulcerativa, doença de Crohn, polipose familiar e retal, e carcinoma retal, cultivadas na presença de *Staphylococci*, apresentavam ultraestrutura de exocitose clássica, com extrusão de conteúdo dos grânulos de eosinófilos. Algumas biópsias ainda mostraram certa necrose axonal de nervos entéricos danificados, sugerindo a

liberação de proteínas tóxicas eosinofílicas por uma rota secretória alternativa, como por exemplo, PMD.

Eosinófilos infiltrados na região ileal devido à recorrência inicial da doença de Crohn expressam mRNA para IL-5 e apresentam características de ativação, sugerindo que esta síntese possa estar correlacionada com a ativação destas células e com a participação das mesmas nas lesões mucosas iniciais nesta doença. Nesta situação, eosinófilos mostraram sinais claros de desagregação ou lise citoplasmática, com ou sem lise nuclear e, presença de grânulos livres, espalhados pelo espaço extracelular. Outros eosinófilos tiveram apenas alterações granulares, com inversão do elétron-densidade do núcleo, e formação de estruturas tubulovesiculares (Dubucquoi e cols., 1995). Em outros trabalhos, utilizando biópsias de pacientes com carcinoma gástrico avançado, Caruso e cols. (2005) observaram diferenças significativas nos padrões de desgranulação exercidos por estas células. A análise do estroma tumoral evidenciou células sem morfologia de desgranulação ou todos os três tipos de secreção, embora o PMD fosse o mais predominante. Em uma das biópsias, foram identificadas CLCs tanto no meio extracelular quanto nos fagossomos de macrófagos teciduais, assim como, deposição extracelular de grânulos intactos oriundos de eosinófilos apoptóticos. Em alguns casos, mastócitos exibiam íntimo contato com eosinófilos, através da emissão de interdigitações citoplasmáticas, os quais mostravam exocitose focal e polarizada de um único grânulo nas junções com eosinófilos (Caruso e cols., 2007).

Em outras doenças ligadas ao trato gastrointestinal, eosinófilos foram encontrados em biópsias do estômago e do reto, de paciente com gastrite e colite crônica colagenosa, juntamente com fibroblastos ativado e mastócitos, em meio às fibras colágenas arranjadas subepiteliais em forma de banda (Pulimood e cols., 1999). Neste caso raro de doença, o PMD (perda parcial ou completa do conteúdo granular) foi visualizado nos eosinófilos dos dois tipos de biópsias, embora a necrose celular e o processo similar à desgranulação anafilática de mastócitos (fusão dos grânulos entre si e com a MP), só fosse observada na mucosa gástrica subepiteliais.

Biópsias de pólipos fibroides inflamatórios, formados como protuberâncias ulcerativas na mucosa do intestino delgado e originados a partir de lesões granulomatosas com infiltrado eosinofílico, também já foram estudados no passado (Willians, 1981). Pólipos, também chamados de granulomas submucosais, granulomas eosinofílicos, pseudotumores ou fibromas, são caracterizados por interstícios preenchidos por fibras colágenas, altamente vascularizados, nos quais se

inserir fibroblastos da lâmina basal, basófilos e, alguns eosinófilos e histiócitos (Vanek, 1949). Pólipos nasais, por exemplo, são alvos de estudo dos eosinófilos e dos mecanismos de desgranulação que governam estas células. Uller e cols. (2004) observaram mecanismos de apoptose, necrose secundária (estágio intermediário entre a apoptose e a citólise) e citólise nestas estruturas, abaixo do epitélio nasal. Poucas células em apoptose (condensação da cromatina e agrupamento de organelas citoplasmáticas) foram identificadas através da marcação positiva para caspase, enquanto vários eosinófilos (EPO positivos) apresentando citólise (cromatólise e estágio inicial de ruptura da MP) e necrose secundária [“spilling” (espalhamento) de vários grânulos e debris celular no meio extracelular], foram visualizados, sugerindo que o desaparecimento dos eosinófilos dos pólipos nasais ocorra por vias não apoptóticas, incluindo citólise e migração paraepitelial.

Pólipos inflamatórios também são vistos em chimpanzés, mas não se apresentam ulcerativos e associados com diarreias, marca importante dos pólipos intestinais humanos (Cheever e cols., 2002). Moreels e cols. (2001) demonstraram uma contratilidade muscular aumentada após 12 semanas de infecção, bem como, diminuição do tráfego de partículas pelo trato gastrointestinal, nos intestinos inflamados de camundongos.

Embora a maioria dos estudos seja realizada em humanos, camundongos em muito se assemelham com a biologia dos primeiros, e tem sido extensivamente utilizados para estudar os mecanismos de resposta do tipo Th2 em modelos de asma e de infecção parasitária e, para verificar o papel dos eosinófilos nos diversos modelos patológicos. Embora estas semelhanças ocorram, eosinófilos das duas espécies possuem algumas diferenças, tanto em sua morfologia quanto em seu conteúdo e atividade funcional que dificultam o trabalho e estudo da biologia destas células. Apesar do genoma humano e murino apresentarem significativa conservação genômica, sendo apenas 300 genes únicos a cada espécie, as duas divergiram filogeneticamente entre 65 e 75 milhões de anos, sendo esta diferença refletida também no desenvolvimento do sistema imune, ativação e resposta à antígenos (Mestas e Hughes, 2004), bem como para os eosinófilos e suas proteínas. As ribonucleases associadas a eosinófilos murinos, por exemplo, divergiram em 50% das EDN e ECP humanas (Rosenberg, 1998) e, moléculas envolvidas na ativação e funções efetoras dos eosinófilos humanos, como Fc α RI (receptor de IgA), Fc γ RIIA e C (receptor de IgG), e CD66, não são identificadas no genoma murino. Biologicamente, eosinófilos murinos apresentam respostas diferentes a citocinas e

outros agonistas, além de não desgranularem e produzirem mediadores inflamatórios nos modelos de asma e na resposta inflamatória do tipo Th2 das vias aéreas (Kita e cols., 2011).

1.2.4. Atividade funcional de eosinófilos frente às infecções helmínticas

Desde sua descoberta por Paul Ehrlich em 1879, através de técnicas de coloração de seus grânulos com o corante ácido eosina, os eosinófilos têm sido alvo de extensa investigação, principalmente com relação às infecções parasitárias e doenças de hipersensibilidade (Kita, 2011). Eosinófilos são recrutados para os sítios inflamatórios onde produzem uma gama de citocinas e mediadores lipídicos imunoregulatórios, altamente envolvidos na regulação da resposta imune do tipo Th2. Essas moléculas são responsáveis por regular a resposta imune local e facilitar o reparo tecidual de tecidos lesionados (Jacobsen e cols., 2007).

A eosinofilia tecidual e sanguínea é uma característica das doenças parasitárias e são sustentadas pela grande vida média dos eosinófilos e pelo aumento da eosinofilia na medula óssea. Eosinófilos são considerados de crucial importância contra diversos tipos de infecções parasitárias, principalmente contra helmintos (Blanchard e Rothenberg, 2009; Rothenberg e Hogan, 2006). Durante a infecção por *S. mansoni*, eosinófilos constituem uma das principais células presentes nos granulomas, as quais são recrutadas por intermédio de IL-5 secretada durante a resposta Th2 aos ovos desse parasito (Sher e cols., 1990a) ou mantidas pela própria eosinopoiese local (Lenzi e cols., 1987). Camundongos que não apresentam a expressão de IL-5, os quais são incapazes de uma intensa eosinofilia periférica e tecidual após a exposição a helmintos, exibem um perfil maior de sobrevivência para alguns nematódeos (Yoshida e cols., 1996). Estudos complementares utilizando camundongos transgênicos para IL-5, os quais superexpressam esta citocina e desenvolvem uma eosinofilia exacerbada sistêmica, mostraram que estes camundongos promovem a diminuição da sobrevivência de diversos helmintos (Shin e cols., 2009). Além disto, camundongos deficientes em IL-5, os quais possuem diminuição na eosinopoiese, apresentam granulomas reduzidos e diminuição no número de eosinófilos na infecção por *S. mansoni* (Reiman e cols., 2006). Desta forma, eosinófilos exercem importante papel na resposta imune nas relações parasita-hospedeiro durante infecções helmínticas, estando associados com a

resistência a helmintos em infecções humanas e animais (Behm e Ovington, 2000; Meeusen e Balic, 2000; Klion e Nutman, 2004). Contudo, duas linhagens deficientes em eosinófilos foram recentemente estudadas durante a infecção por *S. mansoni* e foi observado que não houve nenhuma alteração significativa na formação do granuloma ou fibrose no fígado (Swartz e cols., 2006). Além disso, a deleção de eosinófilos circulantes e da resposta imune disparada por IgE por tratamento com anticorpos anti-IL-5 e anti-IL-4, não alterou a imunidade contra os ovos de *S. mansoni*, sugerindo que o hospedeiro tenha outros mecanismos independentes dos eosinófilos no combate ao parasito (Sher e cols., 1990b).

Eosinófilos são fonte importante de citocinas Th1, Th2 e imunoregulatórias, as quais expressam constitutivamente (Spencer e cols., 2009). Em infecções helmínticas, eosinófilos são ativados através da formação de imunocomplexos entre antígenos do parasito e anticorpos IgE, liberados pelos plasmócitos. Ao se ligarem aos seus respectivos receptores FcεRII, induzem uma cascata de ativação intracelular, na qual os eosinófilos liberam diversos mediadores os quais induzem outros granulócitos a participarem da resposta contra o parasito. Neste cenário, basófilos e mastócitos contribuem para direcionar a resposta Th2 através da liberação de histamina, TNF-α e PGE₂, fazendo com que estes linfócitos se liguem a APCs e liberem IL-4 e IL-13, culminado na diferenciação dos linfócitos B. Mastócitos secretam MCP-6 (*mast cell protease-6* – protease de mastócitos-6), induzindo o recrutamento de eosinófilos, enquanto a secreção de histamina e MCP-1 (protease-1) induz a desgranulação de eosinófilos (revisado em Cadman e Lawrence, 2010). Basófilos, também atuam liberando histamina e eicosanoides para a vasodilatação, além de IL-4 e IL-13, as quais estimulam a infiltração leucocitária e síntese de anticorpos IgE via resposta Th2 (Falcone e cols., 2001).

Eosinófilos de camundongos C57Bl/6 infectados ou estimulados *in vitro* por lipídios esquistossomais, como lisofosfatidilcolina, derivados dos ovos e vermes de *S. mansoni*, podem ainda ser recrutados e ativados para o sítio inflamatório liberando citocinas e quimiocinas de forma dependente de TLR-2 (*Toll-like receptor-2* – receptor do tipo Toll-2) (Magalhães e cols., 2010).

Além de seu papel imunoregulador em infecções helmínticas, eosinófilos também são capazes de secretar diversas proteínas e enzimas estocadas em seus grânulos, produtos estes, que direcionam a resposta efetora destas células contra os parasitos. A toxicidade da MBP e EPO para os helmintos tem dado suporte ao papel efetor que os eosinófilos exercem durante a defesa do hospedeiro (revisado em

Blanchard e Rothenberg, 2009). De fato, em meados da década de 70 e 80, diversos autores identificaram a ultraestrutura dos eosinófilos e relataram a provável função destas células *in vitro* e em animais infectados por diferentes helmintos. Utilizando ratos *Wistar* infectados por *Moniliformis dubius* (Acanthocephala), Casley-Smith (1968) mostrou numerosos eosinófilos polimorfonucleares, com grânulos alterados e formação de corpos anormais variando em forma e tamanho, na lâmina própria jejunal destes animais. Estes corpos poderiam ser formados a partir dos grânulos normais, onde o centro opaco do grânulo estaria envolvido com a liberação de enzimas para o exterior da célula. De maneira similar, Huxtable e Rothwell (1975) mostraram que alguns eosinófilos da lâmina própria intestinal, ativados durante a infecção pelo nematódio *Trichostrongylus colubriformis* em porquinhos da Índia, apresentavam irregularidades na elétron-densidade da matriz amorfa de seus grânulos, sem alteração do núcleo elétron-denso. Além disso, estes núcleos permaneciam agrupados em espaços irregulares no citoplasma, algumas vezes em contato com o citoplasma. Estes eosinófilos, geralmente, eram encontrados em grupos unidos e, continham várias vesículas pequenas em seus citoplasmas. Em outro trabalho, Mackenzie e cols. (1977) mostraram que eosinófilos de rato eram capazes de se concentrar em número e se espalhar sobre os esquistossômulos, em poucas horas de cultura, emitindo pseudópodes sobre as espículas tegumentares. Nessa mesma linha, McLaren e cols. (1977) demonstraram a íntima associação entre eosinófilos do rato *August* e a superfície de helmintos (*Schistosoma mansoni*, *Trichinella spiralis* e *Nippostrongylus brasiliensis*) *in vitro*, na presença de soro imune de rato. Nessa ocasião, os autores confirmaram a desgranulação inicial destas células através da formação de grandes vacúolos citoplasmáticos e descarga de EPO nestes vacúolos, como consequência da desgranulação. O material da matriz de certos grânulos parecia se tornar grosseiramente granular, e alguns destes grânulos alterados pareciam se fundir entre si momentos antes de se fundirem ao vacúolo e descarregar seu conteúdo. Estes vacúolos, eventualmente, se conectavam à MP basal aderente dos eosinófilos, secretando a peroxidase diretamente na cutícula do parasito, sem, no entanto, mostrar evidência morfológica clara de alteração da superfície do mesmo. Após descarregarem seu conteúdo na cutícula do parasito, os eosinófilos se tornavam degenerativos, apresentando reversão de elétron-densidade entre a matriz e o cristalóide, sendo fagocitados por macrófagos da cultura. Esta reversão, no entanto, tem sido considerada como resultado de uma coloração negativa, a qual a natureza do cristalóide representa um

fator significativo. Em análises dos eosinófilos de medula óssea de camundongos albinos, processados convencionalmente para MET, utilizando contrastação por acetato de uranila e citrato de chumbo após a inclusão em resina Epon 812, tais células apresentaram esta aparência, com núcleo levemente pálido e matriz moderadamente elétron-densa, embora o cristalóide mostrasse a aparência normal em forma de “grade”, com as “barras” paralelas ao eixo longitudinal do cristalóide; este fenômeno pode ser explicado pelo fato do reagente de contrastação não conseguir penetrar na estrutura cristalina do núcleo, não reagindo com ele (Hudson e Heap, 1969).

Nos primeiros trabalhos envolvendo a infecção mansônica murina, eosinófilos em diferentes estágios de maturação foram observados nos granulomas hepáticos da fase aguda e a imunolocalização de mieloperoxidase foi utilizada como marcador ultraestrutural a fim de se determinar o nível de maturação destas células. Eosinófilos imaturos foram identificados pela reação nos grânulos imaturos e nas organelas sintéticas e, células maduras, pela reação na matriz dos grânulos maduros. Eosinófilos maduros também foram vistos invadindo ovos rompidos, onde seus grânulos pareciam esvaziar seus conteúdos sobre a superfície interna do ovo (Bogitsh e cols., 1971). Em outra infecção experimental, os granulomas do fígado ao longo de 3 a 30 semanas de infecção foram analisados. A ultraestrutura dos eosinófilos foi investigada somente no intervalo de 5-7 semanas, onde foram detectados células em grupos, dentro dos granulomas em formação, sem evidência clara de desgranulação ou fagocitose, embora estes dois processos ocorressem em microabscessos independentes de ovos de *S. mansoni*. Nestes casos, eosinófilos continham grandes fagolisossomos e grânulos alterados, sem núcleo central e perda de conteúdo da matriz (Epstein e cols., 1979). Enquanto isso, animais atímicos não apresentaram eosinofilia significativa em relação aos animais normais, além dos poucos eosinófilos restantes no granuloma, não demonstrarem morfologia de desgranulação (Epstein e cols., 1979; Phillips e cols., 1983). Em outros dois trabalhos pioneiros, ratos CDF (“Charles River Fischer”) e camundongos BALB/c foram previamente expostos a 1000 cercárias e, posteriormente, reinfectados com alta carga de cercárias (10000 a 37000/animal) a fim de se estudar a resposta inflamatória contra esquistossômulos migrados e presos nas tríades portais hepáticas e na pele destes roedores (Bentley e cols., 1981a e b). Durante a resposta inicial, vários tipos celulares incluindo monócitos, macrófagos e eosinófilos, infiltraram o tecido hepático circundando a vênula portal, adjacente ao epitélio, e prendendo o

parasito nestes locais. A maioria dos eosinófilos apresentava morfologia de células completamente maduras, como indicado pela presença dos grânulos cristaloides e, pareciam intactos, sem evidência de desgranulação. Ao contrário da resposta inicial, a segunda resposta (desafio), foi marcada pela abundância de eosinófilos, que continuaram como células predominantes no infiltrado inflamatório. Estas células foram observadas em contato com mastócitos e macrófagos ativados. Elas também foram encontradas em pequenos números no espaço vascular, próximo aos esquistossômulos, sem, no entanto, entrarem em contato com ou adentrarem nestas larvas (Bentley e cols., 1981a). Em contrapartida, resultados diferentes foram identificados na derme e epiderme dos roedores. Na infecção inicial, ocorreu o domínio de neutrófilos, com morfologia de desgranulação, que migraram em direção ao parasito e exibiram contato com suas espículas tegumentares, enquanto que na segunda resposta, mastócitos e eosinófilos foram vistos em abundância desgranulando nos locais de penetração das larvas.

Embora o estudo da ultraestrutura dos eosinófilos em infecções helmínticas tenha começado na década de 70, foi somente na década de 80 que os trabalhos começaram a avançar e sair da especulação, comprovando a atividade funcional e efetora destas células através de características indicativas de processos de desgranulação. Estas comprovações iniciaram-se a partir do trabalho de McLaren e Worms (1983), no qual os autores demonstraram a heterogeneidade ultraestrutural dos basófilos cutâneos migrados para os sítios inflamatórios das mordidas do carrapato *Ornithodoros tartakovskyi* (Argasidae). Na infecção secundária, basófilos foram as células predominantes (48-56%) contra 9% dos eosinófilos e, exibiram morfologia característica dos 3 tipos de desgranulação conhecidos: 1) alterações citotóxicas de células em degeneração, culminado na completa desintegração celular e dispersão dos grânulos intactos pelo meio extracelular; 2) alterações do tipo anafiláticas, envolvendo a exocitose única ou composta de todos os grânulos, caracterizadas pela fusão de vários grânulos exibindo halos elétron-lúcidos abaixo de suas membranas e fusão destes com a MP; 3) alterações do tipo "piecemeal", envolvendo mecanismos de desgranulação vesicular, caracterizadas pela formação de halos nos grânulos, desarranjo da estrutura cristalina do núcleo e presença de pequenas vesículas em contato com as membranas dos grânulos basofílicos.

No intuito de descrever estes processos em eosinófilos, ativados por infecções helmínticas, Yoshimura e cols. (1984) utilizaram animais não permissivos à infecção (coelhos e porquinhos-da-Índia) como modelos experimentais para a

transferência cirúrgica de vermes adultos de *Angiostrongylus cantonensis* para a artéria pulmonar. Após 7 dias de infecção e depois, foram notados nos dois modelos animais, desgranulação proeminente de eosinófilos em contato com os vermes (solubilização filamentosa ou granular de todo o conteúdo granular ou apenas da matriz com preservação do cristalóide, formação de estruturas tubulovesiculares e vacúolos contendo conteúdo de lisossomos após a fusão de grânulos) e subsequente liberação do conteúdo do tipo lisossomal e grande quantidade de peroxidase na superfície dos vermes, após fusão com a MP. Ainda, foram detectadas mudanças degenerativas como formação de vacúolos e gotas lipídicas, na hipoderme, musculatura somática e intestino dos parasitos transferidos para estes hospedeiros no quarto dia após a infecção. No décimo dia de infecção, eosinófilos em degeneração, juntamente com os grânulos lisossomais, foram vistos entrando pela superfície cuticular e eventualmente, removendo os fragmentos cuticulares remanescentes, sugerindo que os eosinófilos desempenham papel efetor na morte dos mesmos. Este papel efetor estaria envolvido com a liberação de fosfolipases, provenientes da matriz granular de eosinófilos (Kazura e Aikawa, 1980), a qual seria capaz de hidrolisar a cutícula da maioria dos nematódios, composta por fosfolipídios como fosfatidilcolina e fosfatidiletanolamina (Beames, 1964; Castro e Fairbairn, 1969). Em trabalhos envolvendo a cultura *in vitro* e infecção cutânea com esquistossômulos de *S. mansoni*, a ultraestrutura dos eosinófilos foi novamente avaliada a fim de se identificar e destacar os processos de desgranulação relatados nos trabalhos anteriores. Assim, Incani e McLaren (1984) mostraram que os eosinófilos murinos, migrados para dentro de microabscessos inflamatórios da derme, após o influxo de neutrófilos, estabeleceram contato com as larvas e apresentaram ultraestrutura de grânulos imaturos e maduros, intactos e alterados, indicativa de secreção por “piecemeal”, além de grânulos intactos e alterados fora da célula, indicativos de alterações citotóxicas de eosinófilos degenerados.

Mais tarde, experimentos *in vitro* envolvendo a íntima associação de eosinófilos, de pacientes infectados, com larvas de *Onchocerca volvulus* também mostraram resultados significativos e semelhantes em relação aos mecanismos de desgranulação destas células (Strote e cols., 1991). Em outro trabalho, eosinófilos foram vistos desgranulando conteúdo de seus grânulos fusionados com a MP na musculatura abdominal de ratos albinos (*Sprague-Dawley*) após a infecção por larvas do parasito pulmonar *Paragonimus westermani* (Fukuda e cols., 1993). Neste

tecido, também foram observados grânulos específicos livres da célula, próximos ao tegumento dos parasitos.

Recentemente, foi demonstrado que eosinófilos também estão aptos a interagir e matar larvas de *Haemonchus contortus* na parede gástrica ovina, mostrando características de desgranulação (Balic e cols., 2006). Enquanto isso, Balla e cols. (2010) utilizaram o peixe-zebra (“zebrafish”) como modelo experimental para avaliar a diferenciação e proliferação de eosinófilos em tecidos hematopoiéticos. Após a infecção por *Pseudocapillaria tomentosa*, um nematódio natural de peixes teleóstios, intensa eosinofilia foi observada no intestino destes animais, onde eosinófilos apresentaram ultraestrutura de desgranulação e intensa produção de EPO, demonstrando que a resposta de eosinófilos à antígenos helmínticos pode ser conservada filogeneticamente.

Em humanos, trabalhos envolvendo o cocultivo de eosinófilos humanos e esquistossômulos *in vitro*, mostraram que a aderência e a consequente desgranulação de MBP sobre as larvas de *S. mansoni*, eram mediadas pela formação do complexo antígeno-anticorpo-receptor (antígeno-IgG-FcR) e que esta aderência poderia ser potencializada por MBP, atuando como um ligante entre as duas membranas negativamente carregadas (Butterworth e cols., 1979). No modelo *in vitro* de Caufield e cols., 1985, eosinófilos humanos cultivados na presença das larvas foram ativados pela formação destes imunocomplexos apresentando ultraestrutura de desgranulação, reconhecida pelos vacúolos citoplasmáticos e descarga de material elétron-denso entre as membranas do parasito e da célula, além de células mortas, com poucos grânulos intactos dentro do citoplasma extraído. Finalmente, eosinófilos foram observados endocitando partículas do tegumento das larvas e invadindo os corpos dos parasitos mortos.

Embora a literatura referida acima aponte para um papel crucial dos eosinófilos na defesa do hospedeiro contra os parasitos helmínticos, a função destas células nestas condições ainda permanece bastante controversa. Utilizando diferentes espécies murinas, de diferentes genótipos, vários autores tem comprovado esta incerteza ao demonstrar que tanto tratamentos anti-IL5 (Sher e cols., 1990b; Herndon e Kayes, 1992), quanto a manipulação genética de animais, os quais exibem diminuição ou ausência de eosinófilos (Swartz e cols., 2006), não apresentam evidências de qualquer mudança na natureza e extensão da infecção helmíntica e, em alguns casos, até uma maior sobrevivência de alguns nematódeos (Yoshida e cols., 1996). Em outra via, Dent e cols. (1997) mostraram que

camundongos transgênicos para IL-5, os quais possuem uma quantidade expressiva de eosinófilos e altos níveis de IL-5, não são capazes de expulsar os parasitos. Além disso, as diferentes respostas imunes a helmintos e outros antígenos observadas em diferentes linhagens de camundongos, aumentam ainda mais esta complexidade (Pearce e Sher, 1991).

Assim, o estudo da biologia dos eosinófilos continua sendo um campo muito atraente, cheio de dúvidas e inovações, nas quais somente o amplo conhecimento da função destas células permitirá formular novos paradigmas acerca do seu verdadeiro papel, principalmente, com relação à resposta às infecções helmínticas.

2. JUSTIFICATIVAS E OBJETIVOS

2.1. JUSTIFICATIVAS

Historicamente, eosinófilos têm sido associados com a resposta do hospedeiro contra infecções helmínticas. Acredita-se que, nestas infecções, os eosinófilos liberam uma série de proteínas, enzimas e citocinas, capazes não apenas de mitigar o parasito, como também, de sinalizar e estimular outras células do sistema imune a migrar para o sítio inflamatório e contribuir no combate ao invasor (revisado em Shamri e cols., 2011; revisado em Kita, 2011). No entanto, mais recentemente, o papel dos eosinófilos na defesa do hospedeiro vem sendo questionado. Existe um debate se estas células teriam participação ativa como efetoras ou atividade mais imunomoduladora (revisado em Behm e Ovington, 2000; revisado em Meeusen e Balic, 2000; revisado em Klion e Nutman, 2004).

Durante a esquistossomose mansônica, estudos clássicos *in vitro* documentaram a presença de eosinófilos em íntima associação com o tegumento de larvas de *S. mansoni* (Mackenzie e cols., 1977; McLaren e cols., 1977; Butterworth e cols., 1979; Incani e McLaren, 1984; Caulfield e cols., 1985), sugerindo que estas células possam contribuir para a morte e expulsão desses parasitos do hospedeiro. Mais tarde, outros estudos usando camundongos deficientes de eosinófilos indicaram que a diminuição ou até a ausência destas células não afetou as condições naturais da infecção (Yoshida e cols., 1996; Swartz e cols., 2006). De maneira análoga, animais transgênicos para IL-5, com alta concentração de eosinófilos, foram incapazes de expulsar os parasitos (Dent e cols., 1997), sugerindo uma provável participação mais imunomoduladora destas células neste tipo de infecção (Pearce e Sher, 1991, confrontando os trabalhos dos autores acima citados. Além disso, existem estudos controversos sobre o papel dos eosinófilos na infecção mansônica quando se comparam os resultados de estudos experimentais *in vitro* e *in vivo*. Enquanto os primeiros demonstraram claramente a estreita relação entre os eosinófilos e as larvas do parasito (Mackenzie e cols., 1977; McLaren e cols., 1977; Butterworth e cols., 1979; Incani e McLaren, 1984; Caulfield e cols., 1985), os trabalhos envolvendo a infecção experimental não mostraram sinais claros

de desgranulação de proteínas ou a fagocitose de partículas cuticulares na presença dos ovos de *S. mansoni* (Epstein e cols., 1979) ou mesmo o contato entre estas células e esquistossômulos migrados para o fígado de ratos infectados (Bentley e cols., 1981a e b).

O fato dos eosinófilos serem recrutados em grande número para os sítios inflamatórios em resposta à infecção mansônica, leva ao questionamento de sua habilidade de desgranulação nestes locais. Não estão bem estabelecidos quais os processos de secreção envolvidos na infecção mansônica *in vivo*. Considerando que os eosinófilos exercem suas funções através da liberação de produtos derivados de seus grânulos de secreção e também a complexidade da atividade secretora destas células (Melo e cols., 2013a), torna-se importante entender os mecanismos intracelulares envolvidos na mobilização e secreção desses produtos.

2.2. OBJETIVOS

2.2.1 OBJETIVO GERAL

Investigar os processos de secreção de eosinófilos assim como a ocorrência de tráfego intracelular de MBP-1, em resposta à infecção experimental e humana por *S. mansoni*.

2.2.2 OBJETIVOS ESPECÍFICOS

- Investigar a histopatologia de órgãos-alvo (fígado e intestino) durante a infecção murina (fases aguda e crônica) e humana (fase crônica);
- Investigar o influxo de eosinófilos assim como outros parâmetros patológicos (níveis de transaminases) no fígado de camundongos infectados e não infectados;
- Caracterizar a ultraestrutura de eosinófilos durante a evolução da infecção por *Schistosoma mansoni*, presentes em granulomas teciduais murinos e humanos tendo como alvo principal o estudo detalhado dos grânulos de secreção e vesículas transportadoras;

- Identificar os diferentes processos de secreção de eosinófilos durante a infecção experimental murina;

- Investigar os mecanismos de transporte intracelular e secreção de proteína básica principal (MBP) em eosinófilos murinos ativados pela infecção por *S. mansoni*.

3. MATERIAL E MÉTODOS

3.1. ANIMAIS E INFECÇÃO

Camundongos fêmeas da linhagem *Swiss Webster (outbred)* de aproximadamente 10 semanas de idade foram utilizados para todos os experimentos. Esta linhagem foi selecionada por apresentar maior suscetibilidade à infecção por *Schistosoma mansoni* (Machado-Silva e cols., 1995). Os animais foram fornecidos pelo Centro de Bioterismo (CEBIO) do Instituto de Ciências Biológicas (ICB) da UFMG e Biotério do Centro de Biologia da Reprodução (CBR) da UFJF. Os animais foram alojados em grupos de seis, em gaiolas de plástico com tampa de aço inoxidável e maravalha de pinho branco autoclavada. Água de torneira filtrada e ração para camundongos (Nuvilab - Nuvital Ltda., Curitiba, PR) foram fornecidas aos animais *ad libitum* durante todo o trabalho. Os animais foram mantidos no Biotério de apoio do Laboratório de Biologia Celular à temperatura de $23 \pm 2^\circ\text{C}$, umidade relativa do ar em torno de 70 % e ciclo claro-escuro constante (período claro de 06 às 18 horas). As trocas das camas de maravalha foram feitas duas vezes por semana.

Os animais foram inoculados com cerca de 100 cercárias/mL de *Schistosoma mansoni* (cepa LE/BH) através de injeção subcutânea na região cervical (Epstein e cols., 1979) no Laboratório de Esquistossomose e Imunohelmintologia do Departamento de Parasitologia da UFMG. Para aferir a quantidade de larvas para inoculação dos animais, as cercárias foram diluídas e homogeneizadas em água deionizada e foram contabilizadas em estereomicroscópio (Zeiss Stemi SV11, Carl Zeiss Microscopy, Jena, Alemanha) até que atingissem a concentração final de inoculação. O ciclo de vida do *Schistosoma mansoni* (cepa LE/BH) é mantido rotineiramente no referido laboratório. Caramujos da espécie *Biomphalaria glabrata*, previamente infectados com miracídios originários de fígados de camundongos *Swiss Webster* infectados, foram acondicionados em aquários, em condições ideais de temperatura e expostos a luz artificial após 30 dias de infecção, para a liberação das cercárias.

Todos os procedimentos experimentais seguiram as recomendações da Comissão de Ética no Uso de Animais de laboratório (CEUA/FIOCRUZ # LW-32/12).

3.2. INTERVALOS DE SACRIFÍCIO APÓS A INFECÇÃO

Animais infectados (n=12) juntamente com outros seis animais não infectados (controles) de mesma idade foram eutanasiados em dois momentos distintos da evolução da doença (55 e 115 dias pós-infecção), a fim de se estudar comparativamente diferentes aspectos patológicos. Estes dois períodos de evolução, caracterizados como fase aguda e crônica da doença, respectivamente, foram baseados em trabalhos anteriores (Raso e Bogliolo, 1970; Li-Hsü e cols., 1972; Lenzi e cols., 1998; Lins e cols., 2008). Os animais foram eutanasiados por aprofundamento anestésico usando-se cloridrato de ketamina (100 mg/mL) (Quetamina injetável, Vetnil[®], Louveira, SP) associado à acepromazina (10 mg/mL) (Acepran gotas, Vetnil[®], Louveira, SP) na proporção de 9:1 para roedores, numa dose de 0,15 mL/100 g de peso e a exsanguinação (sangria total) foi realizada através de punção cardíaca.

3.3. COLETA DE BIÓPSIAS HUMANAS DE PACIENTES INFECTADOS

Biópsias hepáticas de aproximadamente 2,0 x 1,4 x 0,5 cm, de 3 pacientes infectados e com a forma hepatoesplênica descompensada da doença, provenientes de área endêmica (Governador Valadares-MG) foram coletadas durante cirurgias gastrointestinais para retirada de baço volumoso. Os fragmentos foram coletados a partir do lobo direito do órgão, pela proximidade com o sistema porta hepático.

Biópsias da mucosa retal de aproximadamente 0,7 x 0,6 x 0,2 cm, de um paciente infectado e com a forma pseudotumoral da doença, proveniente de área endêmica (Almenara-MG), foram coletadas através de retossigmoidoscopia rígida. Os fragmentos foram coletados a partir de divertículo na mucosa intestinal inflamada e granulosa. O procedimento avaliativo retal foi realizado após a suspeita clínica de ulcerações e divertículos na parede retal durante a colonoscopia. As alterações inflamatórias compatíveis com a esquistossomose mansônica foram confirmadas pelo exame do oograma (Cançado e cols., 1965), o qual consiste em colocar a

biópsia entre duas lâminas e examiná-la ao microscópio óptico. O oograma quantitativo de dois fragmentos revelou a presença de pelo menos um ovo vivo e maduro de *S. mansoni*.

Todos os procedimentos médicos e cirúrgicos foram realizados no Instituto Alfa de Gastroenterologia do Hospital das Clínicas da UFMG, pelos Profa. Dra. Vivian Resende e Prof. Dr. Aloísio Sales da Cunha, respectivamente e, foram aprovados pelo Comitê de Ética do Hospital das Clínicas da UFMG, com consentimento de todos os pacientes.

3.4. COLETA DE EOSINÓFILOS HUMANOS

Eosinófilos humanos foram isolados de doadores saudáveis e purificados por seleção negativa segundo Melo *et al.* (2005a). Eosinófilos purificados (10^6 células/ml) foram estimulados com eotaxina-1 humana recombinante (CCL11) (100 ng/ml, R & D Systems, Minneapolis, MN, USA) em meio RPMI 1640, suplementado ou não com 0,1% de ovalbumina (Sigma-Aldrich, St. Louis, MO, USA) a 37°C por 1 hora. A viabilidade e pureza celular alcançada foram de 99%, sendo determinada pela incorporação com brometo de etídeo (Molecular Probes, Life Technologies, Carlsbad, CA, USA), coloração de citocentrifugados com kit HEMA 3 (Fisher Scientific, Pittsburg, PA, USA) e, contagem de eosinófilos subsequente com auxílio de microscópio BX-41 (Olympus, Tóquio, Japão) em aumento de 1000X.

3.5. QUANTIFICAÇÃO DE ENZIMAS HEPÁTICAS

Com o objetivo de avaliar a extensão da lesão hepatocelular causada pela infecção esquistossomótica, foram realizadas dosagens séricas das enzimas hepáticas transaminase glutâmico oxalacética (TGO), também conhecida como aspartato aminotransferase (AST) e transaminase glutâmico pirúvica (TGP) ou alanina aminotransferase (ALT) em seis camundongos *Swiss* infectados experimentalmente com o *S. mansoni*, na fase aguda da infecção, e em 6 camundongos *Swiss* controles de mesma idade, todos do sexo feminino.

Os soros foram obtidos por centrifugação (3000 RPM por 10 minutos) do sangue coletado sem anticoagulante, dos animais infectados e controles, por punção cardíaca, após a eutanásia por aprofundamento anestésico.

As análises bioquímicas foram realizadas de modo automatizado, utilizando-se o aparelho Cobas Mira Plus c111 (Roche[®], São Paulo, SP). Para as dosagens séricas das transaminases hepáticas, foi utilizado o método cinético, sendo o kit usado nos ensaios da marca Bioclin[®], Belo Horizonte, MG. Os resultados foram expressos em unidades/litro (U/L). Os valores de referência adotados para a interpretação dos resultados foram baseados em parâmetros estabelecidos para camundongos Swiss pelo Canadian Council on Animal Care (CCAC) (Diniz e cols., 2006).

3.6. CONTAGEM GLOBAL E DIFERENCIAL DE LEUCÓCITOS PERITONEAIS

Para este experimento, outros camundongos fêmeas da linhagem *Swiss Webster (outbred)* com 55 e 115 dias de infecção (n=3) e camundongos não infectados (n=4) foram eutanasiados em câmara de CO₂. Após a eutanásia, a cavidade abdominal dos animais foi aberta e o lavado peritoneal foi realizado injetando-se 5 mL de solução tampão PBS (*phosphate buffer saline*) (solução tampão fosfato + cloreto de sódio) 0,02 M, pH 7,4 na cavidade peritoneal. Em seguida, a suspensão celular foi recolhida e diluída na proporção de 1:40 em solução de Turk a 2% [1% de violeta Genciana (Farmax, Divinópolis, MG) + 2% de ácido acético em água destilada]. A contagem global do número de leucócitos foi realizada pipetando-se 10 µL de suspensão diluída em câmara de Neubauer (Marienfeld-Superior, Alemanha) e o número total de células foi diluído para uma concentração de 1,5 a 3x10⁶ para centrifugação subsequente. A seguir, 100 µL de suspensão celular foram centrifugados em Cytospin 4 Shandon (ThermoFisher Scientific Corporation, Waltham, Massachusetts, Estados Unidos) a 450 rpm por 5 minutos a temperatura ambiente. As lâminas resultantes (duas por animal) foram coradas por kit Panótico Rápido (código nº 620529, Laborclin, Pinhais, PR), secas e a contagem diferencial dos leucócitos foi realizada com auxílio de um microscópio BX-41 (Olympus, Tóquio, Japão) em aumento de 1000X. Foram contadas 100 células por lâmina e a proporção média de células mononucleares, neutrófilos, eosinófilos e mastócitos foram aferidas.

3.7. PROCESSAMENTO DE AMOSTRAS PARA ANÁLISES HISTOLÓGICAS

Para as análises histológicas, foi utilizada a técnica de inclusão em resina glicolmetacrilato (GMA) (código nº 14702218500, Leica Historesin embedding kit, Leica Biosystems, Heidelberg, Alemanha) (Chiarini-Garcia e cols., 2011). Ao contrário das preparações histológicas convencionais, em que se usam a inclusão em parafina ou uma mistura de parafina com polímeros plásticos (Paraplast[®], Sigma-Aldrich, Saint Louis, Missouri, Estados Unidos) e etapas de diafanização por xilol, a inclusão em GMA permite a coloração direta do material após a microtomia, por ser uma resina plástica à base de água, além de disponibilizar maior resolução das células e outros constituintes teciduais.

Fragmentos de fígado (lobo direito) e intestino grosso (cólon descendente) de camundongos controle e infectados, após lavagem em salina a 0,9%, bem como, biópsias do fígado e mucosa retal de pacientes com a fase crônica da doença, foram aparados em fragmentos com cerca de 1 mm de espessura em placas de Petri e, fixados diretamente por imersão em solução de paraformaldeído (código nº 30525-89-4, Sigma-Aldrich) a 4% em tampão fosfato 0,1 M, pH 7,4 e mantidos overnight a 4°C. No dia seguinte, o fixador foi substituído por solução tampão fosfato 0,1 M, pH 7,4 e os fragmentos foram mantidos a 4°C até as etapas subsequentes. No dia do processamento, os fragmentos foram lavados em solução tampão fresca por 10 a 15 minutos. Em seguida, eles foram desidratados em série crescente de etanol [70°, 80°, 90° e 100° (2 vezes)] por 20 minutos cada. Após a desidratação, seguiu-se a etapa de infiltração em duas sequências de resina por 2 horas e overnight, respectivamente. No dia seguinte, os fragmentos foram retirados da segunda resina e colocados cuidadosamente no fundo de forminhas próprias, onde a solução de inclusão foi acrescentada. As forminhas foram postadas em recipiente gelado por 2 horas, a fim de evitar a retração do tecido, uma vez que a polimerização do GMA constitui-se de uma reação exotérmica, com alta produção e liberação de calor. A polimerização foi finalizada em até 2 dias em temperatura ambiente e a resina acrílica de dentista (código nº 228694, Jet, Dental Cremer, Blumenau, SC) foi despejada em cima dos blocos de GMA a fim de colar os blocos aos suportes para a etapa de microtomia.

Cortes de 3 µm de espessura foram obtidos a partir de navalha de vidro em micrótomo Leica RM2155 e distendidos em banho histológico MJ-72 (Metalúrgica OMA Ltda., São Paulo, SP) à temperatura ambiente por até 2 minutos. Os cortes foram obtidos com uma diferença de 300 µm entre um e outro a fim de evitar a repetição dos granulomas teciduais. Em seguida, os cortes foram pescados em lâminas de vidro e fixados à 60°C em placa aquecedora (Fisher Scientific Company) por 2 minutos. Imediatamente, seguiu-se à etapa de coloração com Hematoxilina-Eosina (HE) [hematoxylin (código nº 1159380025)-eosin Y (código nº 1159350025), Sigma-Aldrich], conforme protocolo abaixo:

- a) solução mordente de alúmen de ferro (código nº 1037760500, Sigma-Aldrich) a 2% por 10 minutos;
- b) água corrente por 5 minutos;
- c) hematoxilina de Harris por 5 minutos;
- d) água corrente por 10 minutos;
- e) eosina aquosa por 2 minutos e 30 segundos;
- f) água corrente até que o excesso de corante fosse retirado;
- g) secagem à temperatura ambiente;
- h) montagem da lâmina com Entellan[®] Novo (código nº 1079610100, Merck Milipore Corporation, Merck KGaA, Darmstadt, Alemanha).

A etapa de coloração foi realizada com auxílio de suporte de lâminas, pingando-se as soluções até que cobrissem os cortes por inteiro.

3.8. PROCESSAMENTO DE AMOSTRAS PARA ANÁLISES À MICROSCOPIA ELETRÔNICA DE TRANSMISSÃO (MET)

Fragmentos de fígado e intestino grosso de camundongos controle e infectados, de aproximadamente 2,0 x 1,4 x 0,5 cm, bem como, biópsias do fígado e mucosa retal de pacientes com a fase crônica da doença, foram imersos em solução fixadora Karnovsky modificado [paraformaldeído (Sigma-Aldrich) a 1% + glutaraldeído (EM grade, 50% aqueous, código nº 16310, Electron Microscopy Sciences (EMS), Hatfield, PA, USA) a 1% + solução tampão fosfato 0,1 M, pH 7,4]. Concluídos 2 horas de fixação, os fragmentos foram seccionados em fragmentos com aproximadamente 1 mm de espessura e imersos no mesmo fixador overnight a 4°C. No dia seguinte, os fragmentos foram lavados 2 vezes em solução tampão

fosfato 0,1 M, pH 7,4 a 4°C por 4 horas cada, permanecendo na mesma solução overnight a 4°C. Posteriormente, seguiu-se a etapa de pós-fixação, em que se utilizou como solução pós-fixadora o tetróxido de ósmio reduzido [tetróxido de ósmio (código nº 19100, EMS) a 1% + ferrocianeto de potássio (código nº 13746-66-2, EMS) a 1,5% em solução tampão 0,1 M, pH 7,4], durante 1 hora e meia.

A seguir, os fragmentos foram lavados 3 vezes em água destilada por 10 minutos cada e pré-contrastados com acetato de uranila (código nº 22400, EMS) a 2% por 2 horas. Logo após, as amostras passaram por processo de desidratação em série crescente de etanol [50°, 70°, 85°, 95° (2 vezes) (20 minutos cada) e 100° (2 vezes) (30 minutos)] e acetona (2 vezes) (30 minutos), pré-inclusão em solução de acetona + resina Araldite (código nº 13900, Araldite 502 Embedding Kit, EMS) em diferentes concentrações (1:1, 1:2, 1:3) durante 12 horas cada e inclusão em resina Araldite por 3 horas. A polimerização da resina ocorreu em estufa a 45°C por 12 horas e estufa a 60°C de 48 a 72 horas.

Cortes semifinos com cerca de 500 nm de espessura foram obtidos em micrótomo Leica RM2155, corados pelo azul de toluidina-borato de sódio [azul de toluidina O (código nº 92-31-9, Sigma-Aldrich)-tetraborato de sódio (código nº 21130, EMS)], lavados em água destilada e submetidos à observação ao microscópio de luz.

Baseando-se na localização dos granulomas esquistossômicos e na orientação dos cortes semifinos, obtiveram-se cortes ultrafinos de 60-80nm em ultramicrótomo Leica EM UC6. Estes cortes foram colocados em telas de cobre de 200 mesh (código nº 1GC200, Pelco® 200 mesh copper grids Ted Pella, Inc., Redding, CA, USA) e submetidos à contrastação pelo citrato de chumbo (código nº 17800, EMS) durante 5 minutos. As telas foram então analisadas ao MET a 60 kV (Tecnai - G2-20-FEI 2006, FEI™, Hillsboro, Oregon, USA), no Centro de Microscopia da UFMG, e as imagens digitais e micrografias eletrônicas obtidas de 3 animais mostrando o perfil celular e núcleo foram destinadas à análise morfométrica.

3.9. PROCESSAMENTO DE AMOSTRAS PARA IMUNOMARCAÇÃO ULTRAESTRUTURAL

A técnica da imunomarcacão (*immunonanogold*) utilizada antes do processamento convencional para MET é um método bastante apurado e sensível, que além de otimizar a preservação antigênica, envolve a utilização de partículas de

ouro de dimensões diminutas (1,4 nm de diâmetro) ligadas a porções Fab de anticorpos, as quais aumentam a penetração do anticorpo e atingem efetivamente microdomínios membranosos subcelulares. Combinada à MET, a imunomarcação consiste na única técnica com resolução suficiente capaz de localizar proteínas em compartimentos e membranas intracelulares, principalmente as do sistema imune, as quais são dificilmente detectadas pelas técnicas rotineiras de microscopia eletrônica (Melo e cols., 2014).

Com o objetivo de padronizar alguns parâmetros da técnica, foi realizada inicialmente a imunomarcação para a enzima dissulfeto isomerase (*PDI – protein disulfide isomerase*), uma proteína típica do retículo endoplasmático, envolvida em secreção e de distribuição universal em células de mamíferos (Benham, 2012). Para isto, foram utilizados eosinófilos humanos isolados do sangue periférico pelo fato de anticorpos anti-humanos serem mais facilmente disponibilizados comercialmente.

A imunomarcação dos eosinófilos humanos foi conduzida antes do processamento convencional para microscopia eletrônica, ou seja, antes das etapas de pós-fixação, desidratação, infiltração e inclusão em resina, microtomia, ultramicrotomia e contrastação (*pre-embedding immunogold electron microscopy*). Todas as etapas foram realizadas à temperatura ambiente, conforme abaixo:

- a) lavagem das lâminas em solução tampão PBS 0,02 M, pH 7,6 por 5 minutos;
- b) imersão em solução de glicina (código nº G7403, Sigma-Aldrich) 50 mM em solução tampão PBS 0,02 M, pH 7,4 por 10 minutos; esse passo é importante para a eliminação do fixador;
- c) incubação em solução PBS-BSA [1% de BSA (*bovine serum albumine – albumina de soro bovino*) (código nº 25554, EMS) + solução tampão PBS 0,02 M, pH 7,4) contendo 0,1% de gelatina (código nº G6650, Sigma-Aldrich) por 20 minutos, seguida de incubação em solução PBS-BSA + 10% de soro normal de cabra (NGS – *normal goat serum*) (código nº 005-000-121, Jackson ImmunoResearch Inc., West Grove, PA, USA) por 30 minutos; esse passo é crucial para o bloqueio de sítios de ligações não específicas;
- d) incubação com anticorpo primário monoclonal anti-PDI IgG2a (5 µg/mL, clone RL 90) (Abcam, Cambridge, MA, USA) obtido em camundongo por 1 hora;
- e) bloqueio com solução PBS-BSA + 10% de NGS por 30 minutos;
- f) incubação com anticorpo secundário anti-Fab purificado e de alta afinidade

- obtido em cabra conjugado a partículas de ouro de 1,4nm (1:100, código nº 2008, Nanogold[®], Nanoprobes; Stony Brook, NY) por 1 hora;
- g) 3 lavagens em solução PBS-BSA durante 5 minutos cada;
- h) fixação em 1% de glutaraldeído em água destilada por 10 minutos;
- i) 5 lavagens em água destilada por 5 minutos cada;
- j) incubação com solução intensificadora de prata em ambiente escuro, de acordo com as instruções do fabricante (código nº 2012, HQ Silver, Nanoprobes) por 10min; esse passo possibilita a nucleação dos íons de prata em torno das partículas de ouro que ao se precipitarem, aumentam o tamanho das partículas facilitando a observação ao MET;
- k) 3 lavagens em água destilada por 5 minutos cada;
- l) imersão em solução de tiosulfato de sódio (código nº 563188, Sigma-Aldrich) a 5% em água destilada preparada a fresco por 5 minutos; o tiosulfato permite melhor preservação da camada de prata formada ao redor partícula de ouro;
- m) pós-fixação em tetróxido de ósmio a 1% em água destilada por 10 minutos, em ambiente escuro dentro de uma capela de exaustão;
- n) pré-contrastação com acetato de uranila a 2% em água destilada por 5 minutos, em ambiente escuro dentro de uma capela de exaustão;
- o) desidratação em série crescente de álcoois (50°, 70° e 95°) por 5 minutos cada e, 100° por 10 minutos.
- p) infiltração em solução de óxido de propileno (código nº 04332-1, Fisher Scientific) + resina Eponate (código nº 18005, Eponate 12TM Resin, Ted Pella) na proporção de 1:3 por 15 minutos;
- q) inclusão através da inversão de cápsulas de plástico BEEM (código nº 130-1, Ted Pella) preenchidas com resina Eponate em cima das secções transversais aderidas à lâmina e, polimerização a 60°C durante 16 horas;
- r) separação dos blocos de resina das lâminas de vidro através de breve imersão em nitrogênio líquido;
- s) as etapas de ultramicrotomia e contrastação foram as mesmas utilizadas no processamento para MET convencional;
- t) observação e análise ao MET 60 kV (CM 10; Philips, Eindhoven, the Netherlands).

Como controles da imunomarcaç o, foram utilizados: (1) a substituiç o do anticorpo prim rio por um anticorpo monoclonal de isotipo irrelevante anti-IgG (5 µg/mL, Abcam, Cambridge, MA) e; (2) a omiss o desse mesmo anticorpo.

Com o intuito de se localizar e averiguar a a o da prote na b sica principal (MBP-1) de eosin filos na infec o mans nica, fragmentos de f gado de camundongos infectados e eutanasiados durante a fase aguda da doen a, de aproximadamente 1 mm de espessura, foram imersos em solu o fixadora Karnovsky modificado ou em solu o de paraformalde do a 4% em solu o tamp o PBS 0,02 M, pH 7,4 e mantidos overnight a 4 C. No dia seguinte, os fixadores foram substituídos por solu o tamp o fosfato 0,1 M, pH 7,4 ou solu o tamp o PBS 0,02 M, pH 7,4 e mantidos overnight a 4 C. Posteriormente, os procedimentos foram adotados de acordo com trabalhos anteriores de nosso grupo (Melo e cols., 2014), os quais s o descritos a seguir. Os fragmentos de f gado foram imersos em solu o de sacarose (c digo n  S9378, Sigma-Aldrich) a 30% em solu o PBS 0,02 M pH 7,4 e mantidos overnight a 4 C. No dia seguinte, eles foram includos em meio de inclus o (c digo n  62550-01, OCT Tissue-Tek[®], Miles, Elkhart, IN, USA), e estocados em freezer -80 C Modelo 988 (Thermo Fischer Scientific) para uso subsequente. Em seguida, foram obtidos cortes de 10 µm de espessura em criostato Leica CM1850 e montados em lâminas de vidro.

Posteriormente, a t cnica da imunomarca o do tecido hep tico foi conduzida antes do processamento convencional para microscopia eletr nica, conforme descrita acima, exceto pela substitui o de uma  nica etapa, a qual segue detalhada abaixo:

- a) incubac o com anticorpo prim rio monoclonal anti-MBP-1 20 µg/mL (anticorpo 14.7.4) obtido em rato por 1 hora. Esse anticorpo foi gentilmente fornecido pelo Dr. James Lee (Lee Laboratories, Mayo Clinic, Scottsdale, Arizona, USA).

Como controles desta imunomarca o, foram utilizados: (1) a substitui o do anticorpo prim rio por um anticorpo monoclonal de isotipo irrelevante anti-IgG (20 µg/mL, Abcam, Cambridge, MA, Estados Unidos) e; (2) a omiss o desse mesmo anticorpo. As micrografias eletr nicas obtidas de 4 animais mostrando o perfil celular e n cleo foram destinadas   an lise morfom trica.

3.10. ANÁLISES MORFOMÉTRICAS

3.10.1. Análises histo-quantitativas de granulomas e eosinófilos murinos

Com o intuito de explorar a resposta granulomatosa frente à infecção por *S. mansoni*, tanto no fígado quanto no intestino grosso, ao longo da evolução da doença, bem como a participação dos eosinófilos nesta resposta, tecidos corados pela HE foram analisados ao microscópio de luz e vários parâmetros morfométricos foram avaliados.

Os tecidos hepático e intestinal foram analisados quanto à gravidade da infecção e o grau de comprometimento tecidual. Para isso, foi utilizado um scanner de lâminas *Pannoramic SCAN (3D Histech kft., Budapeste, Hungria)* acoplado a um computador (Fujitsu Technology Solutions GmbH, Munique, Alemanha) que permitiu obter imagens digitais 20X ampliadas para melhor acuidade visual das células e estruturas teciduais de interesse. Para se avaliar a gravidade da infecção ao longo das fases da doença, ovos de *S. mansoni* foram contados dentro e fora dos granulomas hepático e intestinal. Para cada animal, foram selecionados ao acaso, 3 cortes a partir de um único fragmento de fígado ou intestino, totalizando 72 cortes histológicos (36 da fase aguda e 36 da fase crônica). Um total de 1206 ovos foi analisado, tendo sido computados 860 ovos no fígado (368 na fase aguda e 492 na fase crônica) e 346 ovos no intestino grosso (298 na fase aguda e 48 na fase crônica). Foram contabilizados tanto ovos maduros e vivos, com presença da larva miracídio no interior, quanto ovos íntegros sem a presença das larvas.

Para se avaliar o grau de comprometimento tecidual, foi utilizado o software *Pannoramic Viewer 1.15.2 SP2 RTM (3D Histech kft., Budapeste, Hungria)* que permite trabalhar com as imagens digitalizadas a partir das lâminas escaneadas. O grau de comprometimento do fígado e intestino grosso de cada animal foi alcançado através da média dos graus de comprometimento dos 3 cortes histológicos de cada fragmento. Para obter este parâmetro, a área seccional de cada corte foi medida e subtraída da área seccional de todos os granulomas presentes, da área total de todos os infiltrados inflamatórios (áreas em que se observaram células inflamatórias sem a organização espacial de um granuloma) e das áreas em branco, como falhas no tecido, luz de vasos sanguíneos e ductos biliares e luz do intestino. Em seguida, foi calculado o grau de comprometimento através da porcentagem da área total de granulomas + área total de infiltrados em relação à área seccional do corte.

Como mencionado acima, os tecidos hepático e intestinal foram analisados quanto à presença de processos granulomatosos. Os granulomas formados nos dois tecidos durante o curso da doença foram analisados quanto aos seus tamanhos, quantidade e estágios de desenvolvimento. Os granulomas foram facilmente observados durante as duas fases da doença, devido à disposição concêntrica de fibroblastos e feixes de fibras colágenas em sua periferia, bem como, um ou mais ovos viáveis e íntegros, com ou sem miracídios em seu interior, além de outras células dispersas e ao redor dos ovos.

Várias classificações já foram propostas para os estágios evolutivos dos granulomas (Raso e Bogliolo, 1970; Li-Hsü e cols., 1972; Lenzi e cols., 1998; Lins e cols., 2008). Neste estudo, foi adotada uma classificação composta pelos quatro principais estágios evolutivos descritos pelos autores acima, a saber: um estágio pré-granulomatoso e três estágios granulomatosos. A fase pré-granulomatosa exsudativa (PE) é caracterizada pela presença de um infiltrado de células inflamatórias ao redor do ovo do parasito recém-chegado ao tecido hepático; na fase necrótico-exsudativa (NE), observa-se um granuloma bem desenvolvido ao redor do ovo do parasito, caracterizado por uma zona necrótica central e próxima ao ovo e, numerosas células inflamatórias distribuídas irregularmente nas camadas subsequentes; os granulomas da fase exsudativo-produtiva (EP), exibem uma estrutura rica em fibras colágenas e células inflamatórias, conferindo um aspecto mais organizado e circunferencial ao granuloma; e na fase produtiva (P), os granulomas já são considerados involutivos, mostrando uma faixa espessa de fibras colágenas, algumas vezes hialinizadas, entre o ovo e as células inflamatórias, mais concentradas na periferia. Através da identificação e classificação dos granulomas, foi estabelecida a quantidade e área média dos granulomas em relação ao seu estágio de desenvolvimento, bem como a quantidade de granulomas por área de tecido. Um total de 689 granulomas foi analisado, tendo sido computados 583 granulomas no fígado (203 na fase aguda e 380 na fase crônica) e 106 granulomas no intestino grosso (70 na fase aguda e 36 na fase crônica)

Com o intuito de se avaliar a migração e participação dos eosinófilos, foco deste trabalho, durante a resposta granulomatosa, foi quantificado o número médio dos mesmos presentes em cada tipo de granuloma e sua proporção em relação à população total de células em cada granuloma. Para essa análise, foi utilizado o módulo *Histoquant (3D Histech kft.)* acoplado ao software Pannoramic Viewer, o qual permitiu marcar as células de interesse e contabilizá-las automaticamente no

programa. Para efeito de distinção, foram considerados eosinófilos, todas aquelas células dentro dos seguintes critérios: 1) morfologia bilobulada ou polilobulada dos núcleos; 2) citoplasma repleto de grânulos eosinofílicos, corados pela eosina. Um total de 81277 eosinófilos foi analisado, tendo sido computados 66082 eosinófilos no fígado (34432 na fase aguda e 31650 na fase crônica) e 15195 eosinófilos no intestino grosso (12676 na fase aguda e 2519 na fase crônica).

Para se estimar a proporção de eosinófilos em relação à população total de células em cada granuloma, todas as outras células restantes em cada granuloma hepático foram marcadas e contabilizadas através do módulo Histoquant e foi calculada a porcentagem de eosinófilos sobre todas as outras células por granuloma analisado. Foram selecionados os granulomas do estágio mais predominante em cada fase da infecção, ou seja, granulomas NE na fase aguda e granulomas EP na fase crônica. Ao contar os eosinófilos dos granulomas mais representativos da fase aguda e crônica da infecção, tem-se uma quantificação da participação dos eosinófilos nesta fase da infecção. Para isto, foram escolhidos aleatoriamente três granulomas do tipo mais frequente de cada fragmento, sendo que foram feitos três fragmentos por animal. Ao todo, foram selecionados 108 granulomas hepáticos (54 da fase aguda + 54 da fase crônica) totalizando 9 granulomas por animal. Foram contadas 400 células por granuloma e a porcentagem de eosinófilos em relação às outras células presentes no granuloma foi calculada.

Nas duas estimativas (número médio e proporção de eosinófilos), a contagem de diferentes células foi realizada com exatidão, sem repetição das mesmas, uma vez que o programa possibilita a marcação e visualização de todas as células no campo visual do monitor.

3.10.2. Análises ultraestruturais quantitativas de processos de secreção de eosinófilos

Com o objetivo de se investigar a ocorrência de diferentes processos de secreção de eosinófilos bem como caracterizá-los morfológicamente, optou-se pela identificação de características ultraestruturais clássicas, peculiares a cada processo, bem como a quantificação do número de grânulos específicos intactos e comprometidos com cada processo. A identificação geral dos eosinófilos foi baseada nos diferentes aspectos de sua ultraestrutura, incluindo a forma polilobulada do

núcleo e presença de grânulos específicos (grânulos secundários maduros, formados por matriz elétron-lúcida e cristalóide central fortemente elétron-denso).

A classificação dos eosinófilos em relação ao processo de secreção demonstrado foi baseada em aspectos ultraestruturais indicativos conforme o seguinte: 1) CITÓLISE – condensação da cromatina, perda da integridade da membrana plasmática (MP) e presença de grânulos dispersos fora da célula ou alinhados abaixo da MP e dentro da célula; 2) EXOCITOSE – fusão entre grânulos específicos ou entre os grânulos e a MP, além da presença de dois ou mais cristalóides em um único grânulo; 3) PMD – alterações ultraestruturais da forma e elétron-densidade, desestruturação do cristalóide e/ou matriz, matriz com aspecto rugoso e/ou alterações da membrana limitante dos grânulos, além da presença de vesículas membranosas intragranulares e/ou perigranulares, incluindo EoSVs (revisado em Melo e cols., 2013; 2014).

Para a quantificação dos grânulos específicos, foram selecionados aleatoriamente 296 eosinófilos localizados em granulomas dos órgãos-alvo de interesse, sendo 185 no fígado (131 da fase aguda e 54 da fase crônica) e 111 no intestino (61 da fase aguda e 50 da fase crônica). Como grupo controle, foram selecionados ao acaso, 25 eosinófilos do intestino delgado e grosso de camundongos não infectados. O intestino é conhecido por possuir uma grande população residente de eosinófilos na camada submucosa e lâmina própria, abaixo do epitélio intestinal (Rothenberg e cols., 2001a, b), ao contrário do fígado, que não possui eosinófilos em condições normais. A partir destes eosinófilos, os grânulos foram classificados em: 1) intactos [alongados com região central elétron-densa (núcleo cristalino ou cristalóide) e matriz elétron-lúcida]; 2) em esvaziamento (PMD) e; 3) em fusão (exocitose) (de acordo com as características descritas acima), e a proporção dos mesmos foi aferida. Ao todo, foram contabilizados 6351 grânulos, sendo 3857 de eosinófilos hepáticos (2997 da fase aguda e 860 da fase crônica) e 2276 de eosinófilos intestinais (1378 da fase aguda e 898 da fase crônica), além de 347 de eosinófilos do grupo controle.

Além disso, os eosinófilos também foram avaliados com relação ao seu nível de maturação, a fim de comprovar se os processos de desgranulação identificados, bem como grânulos contabilizados envolvidos com cada processo eram originários de eosinófilos que haviam completado seu estágio de maturação. Dessa forma, os eosinófilos hepáticos, classificados como maduros (185) e imaturos (17) foram selecionados aleatoriamente e quantificados. A classificação dos eosinófilos

maduros foi baseada conforme descrito acima, enquanto os imaturos foram identificados segundo os seguintes critérios: 1) núcleo em forma de rim bastante eucromático e localizado na região central da célula; 2) citoplasma com várias membranas de retículo endoplasmático (RE); 3) presença de vários grânulos secundários imaturos, com matrizes em diferentes elétrondensidades e ausência de cristalóide central; 4) ausência de vesículas transportadoras. Além desta, outra maneira de confirmar o aparecimento dos eosinófilos imaturos foi através da proporção dos grânulos secundários maduros em relação ao total de grânulos secundários presentes nestas células. Ao todo, foram contados 329 grânulos específicos, sendo 101 grânulos maduros e 228 grânulos imaturos.

Ao todo, foram analisadas 83 micrografias eletrônicas e 950 imagens digitais em diferentes aumentos a fim de efetuar as análises estatísticas com precisão. Primeiramente, foram selecionadas imagens com aumentos entre 2000X a 3900X, mostrando uma área panorâmica contendo várias células inflamatórias, a partir dos cortes ultrafinos sobrepostos na tela de cobre de 200 mesh. A partir destas regiões, imagens de 6000X a 11500X de aumento, mostrando todo o perfil celular dos eosinófilos, foram selecionadas aleatoriamente para a identificação dos processos de secreção e de seus respectivos níveis de maturação. Para garantir que cada célula fosse contabilizada, sem repetições, as coordenadas mostrando a posição de cada uma na tela de cobre foram salvas no MET. A fim de identificar os grânulos de secreção, foram registradas ampliações de um local específico de cada eosinófilo, variando de 25000X a 57000X de aumento. Para visualizar e identificar estruturas internas aos grânulos, como vesículas transportadoras e cristalóides, imagens entre 80000X a 160000X foram selecionadas e registradas no MET.

Todas as imagens digitais foram processadas em programas como *Adobe Photoshop CS2 9.0.2* e *Adobe Illustrator CS2 12.0.1* a fim de melhorar a qualidade visual das células e estruturas teciduais de interesse, bem como dos compartimentos subcelulares.

3.10.3. Análises ultraestruturais quantitativas da imunomarcação de MBP-1

Com o objetivo de investigar o mecanismo de desgranulação de MBP-1 realizado pelos eosinófilos em resposta à infecção por *S. mansoni*, desde seu local de armazenamento até sua liberação, 10 eosinófilos hepáticos da fase aguda da doença foram selecionados aleatoriamente. Destas células, um total de 218 grânulos

específicos e 613 vesículas transportadoras, bem como 182 grânulos e 128 vesículas marcadas foi quantificado, resultando na porcentagem de grânulos e vesículas marcadas. Além disso, o número médio de moléculas presentes em um único grânulo e em uma única vesícula foi alcançado, totalizando 559 marcações nos grânulos e 150 nas vesículas. Para finalizar, a quantidade de marcações encontradas em cada membrana plasmática foi estimada, bem como a proporção de células que mantinham marcações no meio extracelular próximas às células. Como controles, foram selecionadas 10 células de animais não infectados e um total de 142 vesículas foi quantificado.

Ao todo, foram analisadas 36 micrografias eletrônicas com as mesmas variações de aumento utilizadas para as análises ultraestruturais do tópico anterior. Os mesmos critérios metodológicos foram utilizados para a observação das células e identificação dos grânulos específicos e vesículas transportadoras de tamanhos semeelhantes. Para a quantificação das moléculas de MBP-1 presentes nos grânulos e vesículas, foram selecionadas as imunomarcações mais expressivas, tanto no interior quanto na membrana de cada uma destas organelas.

3.10.4. Análises quantitativas de parâmetros histológicos e ultraestruturais de biópsias humanas

Biópsias humanas de fígado de pacientes crônicos hepatoesplênicos foram analisadas histologicamente a morfometricamente, a fim de se comprovar a formação da fibrose periportal e verificar o grau do comprometimento hepático nestes pacientes. Ao todo, foram selecionados ao acaso, 3 cortes a partir de um único fragmento do fígado, totalizando 9 cortes histológicos.

Em virtude da suspeita clínica de ulcerações e divertículos na parede retal do paciente e do exame de oograma ter sido positivo, ou seja, ter acusado a presença de pelo menos um ovo vivo e maduro de *S. mansoni*, biópsias da mucosa retal foram analisadas à ML quanto à ocorrência de ovos, granulomas e eosinófilos e à MET quanto aos diferentes processos de secreção apresentados por estas células. As lâminas contendo o tecido intestinal foram escaneadas e os mesmos parâmetros histológicos investigados para os animais foram analisados no material humano.

Com o objetivo de se observar a ocorrência de diferentes processos de secreção de eosinófilos bem como caracterizá-los morfologicamente, as áreas de

divertículos intestinais foram processadas para MET. A identificação das células foi baseada nas mesmas características ultraestruturais básicas e peculiares a cada processo, encontradas nos eosinófilos murinos. Para a determinação dos diferentes processos de secreção, 8 eosinófilos localizados em áreas do divertículo intestinal foram selecionados aleatoriamente e, classificados de acordo com os diferentes processos já citados acima. A partir destes eosinófilos, um total de 128 grânulos foi classificado e contabilizado segundo método utilizado para as análises murinas.

Ao todo, foram analisadas 64 imagens digitais com aumentos entre 6000X a 43000X e os mesmos critérios metodológicos das análises ultraestruturais murinas foram adotados para a identificação dos processos de secreção eosinofílicos e quantificação dos grânulos específicos humanos.

3.11. ANÁLISES ESTATÍSTICAS

O teste de análise de variância de uma via (ANOVA), seguido pelo teste t de Student, foi empregado para duas amostras independentes que seguiram distribuição normal. Os resultados que não apresentaram distribuição normal foram comparados através do teste não paramétrico Kruskal-Wallis, seguido pelo teste de comparações múltiplas de Dunn, quando as comparações envolveram mais de duas variáveis. O teste U de Mann-Whitney, foi empregado quando comparadas somente duas variáveis. Os testes foram empregados utilizando-se o software *GraphPad Prism*[®] 6.01 (San Diego, CA, USA) e o nível de significância considerado para todas as análises foi de $p \leq 0.05$.

Todos os dados foram comparados entre a fase aguda e crônica da doença, exceto os com relação à imunomarcção, a saber: i) quantificação média dos níveis de enzimas hepáticas dos soros dos animais; ii) média de eosinófilos migrados para o lavado peritoneal; iii) % de comprometimento tecidual do fígado e intestino grosso; iv) média dos ovos de *S. mansoni* por área seccional de tecido; v) % dos estágios evolutivos dos granulomas; vi) área média dos estágios dos granulomas; vii) média dos eosinófilos por estágio de granuloma; viii) média da proporção de eosinófilos em relação à população total de células presente nos granulomas; ix) % de grânulos específicos com variações morfológicas (intactos, PMD ou em fusão); x) % de eosinófilos maduros e imaturos; xi) % de grânulos específicos e vesículas transportadoras marcadas, bem como a média de partículas de ouro presentes em

cada compartimento subcelular. Todos os dados numéricos obtidos estão representados na forma de média \pm erro padrão e as diferenças significativas entre os grupos avaliados estarão apresentadas na forma de símbolos acima das barras que compõem os gráficos.

4. RESULTADOS

4.1. INFECÇÃO EXPERIMENTAL EM CAMUNDONGOS DA LINHAGEM *SWISS WEBSTER*

4.1.1. A infecção por *Schistosoma mansoni* desencadeia o comprometimento tecidual do fígado e intestino grosso

Com o objetivo de verificar a infecção nos animais utilizados, os tecidos hepático e intestinal foram analisados quanto ao grau de comprometimento tecidual ao longo da evolução da doença. Este comprometimento foi quantificado com base na área do tecido ocupado pelos granulomas, infiltrados inflamatórios e processos fibróticos e, dosagens de enzimas hepáticas no soro dos animais, conforme detalhado nos itens 3.9.1 e 3.4 dos Materiais e Métodos, respectivamente. O grau de comprometimento dos dois tecidos foi avaliado utilizando-se o software “Pannoramic Viewer”, o qual permite medir a área dos granulomas, infiltrados inflamatórios e processos fibróticos. Como controles, foram utilizados camundongos não infectados da mesma linhagem, os quais apresentaram parênquima hepático e intestinal totalmente homogêneo, sem a presença de nenhum granuloma ou outro infiltrado inflamatório (Fig. 7A e B).

Tanto os animais da fase aguda quanto os animais da fase crônica exibiram macroscopicamente, fígado bastante granulomatoso (Fig. 7C). Microscopicamente, foram observados vários processos inflamatórios e fibrogênicos (Fig. 7D), em áreas distintas das formações granulomatosas (Fig. 7E). O estudo detalhado dos granulomas será apresentado abaixo no item 5.1.2.

O comprometimento hepático mostrou-se da ordem de $42,8 \pm 2,4\%$, confirmando que este órgão é bastante afetado na fase aguda da doença. Durante a fase crônica, o comprometimento reduziu significativamente ($p < 0,001$) para $23,1 \pm 0,5\%$ (Fig. 7F). Já o intestino grosso mostrou comprometimento tecidual bem menor ($p < 0,001$) (fase aguda – $3,2 \pm 0,4\%$ e fase crônica – $2,3 \pm 0,6\%$) comparado ao do tecido hepático, não tendo sofrido alterações significativas entre as duas fases da doença (Fig. 7F).

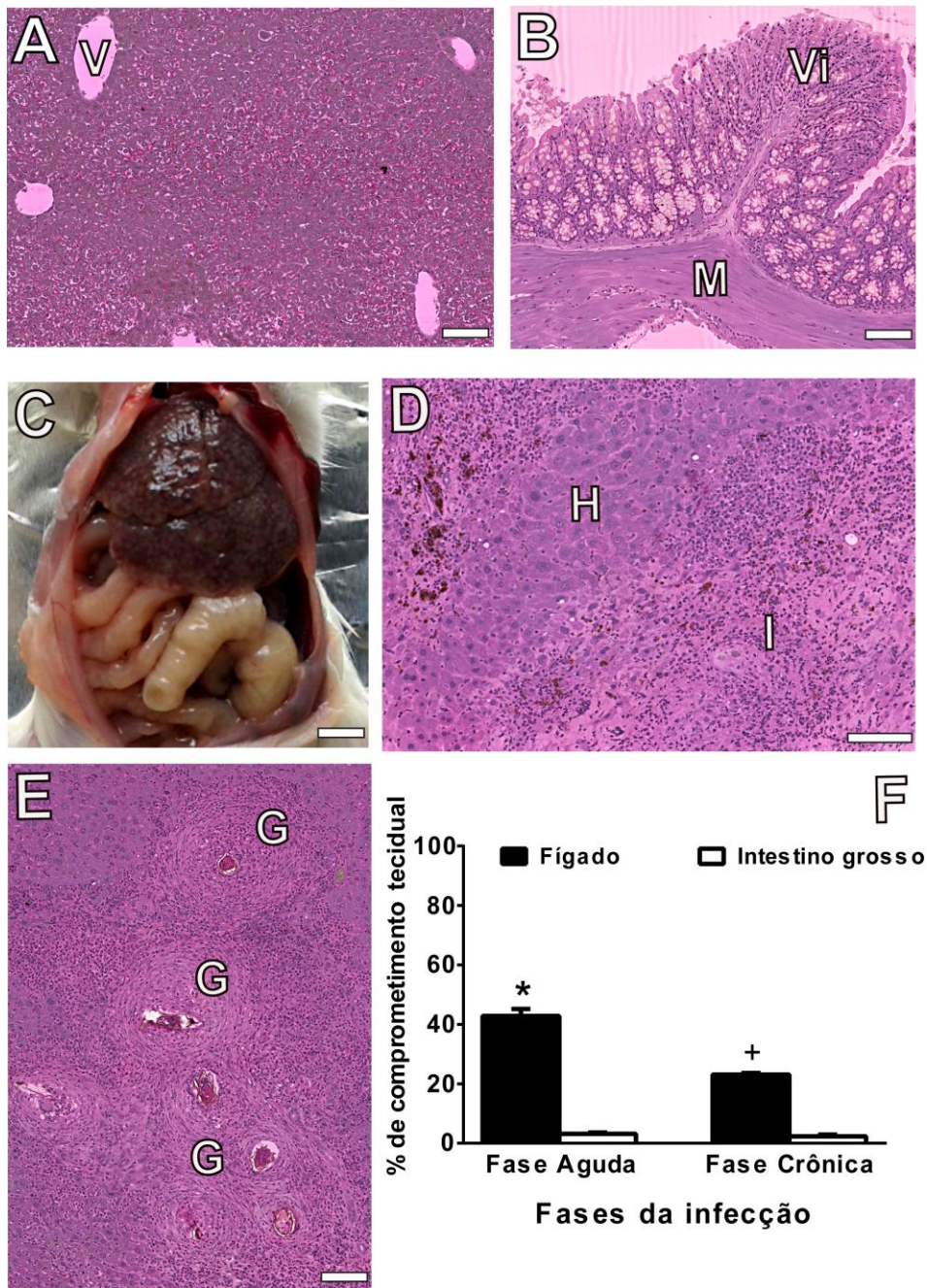


Figura 7: Comparação entre tecidos-alvo de camundongos *Swiss Webster* infectados por *Schistosoma mansoni* e não infectados e grau de comprometimento tecidual. (A) Parênquima hepático de aparência normal, composto por vênulas (V) hepáticas. (B) Parede intestinal, formada pelo epitélio intestinal, composto por vilosidades (V) intestinais, camada submucosa e musculatura (M) lisa adjacente. (C) Fígado de animal infectado com aparência bastante granulomatosa. (D) Parênquima hepático de animal infectado com área composta por hepatócitos e infiltrado (I) inflamatório. (E) Processos granulomatosos em torno de ovos de *S. mansoni*. (F) Porcentagem de comprometimento tecidual do fígado e intestino grosso durante a fase aguda e crônica da infecção. Fragmentos de fígado e intestino grosso de 6 animais/grupo foram incluídos em resina glicolmetacrilato, cortados e corados com HE. Os cortes foram escaneados em scanner de lâminas e um total de 72 cortes histológicos provenientes de animais infectados foi analisado com o software *Pannoramic Viewer*, em aumento de 20x. Resultados são expressos em média \pm ep. Barras (A, B, D e E) = 100 μ m; (C) = 1 cm. *, + = diferenças significativas entre os comprometimentos do fígado e intestino grosso e entre os fígados de cada fase da infecção.

Para comprovar o agravamento do fígado causado pela infecção por *S. mansoni*, parâmetros bioquímicos, como dosagens séricas das enzimas transaminase glutâmico oxalacética (TGO) e transaminase glutâmico pirúvica (TGP), foram quantificados nos animais da fase aguda da infecção e do respectivo grupo controle. Os níveis das duas enzimas aumentaram significativamente ($p < 0,001$) no grupo infectado em relação aos níveis do grupo controle (Fig. 8), alcançando até 300% de aumento para a enzima TGO.

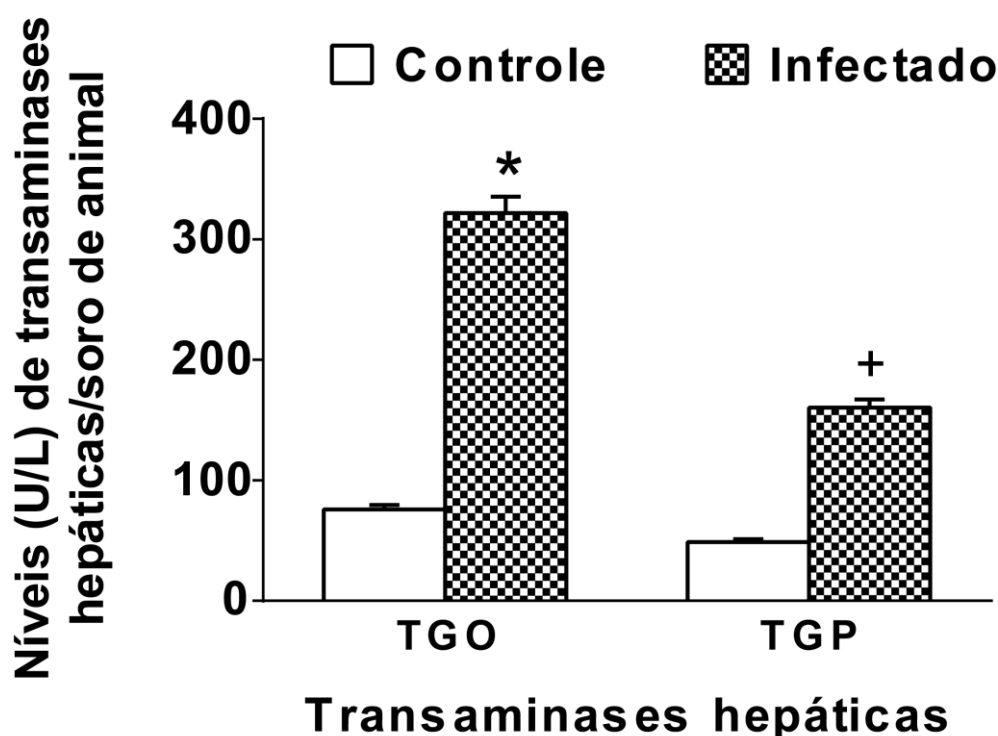


Figura 8: Níveis séricos de enzimas hepáticas transaminase glutâmico oxalacética (TGO) e transaminase glutâmico pirúvica (TGP) de camundongos *Swiss Webster* infectados por *S. mansoni* durante a fase aguda da infecção e não infectados. Soros de 6 animais por grupo foram obtidos por centrifugação do sangue coletado sem anticoagulante e análises bioquímicas foram realizadas de modo automatizado em aparelho Cobas Mira Plus c111. Os resultados são expressos em U/L (média \pm ep). *, + = diferenças significativas entre os níveis de enzimas hepáticas entre o grupo controle e infectado.

4.1.2. A infecção por *Schistosoma mansoni* estimula a formação e desenvolvimento de processos granulomatosos no fígado e intestino grosso

Foram considerados granulomas, todos os processos granulomatosos preenchidos por vários tipos celulares, distribuídos irregularmente ou dispostos em feixes de células concêntricas e camada de fibroblastos periférica, entremeados por feixes de fibras colágenas, dispostos ao redor de um ou mais ovos viáveis e íntegros de *S. mansoni* (Lenzi e cols., 1998) (Fig. 9A e B). Estes granulomas foram observados em meio aos parênquimas hepático e intestinal, ao redor de vasos sanguíneos do sistema porta e abaixo do epitélio intestinal, respectivamente (Fig. 9A e B).

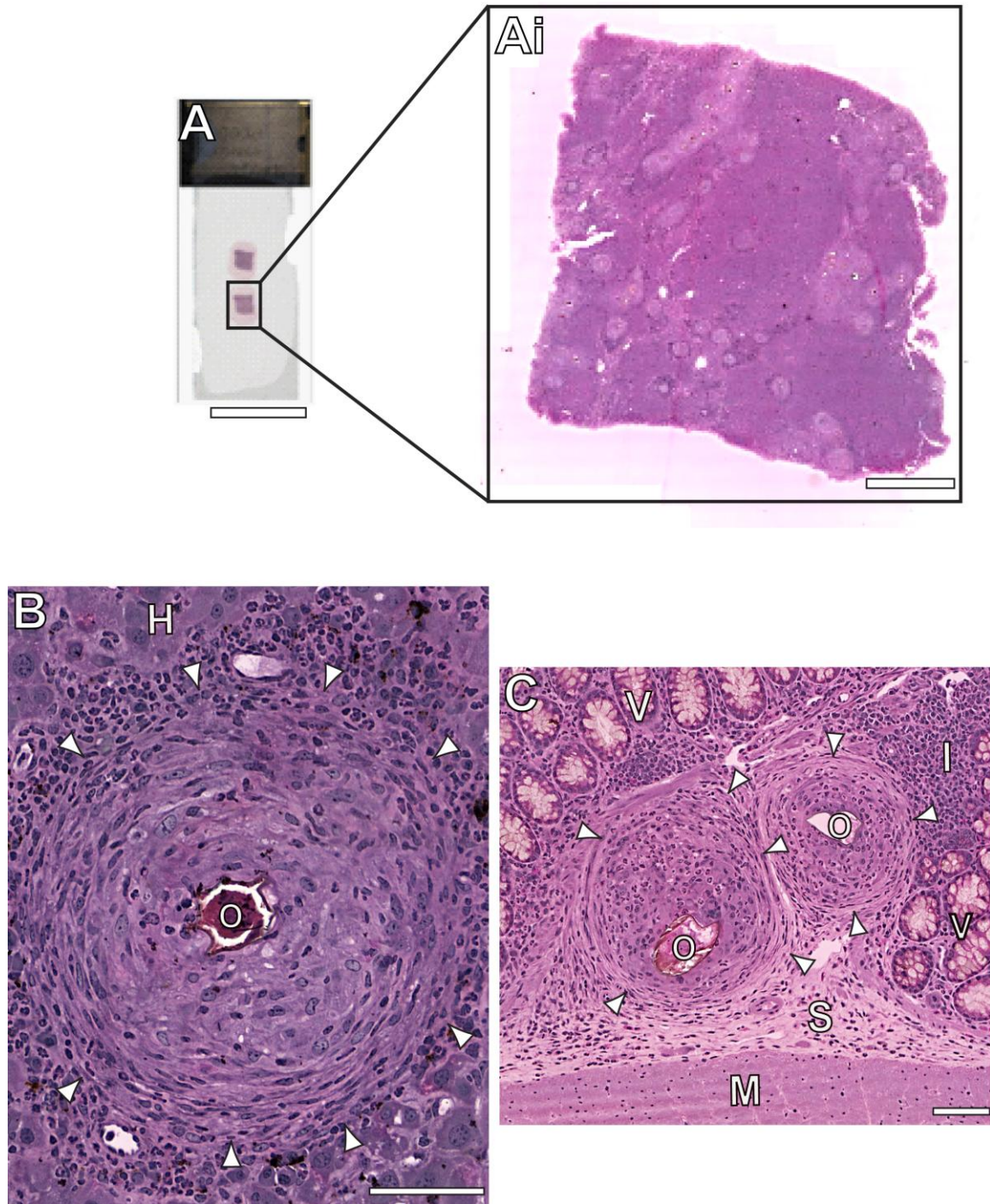


Figura 9: Cortes histológicos de granulomas hepáticos e intestinais de camundongos *Swiss Webster* infectados por *Schistosoma mansoni*. (A) Lâmina escaneada mostrando corte de fígado (Ai) de animal infectado durante a fase aguda da doença. (B) Granuloma hepático ao redor de vaso sanguíneo do sistema porta e granulomas intestinais (C) na camada submucosa (S), abaixo do epitélio intestinal, formados por vários tipos celulares dispersos ou dispostos em camadas concêntricas e camada de fibroblastos periférica (cabeças de seta), entremeados por feixes de fibras colágenas, dispostos ao redor de um ovo (O) de *S. mansoni*. Ai representa uma ampliação da área delimitada em A. Fragmentos de fígado e intestino grosso de 6 animais/grupo foram incluídos em resina glicolmetacrilato, cortados e corados com HE. Os cortes foram escaneados em scanner de lâminas e analisados com o software *Pannoramic Viewer*, em aumento de 20x. H = hepatócitos; I = infiltrado inflamatório; M = musculatura lisa; V = vilosidades intestinais. Barras (A) = 2 cm; (Ai) = 100 μ m; (B e C) = 40 μ m.

4.1.2.1. Classificação dos estágios dos granulomas

Granulomas em diferentes estágios de desenvolvimento foram observados nos dois tecidos durante as duas fases da doença e classificados com base em trabalhos anteriores (Li-Hsü e cols., 1972; Lenzi e cols., 1998; Lins e cols., 2008) (Fig. 10). Devido à falta de uniformidade na classificação dos mesmos, neste trabalho, os estágios dos granulomas foram classificados da seguinte forma, conforme descrito no material e métodos: (1) PE - pré-granulomatoso-exsudativo; (2) NE - necrótico-exsudativo; (3) EP - exsudativo-produtivo e; (4) P - produtivo. Os estágios foram classificados a partir de características morfológicas e celulares apresentadas por cada granuloma, tais como: diferenças nos tipos, na concentração e distribuição de células, ocorrência e concentração de áreas necróticas e formação e disposição de fibras colágenas em meio às células (Fig. 10A, B, C e D). Através desta análise e classificação, foi possível quantificar e determinar a proporção dos estágios dos granulomas nos diferentes tecidos ao longo das duas fases da doença.

Em primeira instância, ao se avaliar a distribuição dos quatro estágios do granuloma nas duas fases da doença, nota-se claramente a ausência do estágio produtivo na fase aguda nos dois tecidos estudados (Fig. 10E e F). Além disso, cada fase da doença é marcada pela predominância de um dos estágios do granuloma. No fígado, por exemplo, a fase aguda é representada por granulomas NE, sendo estes consideravelmente mais abundantes (cerca de seis vezes) ($p < 0,001$) que os outros dois estágios de granuloma encontrados na mesma fase (Fig. 10E). Enquanto isso, a fase crônica mostra que o granuloma EP é o estágio predominante e representativo, sendo significativamente mais abundante ($p < 0,001$ a $\leq 0,03$) que os outros estágios de granuloma da mesma fase (Fig. 10E). Quando comparados entre as duas fases da doença, os granulomas PE e NE diminuem significativamente ($p \leq 0,02$ a $p < 0,001$) sua proporção na fase crônica, enquanto que o granuloma EP aumenta significativamente ($p < 0,001$) sua proporção em relação à fase aguda (Fig. 10E). No intestino grosso, algumas peculiaridades marcam a resposta inflamatória granulomatosa neste tecido. Além da ausência do estágio P na fase aguda, não foram observados granulomas NE em nenhuma das duas fases (Fig. 10F). Diferente do que acontece no fígado, a fase aguda no intestino é marcada pela predominância de granulomas PE, sendo estes, duas vezes mais abundantes ($p \leq 0,02$) que os granulomas EP da mesma fase (Fig. 10F). Já, na fase crônica, o granuloma EP é o estágio predominante quase que em sua totalidade ($96 \pm$

2,7%) e, portanto, representativo da fase, além de ser significativamente mais abundante ($p \leq 0,002$) que o mesmo estágio da fase aguda (Fig. 10F).

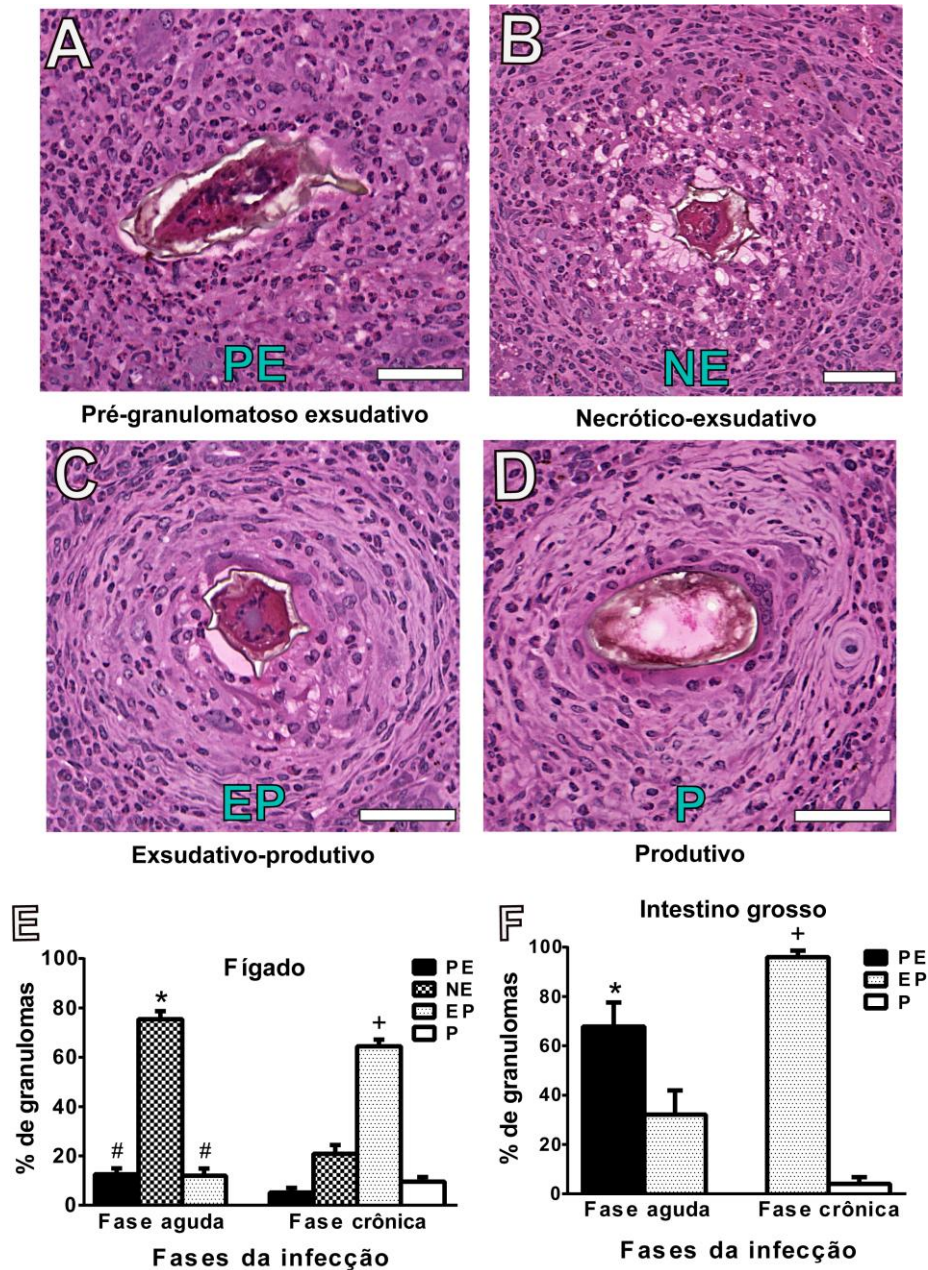


Figura 10: Classificação e proporção dos estágios de granuloma ao longo das fases da infecção. Granulomas do fígado em (A) Estágio pré-granulomatoso exsudativo (PE). (B) Estágio nerótico-exsudatvo (NE). (C) Estágio exsudatvo-productivo (EP). (D) Estágio produtivo (P). Proporção dos estágios dos granulomas no fígado (E) e intestino grosso (F) de camundongos *Swiss Webster* infectados por *S. mansoni* durante a fase aguda e crônica da infecção. Fragmentos de fígado e intestino grosso de 6 animais/grupo foram incluídos em resina glicolmetacrilato, cortados e corados com HE. Os cortes foram escaneados em scanner de lâminas, analisados com o software *Pannoramic Viewer* e, um total de 689 granulomas foi contado em aumento de 20x. Resultados são expressos em média \pm ep. Barras (A, B, C e D) = 50 μ m. *, #, + = diferenças significativas entre os estágios de granulomas com maior proporção em relação aos de menor proporção em cada fase da infecção no fígado e intestino grosso e entre os granulomas PE, NE e EP das duas fases no fígado e EP das duas fases no intestino grosso.

4.1.2.2. Quantificação do número total e área de granulomas

O número total de granulomas presentes em cada secção de tecido também foi contabilizado e comparado entre as duas fases da doença (Fig. 11A). Além disso, a quantidade de ovos de *S. mansoni* embolizados para os dois tecidos também foi aferida, a fim de averiguar se a presença dos mesmos poderia estimular a formação e desenvolvimento dos processos granulomatosos (Fig. 11C).

O número de granulomas por área tecidual se manteve o mesmo nos dois tecidos durante a fase aguda, enquanto que na fase crônica, houve uma redução significativa ($p \leq 0,02$) no intestino grosso em relação ao fígado (Fig. 11A). Ao mesmo tempo, foram observados diversos ovos do parasito distribuídos nos dois parênquimas teciduais, tanto dentro como fora dos granulomas em desenvolvimento (Fig. 11B). Os ovos maduros e íntegros de *S. mansoni*, com ou sem miracídio, foram facilmente visualizados devido à sua morfologia peculiar e disposição quase sempre, no centro do granuloma (Fig. 11Bi). Embora o número de ovos por área tecidual na fase aguda não tenha se alterado significativamente, a quantidade de ovos no intestino grosso foi 50% maior que no fígado. Já na fase crônica, assim como para o número de granulomas, também houve uma redução significativa ($p < 0,001$) do número de ovos no intestino grosso em relação ao fígado (Fig. 11C). Quando comparados entre as duas fases da doença, tanto o fígado quanto o intestino grosso exibiram resultados inversos. Enquanto o fígado da fase crônica apresentou duas vezes mais granulomas que o fígado da fase aguda ($p \leq 0,04$), o intestino grosso manteve valores semelhantes entre as duas fases (Fig. 11A). Entretanto, a quantidade de ovos no intestino grosso da fase crônica foi 7,5 vezes menor que na fase aguda ($p < 0,001$), enquanto que no fígado não houve diferença significativa entre as duas fases (Fig. 11C).

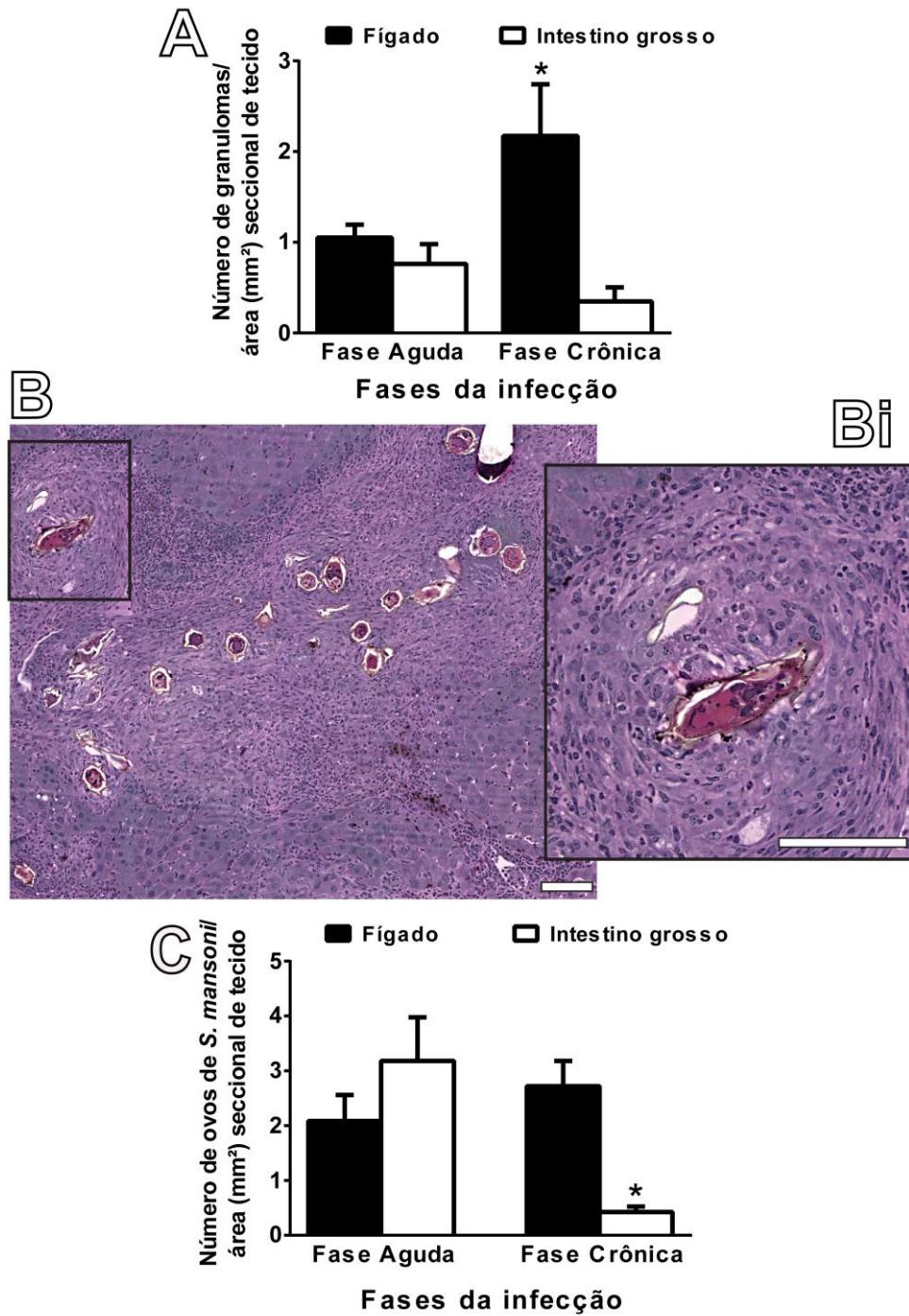


Figura 11: Análise morfométrica de granulomas e ovos de *S. mansoni* distribuídos no fígado e intestino grosso de camundongos *Swiss Webster* infectados durante a fase aguda e crônica da infecção. (A) Número de granulomas por área seccional de tecido. (B) Ovos maduros e íntegros de *S. mansoni*, com miracídio, dispostos na região central de um granuloma (Bi) e distribuídos aleatoriamente em um extenso processo inflamatório no parênquima hepático. (Bi) Ampliação da área delimitada em B. (C) Número de ovos por área seccional de tecido. Fragmentos de fígado e intestino grosso foram processados para ML e um total de 689 granulomas e 1206 ovos de *S. mansoni* foi contado em aumento de 20x. Resultados são expressos em média \pm ep. Barras (B e Bi) = 100 μ m. (A) * = diferença significativa do número total de granulomas do fígado entre as duas fases da infecção e em relação ao intestino grosso da fase crônica; (C) * = diferença significativa do número total de ovos de *S. mansoni* do intestino grosso entre as duas fases da infecção e entre o fígado e intestino grosso da fase crônica.

Aprofundando-se o estudo da evolução da doença, a área média dos granulomas em diferentes estágios de desenvolvimento também foi avaliada através do programa “Pannoramic Viewer”. No fígado, tanto na fase aguda quanto na fase crônica, os granulomas NE foram os que apresentaram maior área em relação aos outros estágios de granuloma, apesar de não demonstrarem diferença significativa em relação aos granulomas EP da fase aguda (Fig. 12A). O menor dos granulomas foi o produtivo, embora só ocorresse na fase crônica (Fig. 12A). Quando comparados entre as duas fases da doença, todos os estágios dos granulomas diminuíram significativamente ($p \leq 0,001$) em tamanho na fase crônica, chegando a 50% de redução para os granulomas EP (Fig. 12A).

No intestino grosso, a variação de tamanho nas duas fases não seguiu o mesmo padrão encontrado no fígado. Embora já relatado acima que a fase aguda seja marcada pela predominância de granulomas PE, os granulomas EP mostraram áreas semelhantes aos granulomas PE (Fig. 12B). Enquanto isso, na fase crônica, os granulomas EP apresentaram maior área em relação aos granulomas P ($p \leq 0,04$), embora não mostrassem diferença significativa de tamanho em relação ao mesmo estágio de granuloma da fase aguda (Fig. 12B). Ainda, foi observado que os granulomas da fase aguda no fígado eram maiores que os mesmos estágios de granulomas da mesma fase no intestino grosso (Fig. 12A e B).

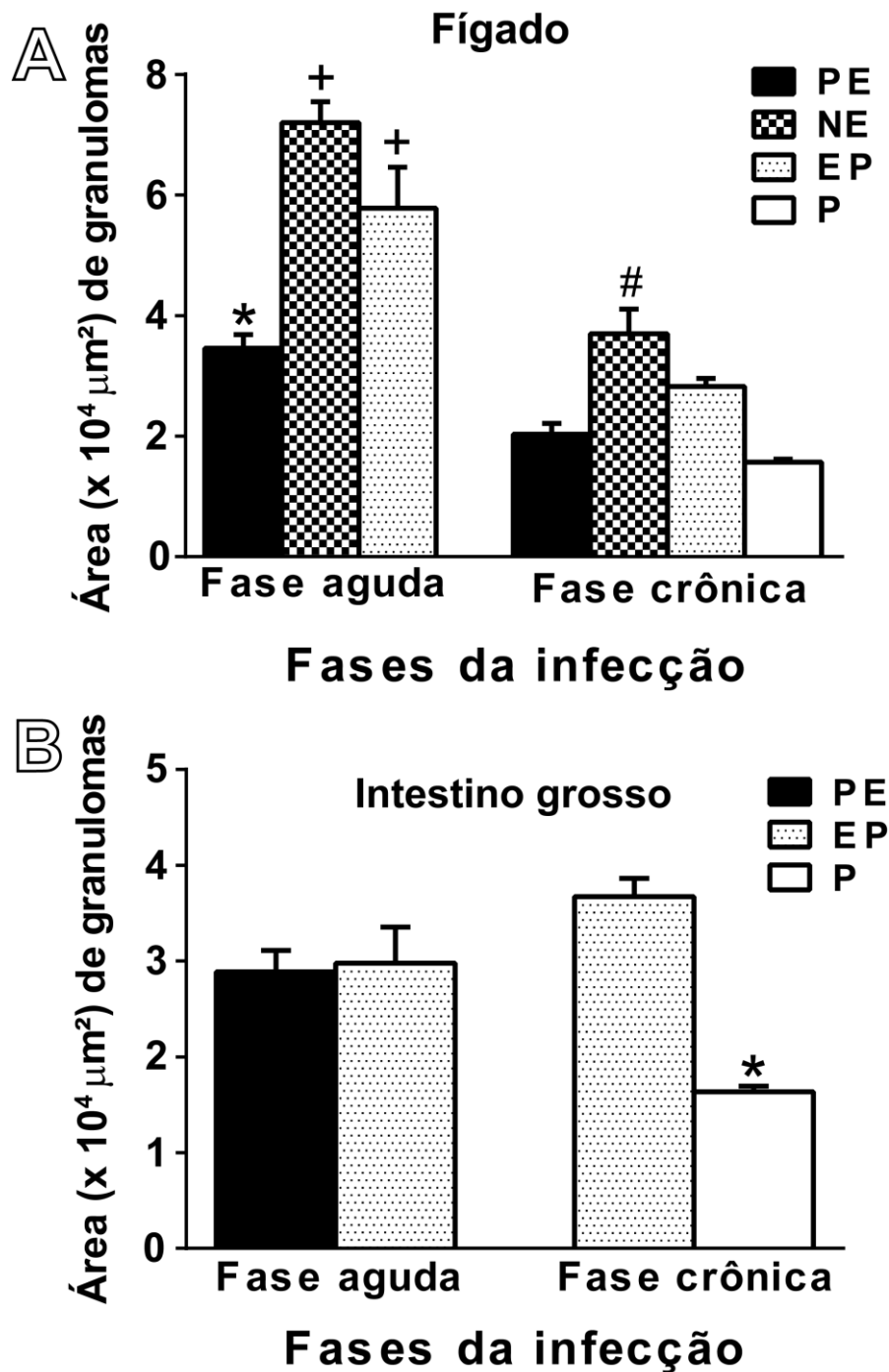


Figura 12: Área de diferentes estágios de granuloma do fígado (A) e intestino grosso (B) de camundongos *Swiss Webster* infectados por *S. mansoni* durante a fase aguda e crônica da infecção. Fragmentos de fígado e intestino grosso de 6 animais/grupo foram processados para ML e um total de 689 granulomas foi medido em aumento de 20x. Resultados são expressos em média \pm ep. (A) * = diferença significativa entre as áreas médias dos granulomas PE de cada fase da infecção e em relação aos granulomas NE e EP da fase aguda no fígado; + = diferenças significativas entre as áreas médias dos granulomas NE e EP de cada fase da infecção e em relação ao granuloma PE da fase aguda no fígado; # = diferença significativa entre a área média do granuloma NE em relação às áreas médias dos outros granulomas da fase crônica no fígado. (B) * = diferença significativa entre as áreas médias dos granulomas EP e P da fase crônica da infecção no intestino grosso.

4.1.3. Eosinófilos constituem a principal população de células inflamatórias durante a infecção murina

Com o objetivo de se investigar a participação de eosinófilos durante a resposta granulomatosa em órgãos-alvo da infecção mansônica, fragmentos de fígado e intestino grosso de camundongos com 55 dias (fase aguda) e 115 dias de infecção (fase crônica) foram processados por técnica histológica avançada (inclusão em resina glicolmetacrilato), a qual permite ótima fixação e resolução de imagens à microscopia de luz, após a obtenção de cortes de 3 µm de espessura. Além disso, lavados peritoneais dos mesmos animais foram processados para se observar a migração de eosinófilos provenientes da medula óssea em direção a tecidos periféricos ao longo da evolução da infecção.

A histologia intestinal e hepática revelou a presença de várias células ao redor de ovos de *S. mansoni*, em meio ao parênquima destes tecidos (Fig. 13A e B). Granulomas, em diferentes estágios de evolução, caracterizados pela ocorrência de infiltrado inflamatório, principalmente de eosinófilos, mostraram-se bem desenvolvidos tanto no fígado como no intestino grosso (Fig. 13A e B). Dentro dos granulomas, eosinófilos exibiram uma disposição irregular ou concêntrica ao redor dos ovos de *S. mansoni*, juntamente com outros tipos celulares, incluindo macrófagos, neutrófilos e linfócitos (Fig. 13A e B). Os eosinófilos foram facilmente observados na borda dos capilares sinusóides e, na zona central dos granulomas (Fig. 13A e Ai), devido à sua morfologia típica, com núcleo polilobulado e presença de vários grânulos eosinofílicos (acidófilos), fortemente corados pela eosina. Algumas destas células foram vistas em íntimo contato com a superfície dos ovos de *S. mansoni* (Fig. 13B e Bi). Outro fator preponderante para a rápida visualização destas células foi a ótima preservação do fígado e intestino (em paraformaldeído 4%) e a qualidade que as lâminas feitas com a resina glicolmetacrilato proporciona.

Além disso, fibroblastos, células responsáveis pela formação e avanço da fibrose periportal, através da síntese de fibras colágenas e elásticas, se dispuseram na periferia do granuloma, formando um feixe de células unilaterais, capazes de conter as células inflamatórias dentro do granuloma (Fig. 13A). Na mesma região, não obstante, foram observados alguns eosinófilos em meio ao feixe de fibroblastos e fibras colágenas (Fig. 13A).

Uma vez demonstrado que os eosinófilos são as células imunes mais abundantes na progressão da infecção mansônica, foram analisados o número médio dos mesmos presentes nos lavados peritoneais e nos granulomas em diferentes estágios de desenvolvimento, bem como sua proporção em relação à população total de células em cada granuloma. A contagem dos eosinófilos peritoneais revelou que o número destas células migradas para a cavidade peritoneal foi maior durante as duas fases da infecção em relação ao grupo controle, embora somente o número de eosinófilos da fase aguda apresentasse aumento significativo ($p \leq 0,04$) em relação aos animais controle (Fig. 13C).

Para a análise dos eosinófilos dos granulomas, foi utilizado o módulo “Histoquant” acoplado ao software “Pannoramic Viewer”, o qual permite marcar as células de interesse e contabilizá-las automaticamente. A contagem de eosinófilos mostrou que, independente do tecido investigado, as maiores quantidades de eosinófilos foram encontradas nos granulomas PE e NE nas duas fases da doença, embora não tivessem diferença significativa ($p \leq 0,05$) em relação ao número de eosinófilos encontrado nos granulomas EP (Fig. 13D e E). Além disso, as médias de eosinófilos encontrados nos mesmos estágios de granulomas no fígado e intestino grosso foram bastante semelhantes. Na fase crônica, o número de eosinófilos presentes no granuloma P foi significativamente menor do que o encontrado nos outros estágios do granuloma tanto no fígado ($p < 0,001$) quanto no intestino grosso ($p \leq 0,04$) (Fig. 13D e E). Quando comparados entre as duas fases da doença, não foi constatada diferença significativa na média de eosinófilos presentes nos granulomas EP em ambos os tecidos (Fig. 13D e E). Entretanto, o número de eosinófilos do fígado foi significativamente maior nos granulomas PE ($p \leq 0,002$) e NE ($p \leq 0,006$) da fase aguda em relação aos mesmos estágios de granuloma da fase crônica (Fig. 13D).

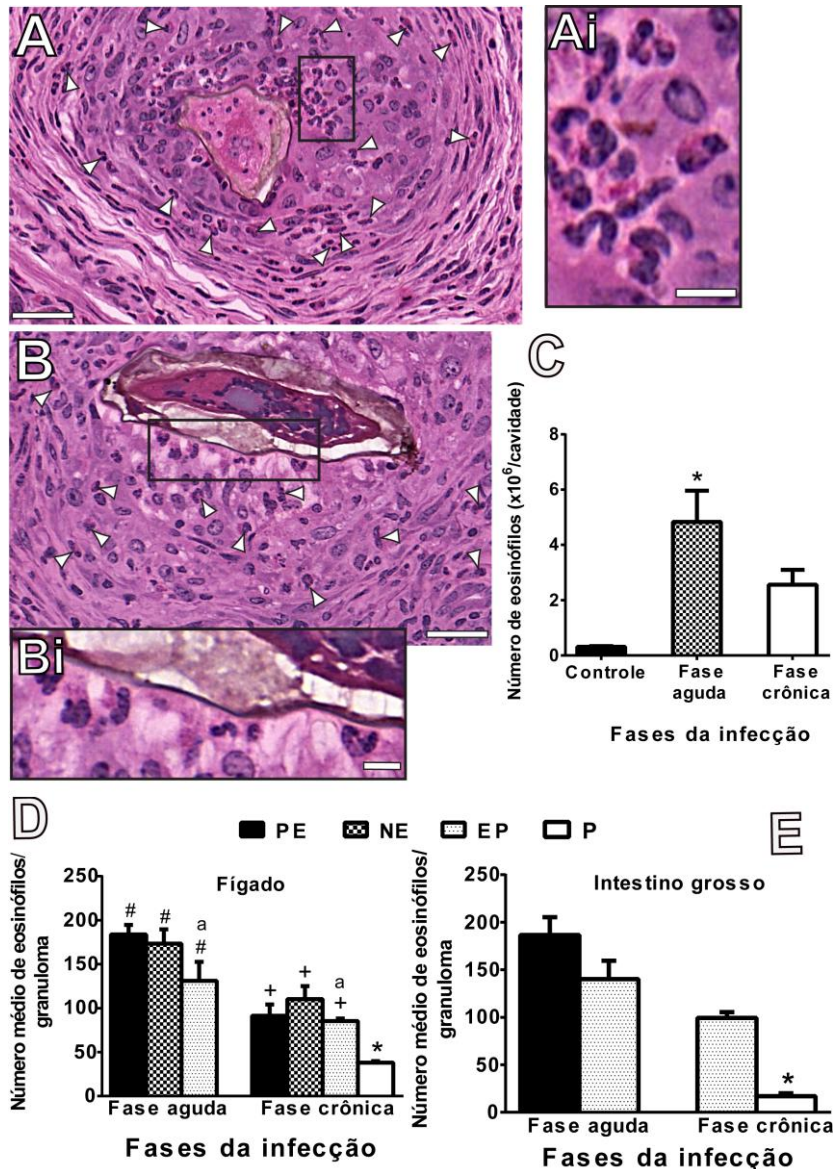


Figura 13: Recrutamento e distribuição de eosinófilos em tecidos-alvo e cavidade peritoneal de camundongos *Swiss Webster* durante a fase aguda e crônica da infecção por *S. mansoni*. Eosinófilos (cabeças de seta) presentes na região central e junto à camada periférica de fibroblastos de granulomas em diferentes estágios de desenvolvimento, no intestino grosso (A) e fígado (B) de camundongos infectados. (Ai) Notar a morfologia típica dos eosinófilos próximos à borda dos capilares sinusóides, com núcleo polilobulado e presença de vários grânulos eosinofílicos (acidófilos), fortemente corados pela eosina. (Ai) Ampliação da área delimitada em A. (Bi) Ampliação da área delimitada em B, onde se observam eosinófilos em contato com a superfície dos ovos de *S. mansoni*. Número de eosinófilos de lavados peritoneais (C) e, de diferentes estágios de granuloma do fígado (D) e intestino grosso (E) durante a fase aguda e crônica da infecção. Suspensões celulares de 3 a 4 animais por grupo foram processadas e analisadas em campos de 1000x no ML. Fragmentos de fígado e intestino grosso de 6 animais/ grupo foram processados para ML e um total de 81277 eosinófilos foi contado em aumento de 20x. Resultados são expressos em média \pm ep. Barras (A e B) = 30 μ m; (Ai e Bi) = 15 μ m. * = diferença significativa entre o número médio de eosinófilos da cavidade peritoneal de animais infectados durante a fase aguda da infecção em relação aos animais controle e da fase crônica e entre o número médio de eosinófilos do granuloma P em relação aos outros granulomas da fase crônica no fígado e intestino grosso; #, + = diferenças significativas entre o número médio de eosinófilos dos granulomas PE e NE das duas fases da infecção no fígado. a = ausência de diferença significativa entre o número médio de eosinófilos do granuloma EP da fase aguda e crônica do fígado.

Foram obtidas também, imagens de granulomas da fase aguda, contendo eosinófilos, com coloração muito acentuada em torno dos ovos de *S. mansoni* (Fig. 14). Essa disposição de material eosinofílico irradiado em volta dos ovos é sugestiva do fenômeno “Splendore-Hoepli”, que pode estar associado em parte, à intensa deposição extracelular de MBP granular estocado nos eosinófilos (Kephart e cols., 1988).

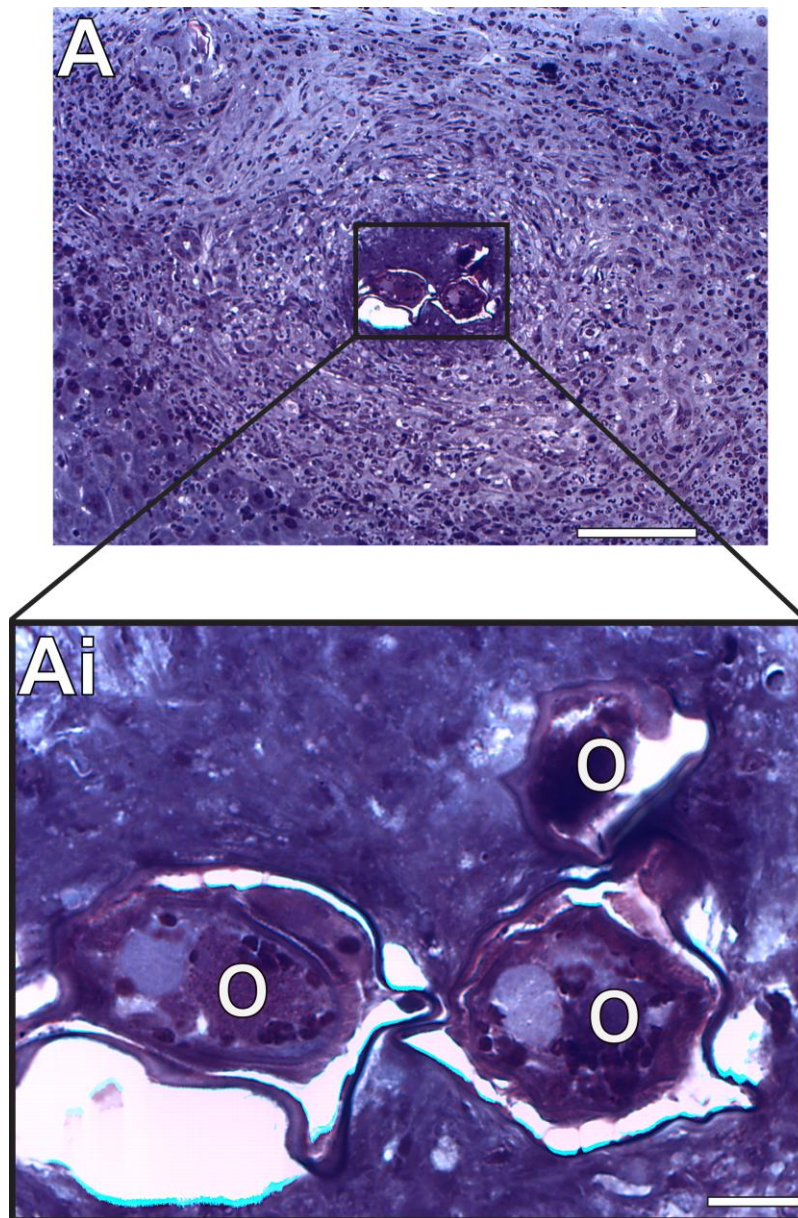


Figura 14: Fenômeno semelhante ao de Splendore-Hoepli. (A e Ai) Granuloma hepático da fase aguda da infecção, composto por eosinófilos e outras células inflamatórias, mostrando forte coloração em torno dos ovos (O) de *S. mansoni*. (Ai) Ampliação da área delimitada em A. Fragmentos de fígado e intestino grosso de 6 animais/grupo foram incluídos em resina glicolmetacrilato, cortados e corados com HE. Os cortes foram escaneados em scanner de lâminas e analisados com o software *Pannoramic Viewer* em aumento de 20x. Barras: (A) 100 µm; (Ai) 20 µm.

Para se estimar a proporção de eosinófilos em relação à população total de células comparando-se as duas fases da patologia, foram selecionados os granulomas hepáticos do estágio mais predominante em cada fase da infecção, ou seja, granulomas NE na fase aguda e granulomas EP na fase crônica. A quantificação destas células revelou que os eosinófilos representam $60 \pm 0,3\%$ de todas as células do granuloma NE e $35 \pm 1,4\%$ da população total de células do granuloma EP (Fig. 15). Quando comparadas as duas fases, pôde-se constatar facilmente que a proporção de eosinófilos na fase crônica diminuiu significativamente ($p < 0,001$) em relação à proporção dos mesmos na fase aguda (Fig. 15).

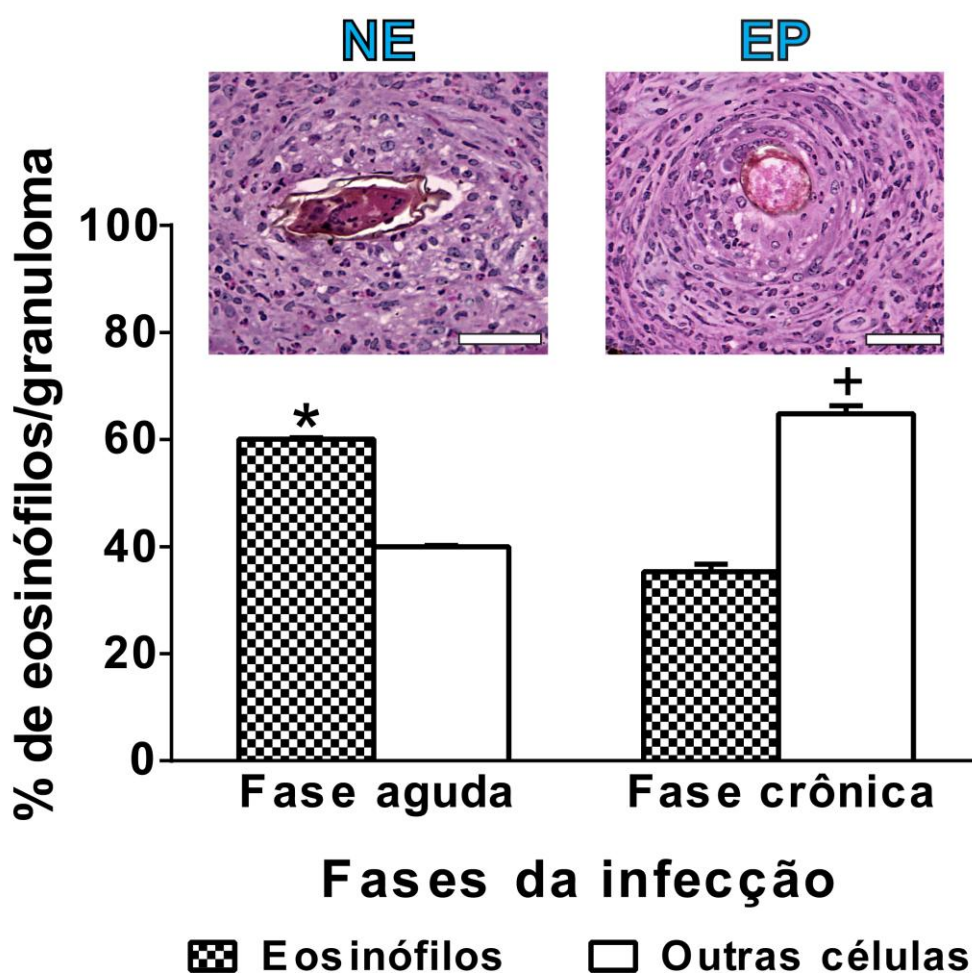


Figura 15: Proporção de eosinófilos dos estágios de granuloma mais predominantes da fase aguda (NE – necrótico-exsudativo) e da fase crônica (EP – exsudativo-productivo) do fígado de camundongos *Swiss Webster* infectados por *S. mansoni*. Fragmentos de fígado e intestino grosso de 6 animais/grupo foram processados para ML e um total de 400 células por granuloma foi contado em aumento de 20x a partir de 108 granulomas selecionados aleatoriamente. Barras = 50 μ m. * = diferenças significativas entre a proporção de eosinófilos em relação às outras células do granuloma NE da fase aguda da infecção e em relação à proporção de eosinófilos do granuloma EP da fase crônica; + = diferenças significativas entre a proporção de eosinófilos em relação às outras células do granuloma EP da fase crônica da infecção e em relação à proporção das outras células do granuloma NE da fase aguda.

4.1.4. Investigação ultraestrutural de eosinófilos teciduais

4.1.4.1. Aspectos gerais da ultraestrutura dos eosinófilos murinos

Tendo em vista a presença expressiva de eosinófilos nos granulomas conforme descrito acima e a escassez de informações a respeito da ultraestrutura de eosinófilos frente a infecções helmínticas de maneira geral e, principalmente frente à infecção mansônica, fragmentos de fígado e intestino grosso murinos foram processados e analisados por MET convencional.

Os cortes semifinos (1 μ m) revelaram células com morfologia típica de eosinófilos dentro da área dos granulomas e serviram de base para a obtenção de eosinófilos analisados por MET.

Eosinófilos murinos mostraram, como aspectos gerais, núcleo polilobulado com heterocromatina próxima ao envoltório nuclear, citoplasma com uma população de grânulos secundários, alongados, com matriz de maneira geral elétron-lúcida e cristaloide elétron-denso e vesículas transportadoras, número reduzido de mitocôndrias e retículo endoplasmático granular e Golgi pouco desenvolvidos (Fig. 16).

Eosinófilos murinos do grupo controle apresentaram ultraestrutura semelhante ao dos camundongos infectados, exceto pela aparente redução na quantidade de grânulos secundários e vesículas transportadoras (Fig. 23A), indicando uma menor ativação e menor comprometimento destas células com os processos de secreção comparados aos eosinófilos ativados pela infecção mansônica.

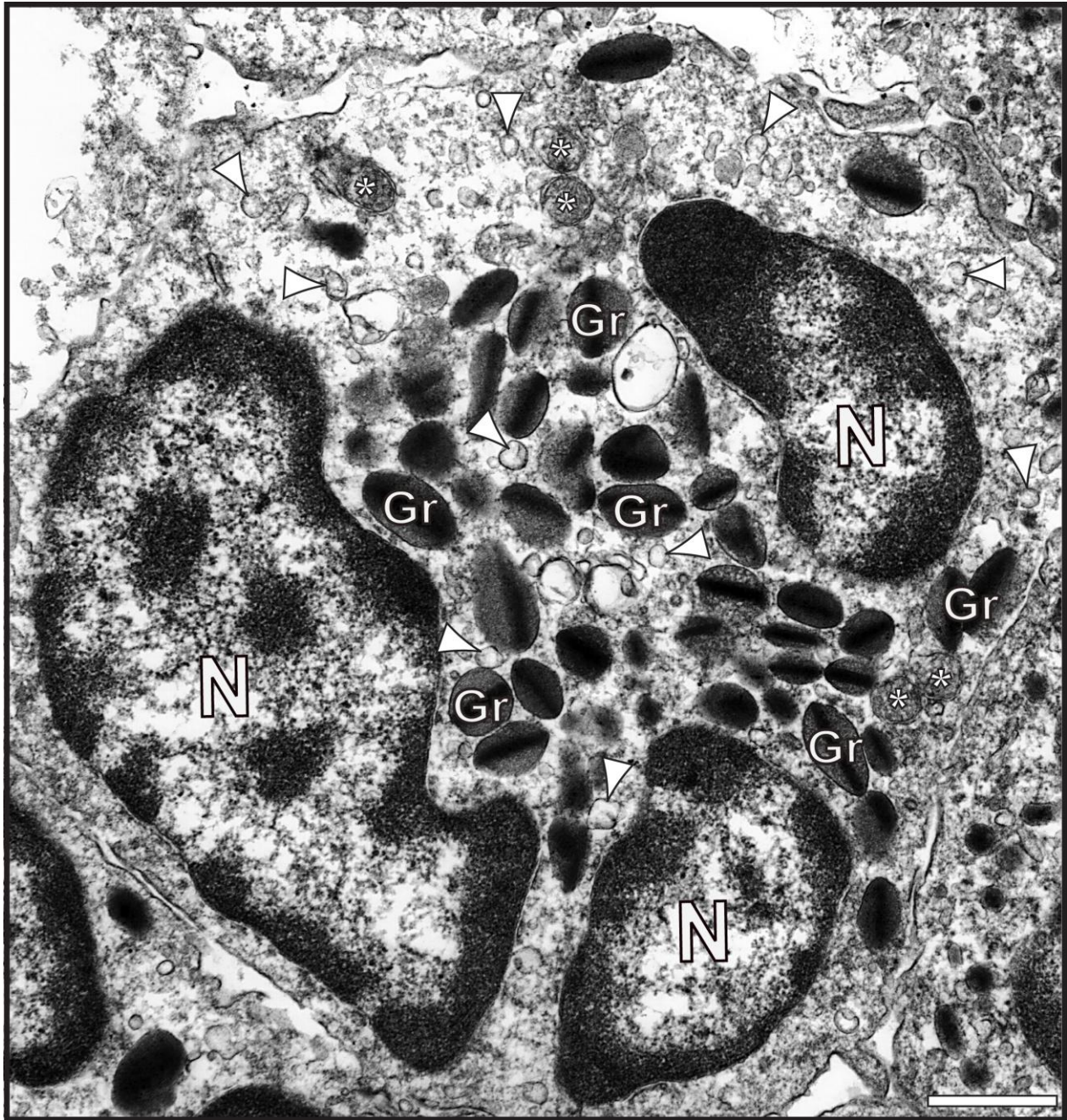


Figura 16: Micrografia eletrônica representativa de um eosinófilo maduro do fígado de camundongo *Swiss Webster* infectado por *S. mansoni* durante a fase aguda da infecção. Observe características típicas dessa célula como núcleo (N) polilobulado com heterocromatina próxima ao envoltório nuclear, citoplasma com uma população de grânulos (Gr) secundários, alongados, com matriz de maneira geral elétron-lúcida e cristalóide elétron-denso e vesículas transportadoras (cabeças de seta), número reduzido de mitocôndrias (*), e poucas cisternas do retículo endoplasmático. Fragmentos de fígado de 3 animais/grupo foram processados para MET. Barra = 1 µm.

Eosinófilos mostraram-se isolados ou em grupos (Fig. 17A e B, Bi) e ocasionalmente em estreito contato com a casca do ovo de *S. mansoni*, através da emissão de inúmeras projeções digitiformes, intercaladas às espículas cuticulares do parasito (Fig. 18A e Ai). Chamou atenção ainda, o íntimo contato entre eosinófilos e outras células do sistema imune, presentes no sítio inflamatório, como macrófagos, linfócitos e plasmócitos (Fig. 17Bi).

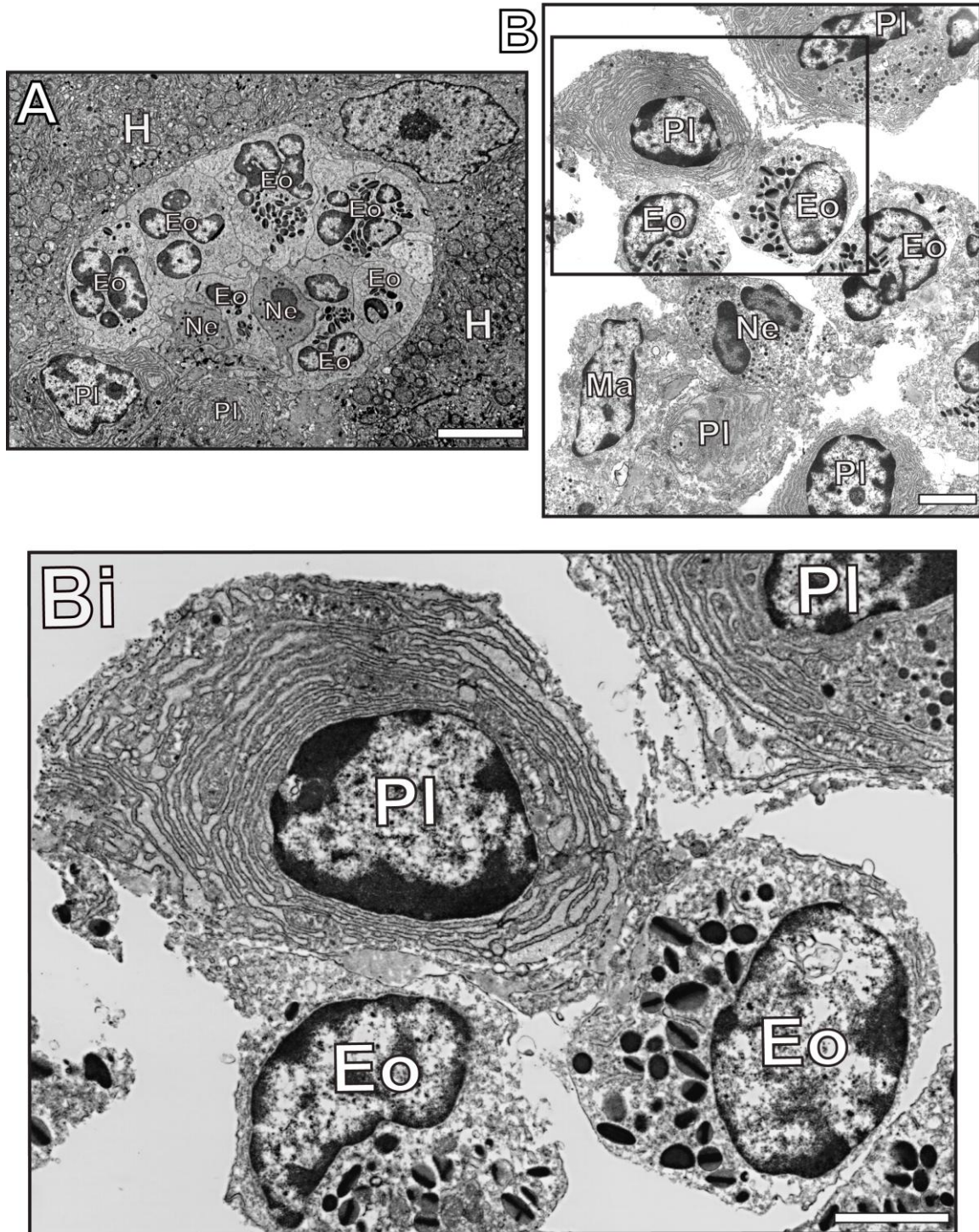


Figura 17: Interações celulares entre eosinófilos e outras células do sistema imune do fígado de camundongos *Swiss Webster* infectados por *S. mansoni* durante a fase aguda da infecção. (A) Eosinófilos (Eo) do fígado, unidos uns aos outros, juntamente com neutrófilos (Ne), formando uma espécie de sincício, rodeado por hepatócitos (H) e plasmócitos (PI). (B) Agrupamento de células do sistema imune, incluindo eosinófilos, plasmócitos, neutrófilos e macrófagos (Ma). (Bi) Observar o íntimo contato entre eosinófilos, identificados por seus grânulos secundários maduros, e plasmócitos, identificados pela extensa rede de cisternas do retículo endoplasmático rugoso no citoplasma. (Bi) representa uma ampliação da área delimitada em B. Fragmentos de fígado de 3 animais/grupo foram processados para MET. Barras (A) 20 μm ; (B e Bi) = 4 μm .

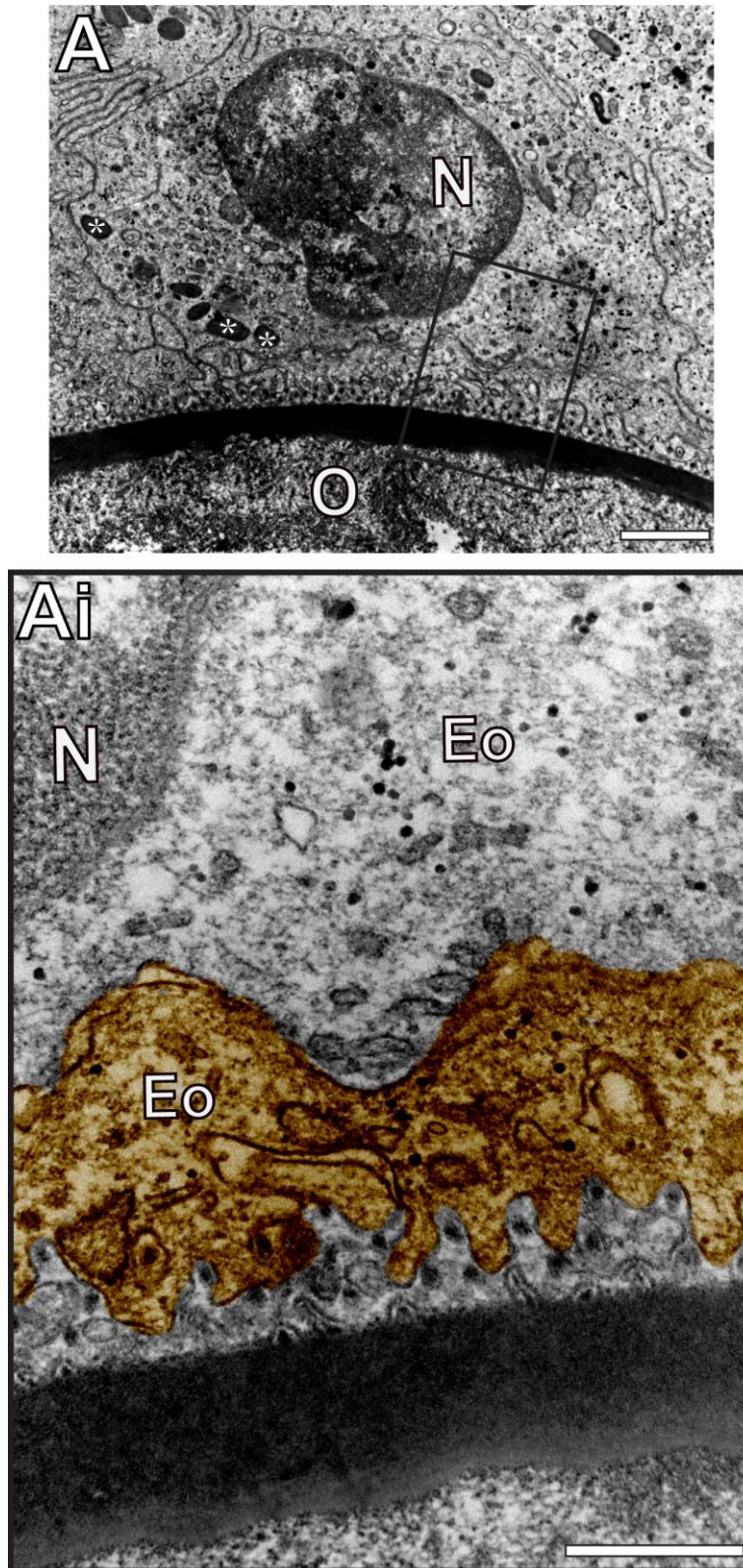


Figura 18: Interação entre eosinófilo e ovo de *S. mansoni* durante a fase aguda da infecção. (A) Eosinófilo (Eo) do intestino grosso de camundongo *Swiss Webster* infectado (destacado em laranja) em estreito contato com a casca do ovo (O) de *S. mansoni*, através da emissão de inúmeras projeções digitiformes, intercaladas às espículas cuticulares do parasito (Ai). Fragmentos de intestino grosso de 3 animais/grupo foram processados para MET. N = núcleo. Barras (A) = 4 μ m; (Ai) = 1 μ m.

Eosinófilos em processo de maturação, com morfologia de mielócitos eosinofílicos foram também observados no fígado. Estes eosinófilos foram identificados com base nos seguintes critérios: 1) núcleo monolobulado bastante eucromático, com nucléolo evidente e localizado na região central da célula; 2) citoplasma com várias cisternas dilatadas de retículo endoplasmático rugoso (RER); 3) presença de poucos grânulos maduros (contendo cristalóide central) espalhados entre vários grânulos secundários imaturos, compostos por matrizes de diferentes elétrondensidades e ausência de cristalóide central; 4) escassez de vesículas citoplasmáticas (Fig. 19A). A quantificação do número de eosinófilos com esta morfologia em relação ao total de eosinófilos infiltrados foi realizada, tendo sido encontrada uma proporção de 5,1% na fase aguda e 15,6% na fase crônica (Fig. 19B). Nestas células, apenas $29,8 \pm 10,3\%$ (fase aguda) e $14,1 \pm 5,4\%$ (fase crônica) dos grânulos encontravam-se completamente maduros, com morfologia típica de grânulos específicos. No grupo controle e no intestino grosso, não foram encontrados eosinófilos em processo de maturação.

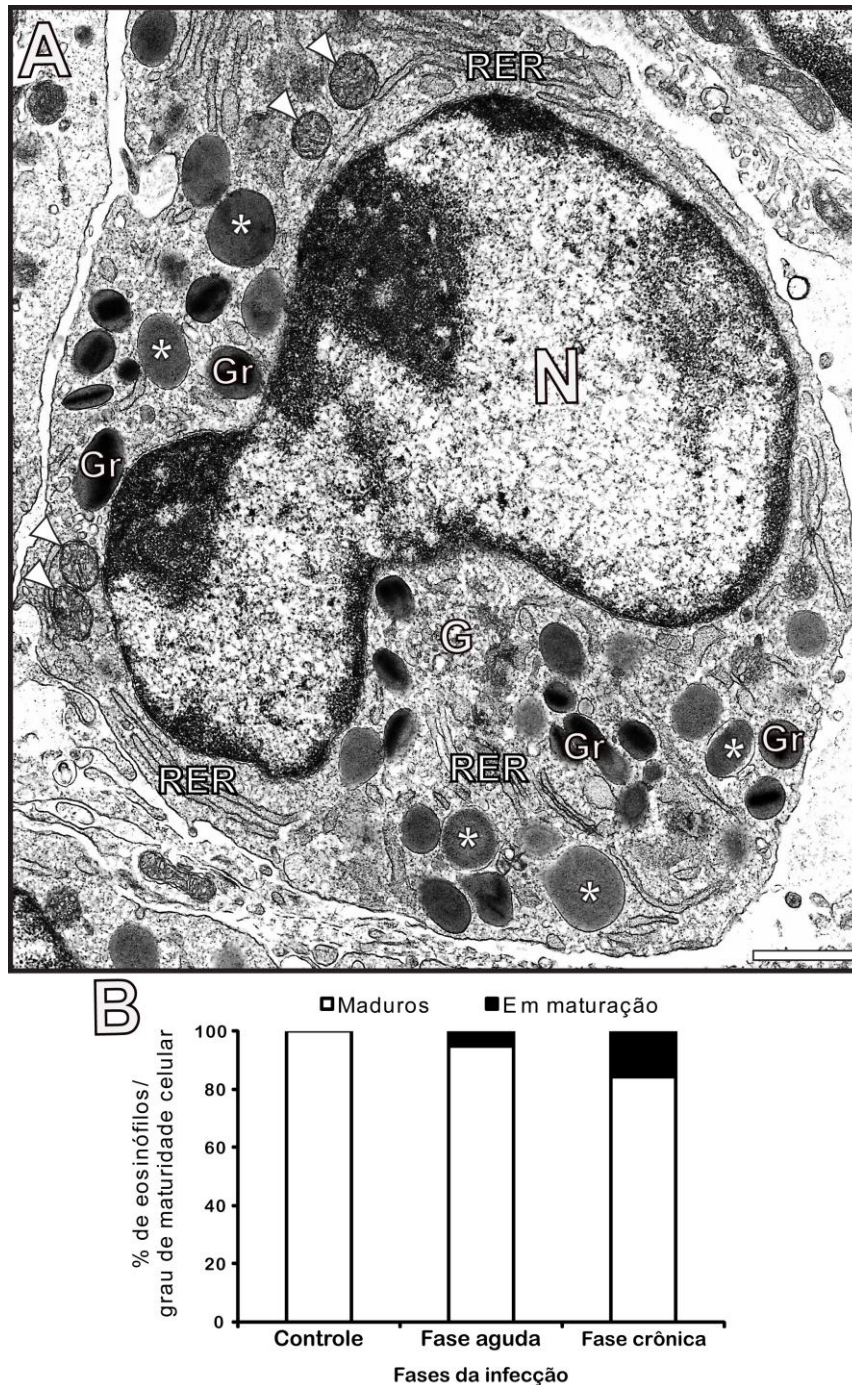


Figura 19: Aspectos ultraestruturais e proporção de eosinófilos em processo de maturação do fígado de camundongos *Swiss Webster* infectados por *S. mansoni* durante a fase aguda da infecção. (A) Micrografia eletrônica representativa de um mielócito eosinófilo hepático mostrando sinais claros de imaturidade celular como núcleo (N) monolobulado bastante eucromático localizado na região central da célula, com nucléolo evidente, citoplasma com várias cisternas dilatadas de retículo endoplasmático rugoso (RER) e presença de Golgi (G), presença de poucos grânulos (Gr) secundários maduros distribuídos entre vários grânulos secundários imaturos (*) ausentes de cristalóide central e, escassez de vesículas citoplasmáticas. (B) Porcentagem de eosinófilos maduros e em processo de maturação da fase aguda e da fase crônica do fígado de animais infectados. Fragmentos de fígado de 3 animais/grupo foram processados para MET e um total de 202 células foi contado a partir de imagens digitais e micrografias eletrônicas com aumentos entre 6000X a 57000X, mostrando todo o perfil celular e núcleo. Barra = 1 μ m.

4.1.4.2. PMD constitui o principal processo de secreção em eosinófilos ativados pela infecção por *S. mansoni*

Com o objetivo de investigar os mecanismos de secreção de eosinófilos que ocorrem durante a infecção por *S. mansoni*, realizou-se um estudo qualitativo e quantitativo dos eventos de desgranulação frente a esta infecção através de MET convencional. Destaca-se que a MET é a única técnica com resolução suficiente para permitir a distinção entre os diferentes processos secretores (Melo *et al.*, 2010). Os processos de secreção de eosinófilos (citólise, exocitose clássica ou composta e PMD) foram classificados segundo aspectos ultraestruturais típicos, já descritos na literatura (revisado em Spencer e cols., 2014) e ressaltados na metodologia do presente trabalho.

Em primeiro lugar, eosinófilos foram quantificados de acordo com o processo de secreção predominante no citoplasma. Um total de 311 células foi avaliado. Os resultados demonstraram a ocorrência de três processos de secreção de eosinófilos teciduais durante a infecção mansônica, tanto em granulomas hepáticos quanto intestinais, nas duas fases de infecção: citólise (Fig. 20), exocitose clássica (Fig. 21) e PMD (Fig. 22). Nos eosinófilos controles, a maioria das células (66,7%) mostrou predominância de grânulos intactos (Fig. 23A e Ai).

O processo de citólise ou necrose (Fig. 20 e 23B) constituiu uma proporção semelhante entre as células do grupo controle e grupos infectados, tanto da fase aguda como crônica (Fig. 23C). Enquanto o grupo controle apresentou 25% de todos os eosinófilos em processo de citólise, o fígado da fase aguda mostrou 15,3% dos eosinófilos neste estado contra 13% na fase crônica. Já o intestino grosso, demonstrou que 18% destas células apresentavam este processo na fase crônica, enquanto nenhuma das células revelou o mesmo na fase aguda (Fig. 23C).

A exocitose clássica, caracterizada pela fusão entre grânulos específicos (Fig. 21A e Ai) ou pela presença de dois ou mais cristaloides em um único grânulo (Fig. 21B e Bi), representou a menor proporção dentre os processos analisados em todos os grupos infectados investigados (2,3% e 5,6% nos eosinófilos infiltrados no fígado, nas fases aguda e crônica respectivamente; 4,9 e 4% no intestino grosso nas fases aguda e crônica, respectivamente), sendo ausente no grupo controle (Fig. 23C).

Por outro lado, a secreção por “piecemeal” representou o principal processo realizado pelos eosinófilos em resposta à infecção por *S. mansoni*. A PMD foi constatada por alterações estruturais típicas conforme descrito no item 3.9.2 dos Materiais e

Métodos, incluindo formação de vesículas (Fig. 22A e B). A avaliação quantitativa dos tipos de processos de secreção revelou que 82,4% e 95,1% dos eosinófilos do fígado e intestino grosso da fase aguda, respectivamente, apresentavam ultraestrutura característica de PMD (Fig. 23C). Já na fase crônica, estes valores diminuíram para 77,8% no fígado e 70% no intestino grosso, enquanto a proporção destes eosinófilos no grupo controle foi de apenas 8,3% (Fig. 23C).

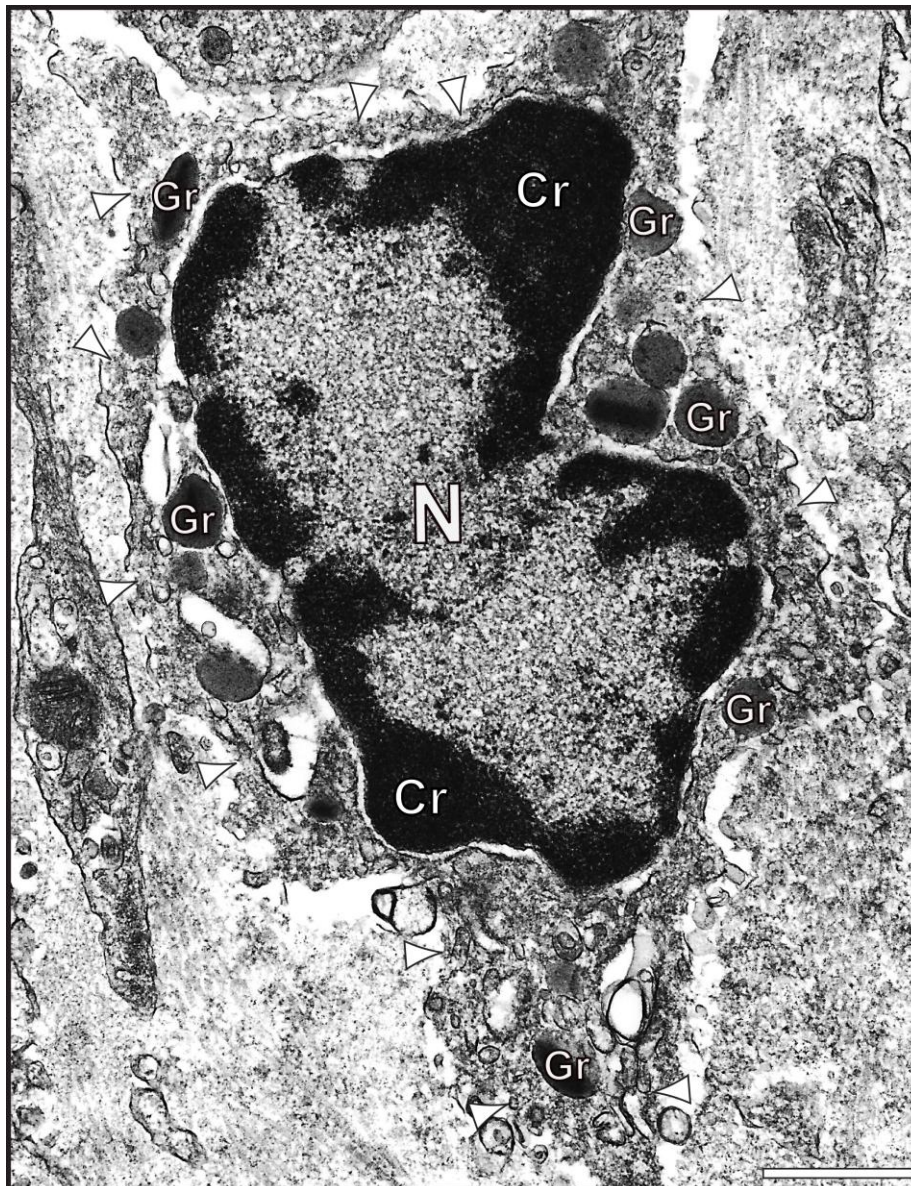


Figura 20: Micrografia eletrônica representativa de um eosinófilo em processo de citólise do fígado de camundongo *Swiss Webster* infectado por *S. mansoni* durante a fase aguda da infecção. Observar eosinófilo em processo inicial de citólise, identificado pela condensação inicial da cromatina (Cr) nuclear, regiões de ruptura da MP (cabeças de seta) e presença de grânulos (Gr) íntegros próximos aos locais de ruptura da MP celular. Fragmentos de fígado de 3 animais/grupo foram processados para MET. N = núcleo. Barra = 1 μ m.

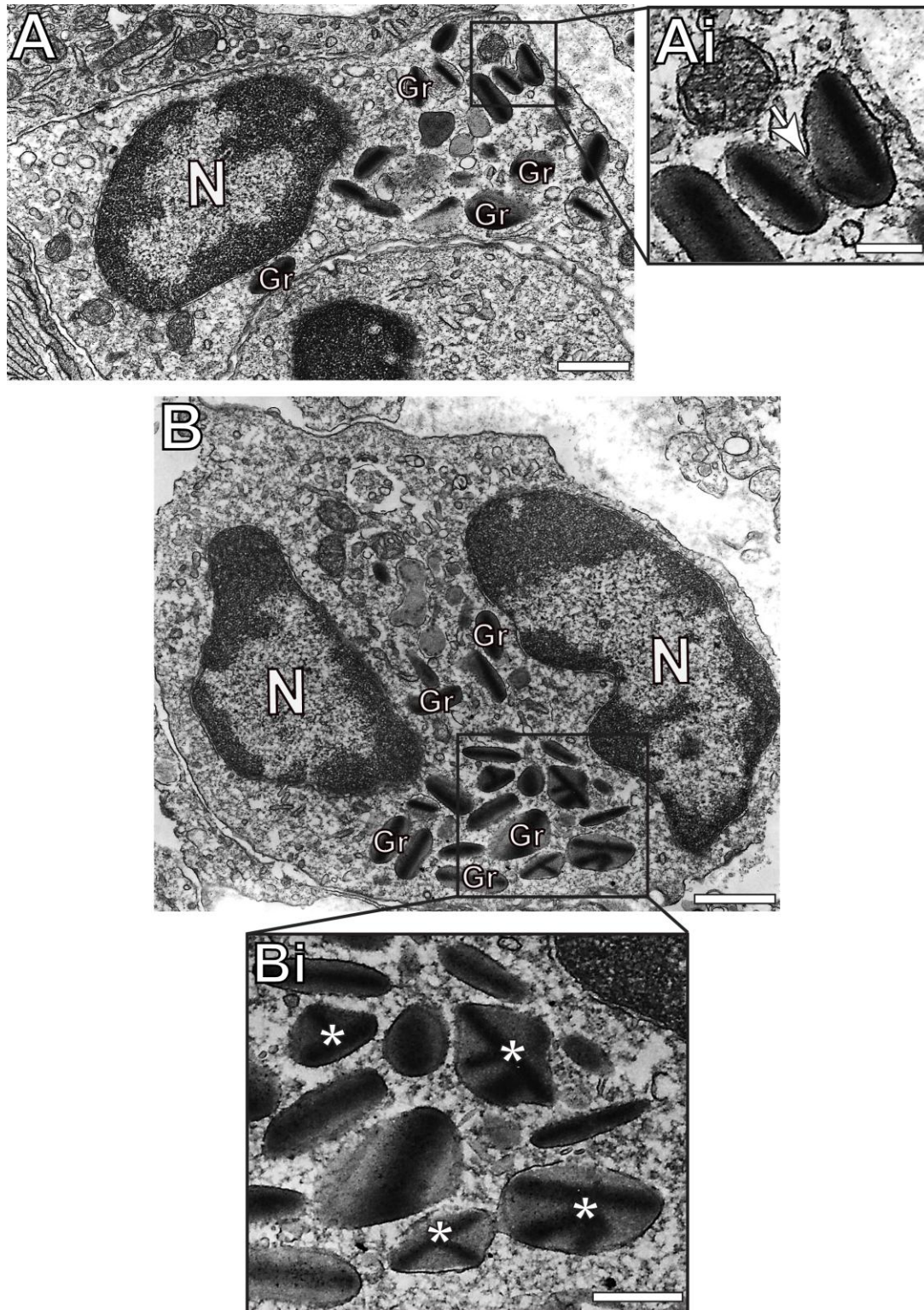


Figura 21: Características ultraestruturais dos eosinófilos em processo de excitose clássica do fígado de camundongos *Swiss Webster* infectados por *S. mansoni* durante a fase aguda da infecção. (A e Ai) Observe a fusão (seta) entre dois grânulos (Gr) específicos e a presença de dois ou mais cristaloides em um único grânulo (*) (Bi). (Ai e Bi) Ampliações das áreas delimitadas em A e B, respectivamente. Fragmentos de fígado de 3 animais/grupo foram processados para MET. N = núcleo. Barras (A) = 0,5 μ m; (Ai) = 0,2 μ m; (B) = 2 μ m; (Bi) = 1 μ m.

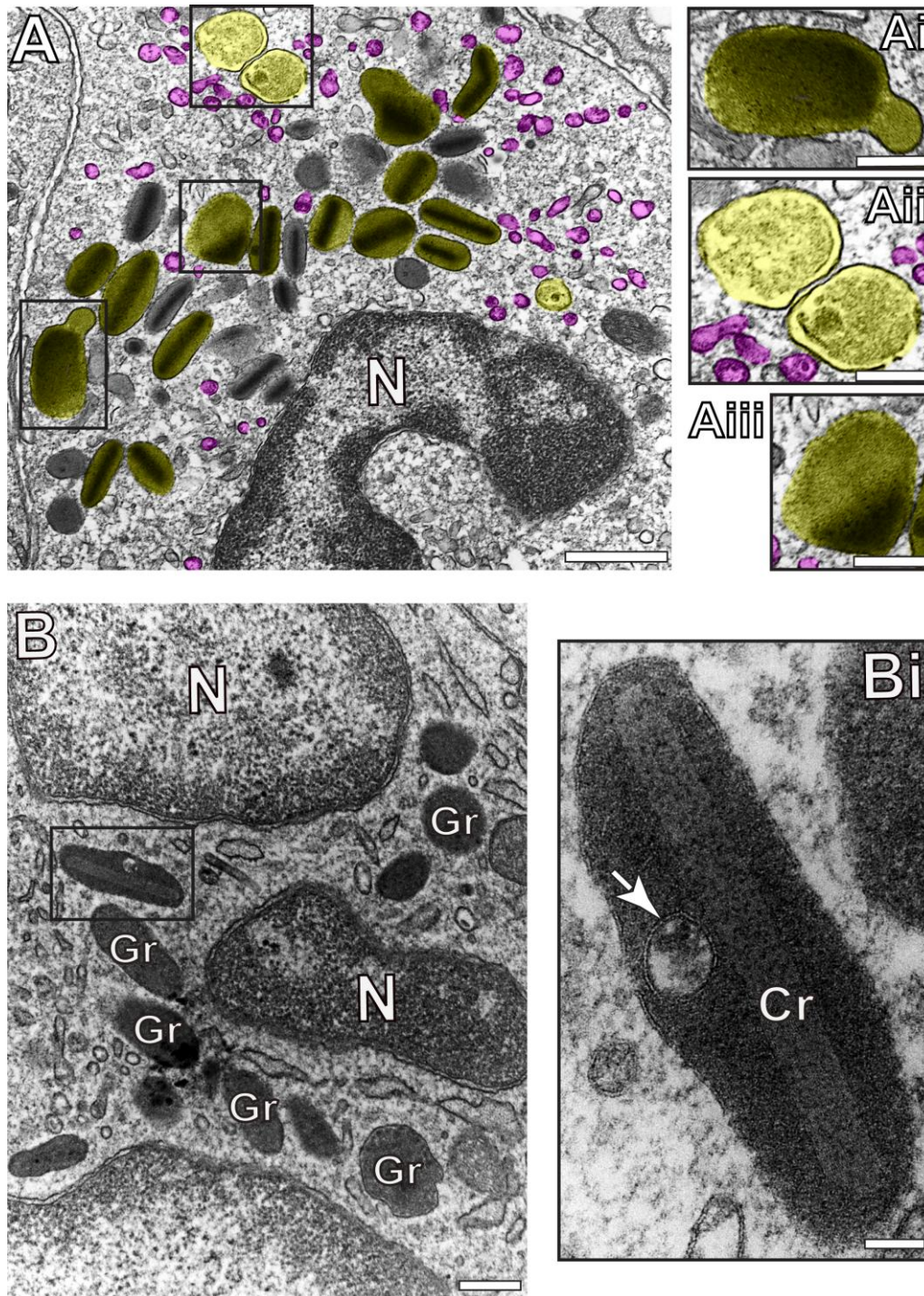


Figura 22: Características ultraestruturais dos eosinófilos em processo de “piecemeal degranulation” (PMD) do fígado e intestino grosso de camundongos *Swiss Webster* infectados por *S. mansoni* durante a fase aguda da infecção. (A) Eosinófilo do fígado em processo de PMD, identificado pelo alongamento e deformação dos grânulos específicos (destacado em amarelo) (Ai), perda de elétron densidade da matriz (Aii), desestruturação do cristalóide (Aiii) e, proximidade e associação de vesículas transportadoras (destacadas em rosa) com os grânulos secretores. (B) Eosinófilo do intestino grosso composto por grânulos específicos (Gr), mostrando uma vesícula interna (seta) a um grânulo alongado, em íntimo contato com o cristalóide (Cr) (Bi). (Ai, Aii, Aiii e Bi) Ampliações das áreas delimitadas em A e B, respectivamente. Fragmentos de fígado e intestino grosso de 3 animais/grupo foram processados para MET. N = núcleo. Barras (A) = 0,5 μm ; (B) = 1 μm ; (Ai, Aii, Aiii e Bi) = 0,2 μm .

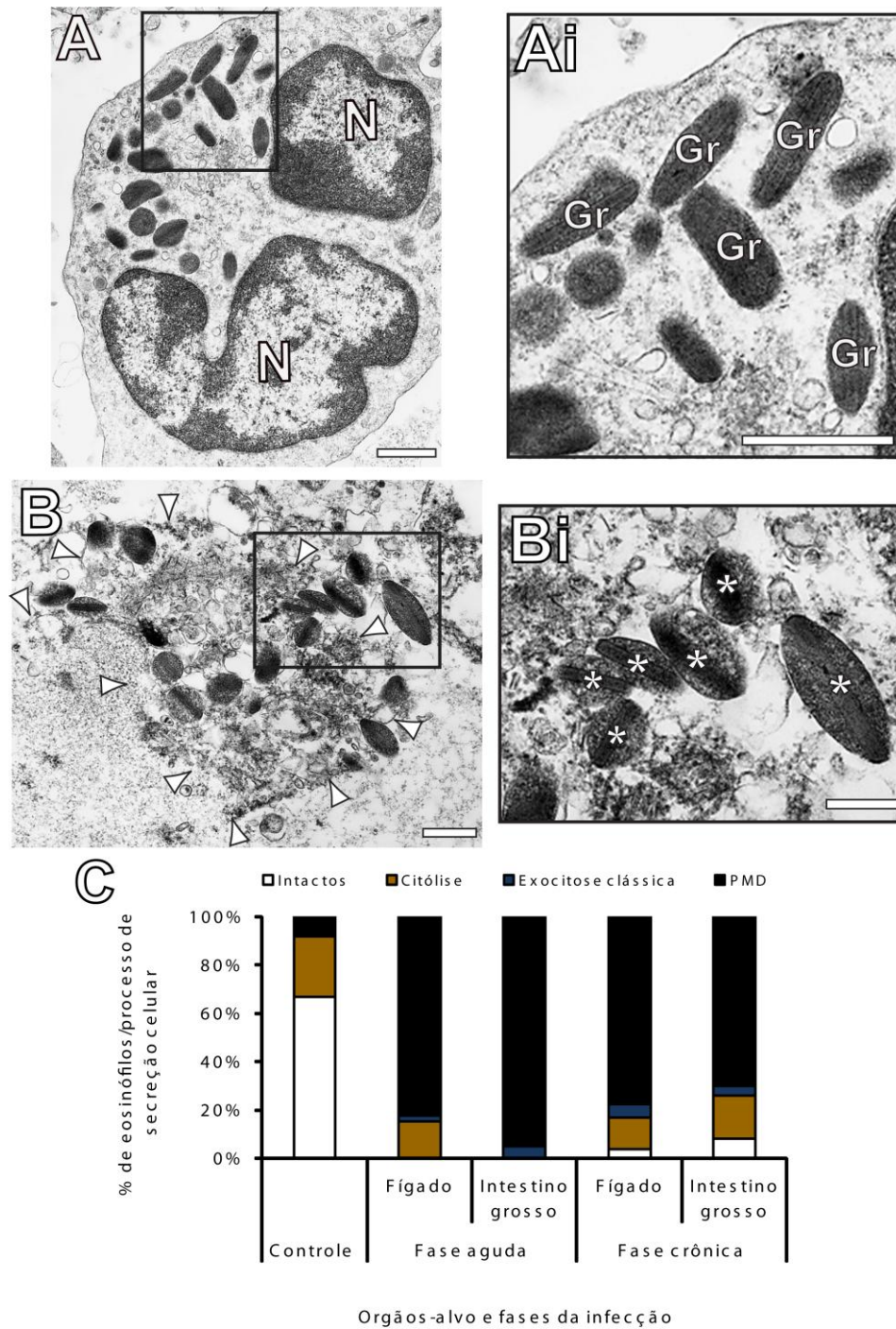


Figura 23: Características ultraestruturais dos eosinófilos da camada submucosa do intestino delgado e grosso de camundongos *Swiss Webster* não infectados. (A) Eosinófilo intacto (sem processo de secreção evidente) contendo grânulos específicos (Gr) sem nenhuma alteração ultraestrutural aparente (Ai). (B) Eosinófilo em processo avançado de citólise, representado por regiões de ruptura da MP (cabeças de seta) e extravasamento de vários grânulos específicos para o meio extracelular. (Bi) Notar que alguns desses grânulos sofrem alterações morfológicas indicativas de PMD (*). (Ai e Bi) Ampliações das áreas delimitadas em A e B, respectivamente. (C) Porcentagem de eosinófilos de camundongos *Swiss Webster* infectados por *S. mansoni* e não infectados em diferentes processos de secreção. Fragmentos do fígado e intestino grosso de 3 animais infectados e, do intestino delgado e grosso de 3 animais não infectados, foram processados para MET e um total de 321 células foi contado a partir imagens digitais e micrografias eletrônicas com aumentos entre 6000X a 160000X, mostrando todo o perfil celular e núcleo (N). Barras (A e B) = 1 μ m; (Ai e Bi) = 0,5 μ m.

Para confirmar que PMD foi o principal mecanismo de desgranulação induzido pela infecção mansônica, realizou-se a seguir uma avaliação quantitativa dos grânulos específicos de dimensões semelhantes, contendo cristalóide central, conforme metodologia descrita no item 3.9.2 do Material e Métodos. Um total de 6916 grânulos específicos foi contado e os grânulos classificados como intactos, em esvaziamento (PMD) ou em fusão (exocitose) nos três grupos investigados (controle, fase aguda e fase crônica).

Corroborando a análise anterior, a grande maioria dos grânulos mostrou desgranulação por PMD, nas duas fases da infecção, em comparação com os controles. Tanto a fase aguda quanto a fase crônica nos dois tecidos analisados mostraram uma proporção de grânulos em esvaziamento por PMD maior que no grupo controle, chegando a uma diferença de até 200%. Enquanto no grupo controle, a proporção de grânulos em PMD foi de $28,7 \pm 5,2\%$ ($n=91$), esta proporção foi significativamente maior nos grupos infectados, sendo da ordem de $49 \pm 1,9\%$ ($p \leq 0,001$) no fígado ($n=1411$) e $63,3 \pm 3,3\%$ ($p < 0,001$) no intestino grosso ($n=852$) da fase aguda e, $47,5 \pm 2,9\%$ ($p \leq 0,003$) no fígado ($n=437$) da fase crônica, com exceção do intestino grosso ($n=366$) da mesma fase, respectivamente. Ao contrário, a proporção de grânulos intactos foi significativamente menor nos dois tecidos analisados nas duas fases ($p \leq 0,05$) em comparação com o grupo controle, com exceção do intestino grosso da fase crônica (Fig. 24A e B).

Quando as duas fases da infecção foram comparadas, observou-se que a proporção de PMD no intestino grosso foi significativamente maior ($p \leq 0,004$) na fase aguda em comparação com a detectada no mesmo órgão na fase crônica (Fig. 24B). No fígado, não houve diferença nos parâmetros analisados nas duas fases da infecção (Fig. 24A).

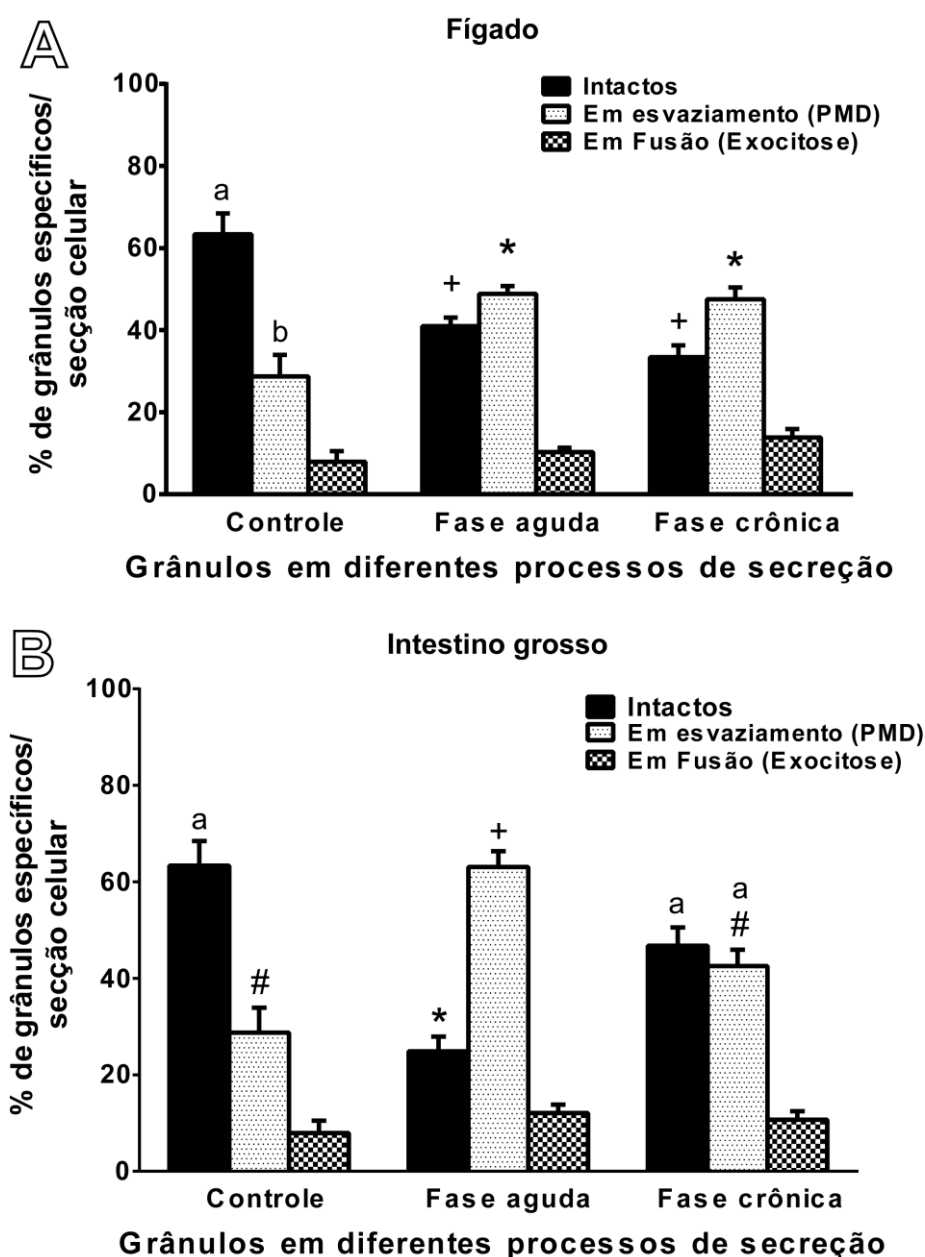


Figura 24: Porcentagem de grânulos específicos de eosinófilos do fígado e intestino grosso de camundongos *Swiss Webster* infectados por *S. mansoni* e de eosinófilos do grupo controle comprometidos com diferentes processos de desgranulação. Fragmentos do fígado e intestino grosso de 3 animais infectados e, intestino delgado e grosso de 3 animais não infectados foram processados para MET e um total de 6698 grânulos específicos foi contado a partir de imagens digitais e micrografias eletrônicas com aumentos entre 6000X a 160000X, mostrando todo o perfil celular e núcleo. Os resultados são expressos em média \pm ep. (A) *, + = diferenças significativas entre a % de grânulos intactos e em esvaziamento (PMD) da fase aguda e crônica da infecção e entre os respectivos grânulos do grupo controle; a, b = diferenças significativas entre os grânulos intactos e em esvaziamento (PMD) do grupo controle. (B) *, + = diferenças significativas entre a % de grânulos intactos e em esvaziamento (PMD) da fase aguda da infecção e em relação aos respectivos grânulos do grupo controle e fase crônica; #, a = diferenças significativas entre os grânulos intactos e em esvaziamento (PMD) do grupo controle.

Despertou a atenção o fato da maioria dos grânulos específicos não se encontrarem homoganeamente distribuídos no citoplasma e sim concentrados em uma única região do mesmo (Fig. 22A), frequentemente no citoplasma periférico (Fig. 25).

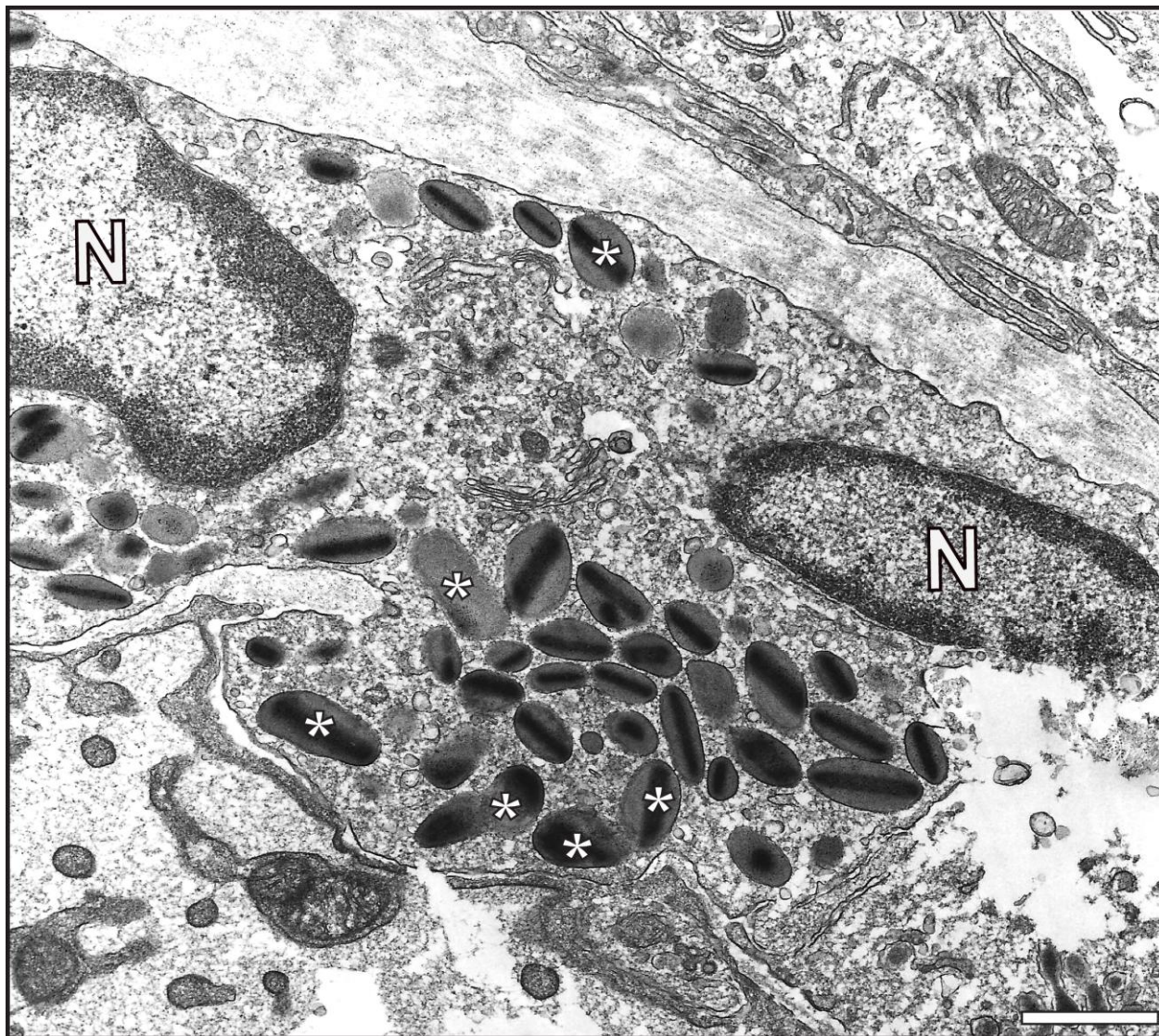

Figura 25: Micrografia eletrônica representativa de um eosinófilo de camundongo *Swiss Webster* infectado por *S. mansoni* durante a fase aguda da infecção com polarização de grânulos. Observar a presença de grânulos específicos (*) com alterações ultraestruturais indicativas de PMD, concentrados em regiões do citoplasma periférico, abaixo da MP. Fragmentos do fígado de 3 animais infectados foram processados para MET. N = núcleo. Barra = 0,5 μ m.

4.1.5. Imunomarcção ultraestrutural de MBP-1 em eosinófilos murinos

4.1.5.1. Considerações sobre aspectos técnicos

A técnica da imunomarcção ultraestrutural (*immunonanogold*) consiste em utilizar anticorpos secundários (porções Fab) conjugados a partículas de ouro de 1,4nm de diâmetro a fim de se observar proteínas intracelulares de escala nanométrica através da MET. O principal desafio da técnica consiste em providenciar a ótima detecção destes antígenos de interesse, geralmente localizados em microdomínios subcelulares, aliada à informação detalhada das estruturas celulares (Melo e cols., 2014). Esta preservação antigênica, no entanto, costuma ser fraca quando as etapas do processamento convencional para MET (fixação, desidratação e infiltração da resina) são realizadas antes da incubação pelos anticorpos. Um método alternativo que vem sendo empregado há 10 anos pelo grupo é a realização da imunomarcção antes do processamento convencional para MET (*pre-embedding immunogold EM*), a qual permite melhorar a preservação antigênica e facilitar a penetração e ligação dos anticorpos aos epítomos de interesse (Melo e cols., 2014).

Uma das etapas cruciais da técnica da imunomarcção é a escolha do fixador adequado. Embora a utilização de dois fixadores comumente conhecidos pelos microscopistas (paraformaldeído e glutaraldeído) seja a combinação perfeita para alcançar imagens de ótima qualidade, o glutaraldeído é conhecido por diminuir a antigenicidade das proteínas, enquanto o paraformaldeído favorece a preservação antigênica. Entretanto, algumas proteínas, como MBP-1 de eosinófilos humanos têm sido marcadas utilizando-se altas concentrações de glutaraldeído, como fixador (Melo e cols., 2009). Assim, a otimização do melhor fixador deve ser necessária para adaptar o protocolo já padronizado às diferentes condições experimentais específicas (Melo e cols., 2014).

A fim de estabelecer o melhor fixador para a detecção de MBP-1 em eosinófilos murinos dos tecidos infectados por *S. mansoni*, dois tipos de soluções fixadoras foram utilizados: Karnovsky a 1% e paraformaldeído a 4%. Diferente da fixação empregada para MBP-1 em eosinófilos humanos, o Karnovsky não possibilitou a imunomarcção (Fig. 26A) enquanto o paraformaldeído a 4% permitiu a preservação antigênica de MBP-1 com ótima visualização das marcações (Fig. 26B).

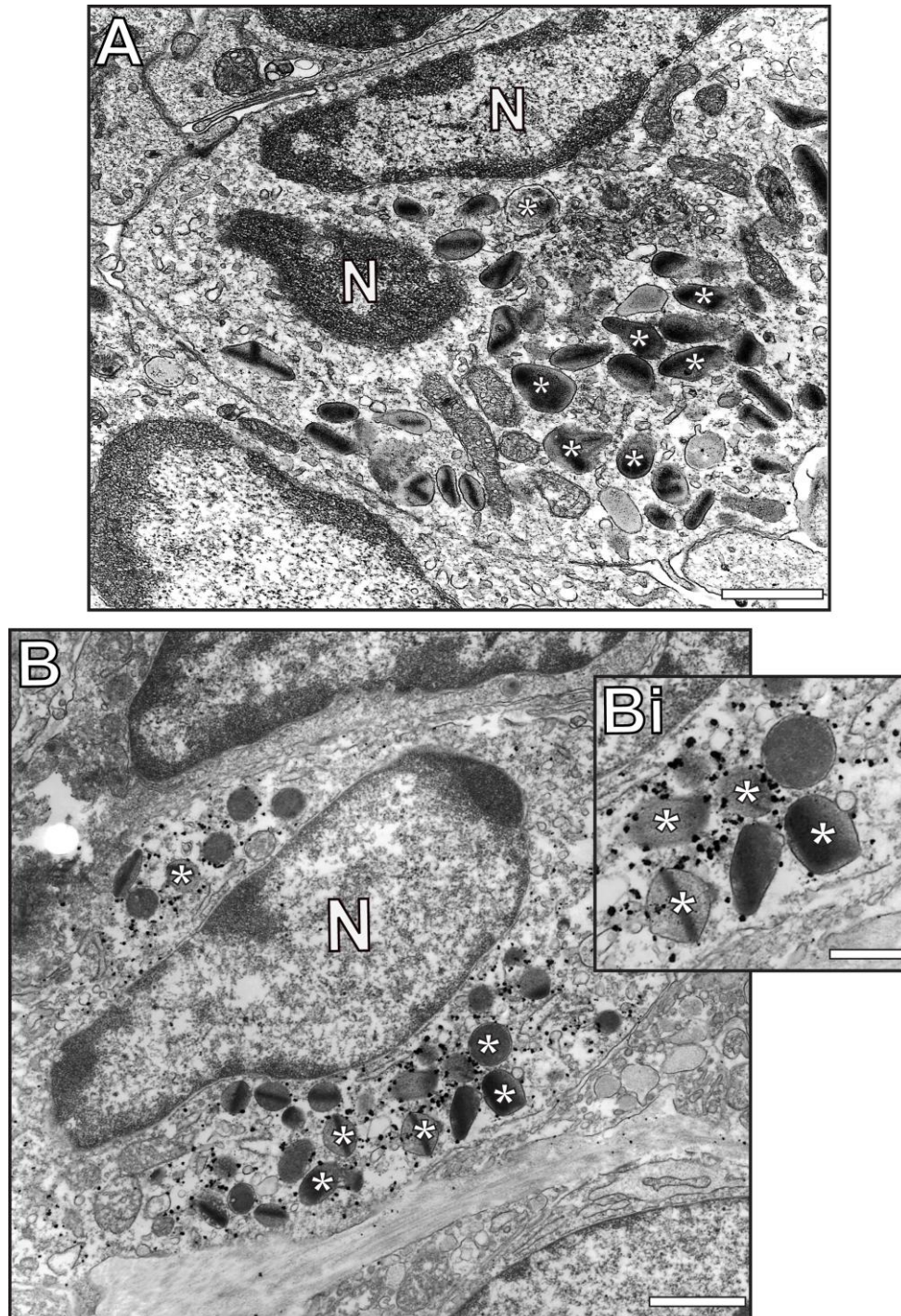


Figura 26: Imunomarcaco ultraestrutural de MBP-1 em eosinfilos do fgado de camundongos *Swiss Webster* infectados por *S. mansoni* durante a fase aguda da infeco. (A) Regio de um eosinfilo do fgado, previamente fixado em soluo de Karnovsky a 1%, mostrando escassez de partculas de ouro MBP-1 positivas em grnulos especficos (*) com alteraes morfolgicas. (B) Eosinfilo de fgado, previamente fixado em soluo de paraformaldedo a 4%, mostrando concentrao de partculas de ouro MBP-1 positivas dentro e prximo aos grnulos especficos com alteraes morfolgicas. (Bi) Ampliao da rea delimitada em B. Fragmentos de fgado de 3 animais infectados foram processados pela tcnica de "immunogold" antes do processamento convencional para MET. Barras (A e B) = 0,7 μ m; (Bi) = 0,4 μ m.

Outro aspecto que também merece ser destacado é a escolha adequada do anticorpo primário e sua concentração. No caso de camundongos, não existem anticorpos primários específicos comercialmente disponíveis contra MBP-1, embora tenha sido testado no desenvolvimento do presente trabalho um anti-MBP-1 para humano que potencialmente apresentava reatividade cruzada para camundongo. Diante da dificuldade de se encontrar um anticorpo adequado, optamos para o uso de um anticorpo monoclonal de rato anti-MBP-1 de camundongo (14.7.4) produzido no laboratório do Dr. James Lee (Mayo Clinic, Arizona, Estados Unidos) e que já foi consistentemente testado em estudos anteriores, com uso de diferentes técnicas como imunohistoquímica, western blotting e citometria de fluxo. No entanto, esta é a primeira vez que este anticorpo foi usado para estudos de imunomarcção ultraestrutural.

Para facilitar a padronização da concentração inicial do anticorpo primário, assim como de alguns tampões de bloqueio de reações inespecíficas, optamos pelo uso de um anticorpo comercialmente disponível e que resultasse em positividade. Para isto, utilizou-se inicialmente imunomarcção para PDI, enzima envolvida com a síntese e secreção constitutiva de proteínas, e por esta razão, de grande ocorrência em células de mamíferos. Utilizando 5 µg/mL de anticorpo primário, PDI foi largamente localizada no envelope nuclear, o qual possui membranas contínuas com as membranas do retículo endoplasmático. Além disso, PDI também foi localizada em outros compartimentos subcelulares, incluindo grânulos secretores e EoSVs, indicando uma provável função destas organelas referente a estruturação final e tráfego de proteínas durante as etapas finais de síntese e secreção celular de proteínas.

Desta forma, partimos de uma concentração inicial de 5 µg/mL para os estudos de imunomarcção para MBP-1 em eosinófilos murinos, tendo sido testados valores de 5-20 µg/mL, com melhores resultados obtidos com 20 µg/mL. Como controles da técnica, foram utilizados anticorpos primários irrelevantes no lugar dos anticorpos para MBP-1 ou a omissão dos mesmos (Fig. 27A e B).

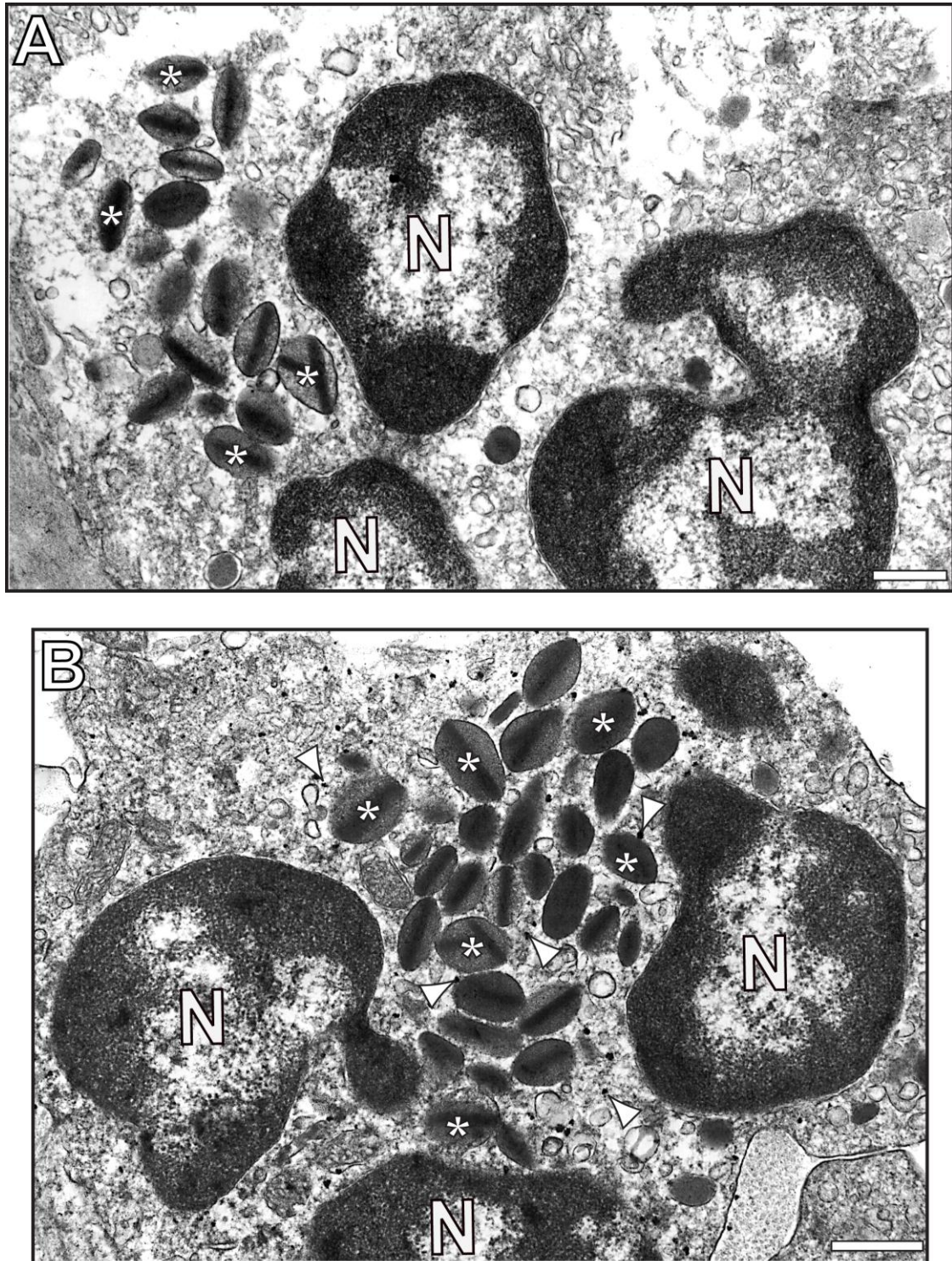


Figura 27: Controle da imunomarcção ultraestrutural de MBP-1 em eosinófilos do fígado de camundongos *Swiss Webster* infectados por *S. mansoni* durante a fase aguda da infecção. (A) Eosinófilo mostrando ausência de partículas de ouro devido à omissão de anticorpos primários anti-MBP-1. (B) Eosinófilo mostrando partículas de ouro (cabeças de seta) no citoplasma, fora dos grânulos, devido à utilização de anticorpos primários IgG irrelevantes no lugar de anticorpos primários anti-MBP-1. Fragmentos de fígado de 3 animais infectados foram processados pela técnica de “immunogold” antes do processamento convencional para MET. N = núcleo. Barras (A e B) = 0,4 μm .

4.1.5.2. A infecção mansônica aguda induz a secreção de MBP-1

MBP-1 é a principal proteína catiônica armazenada pré-sintetizada nos grânulos secretores de eosinófilos e, portanto, considerada um marcador para estas células. Além disso, a liberação de MBP-1 é implicada no combate às larvas do *S. mansoni* e contribui para a imunopatogênese de várias doenças helmínticas (revisado em Acharya & Ackerman, 2014). Desta forma, uma vez determinado que PMD é o principal mecanismo de secreção de eosinófilos durante a infecção por *S. mansoni*, foi investigado se a secreção de MBP-1 estaria associada com PMD. Para isto, utilizou-se a técnica de imunomarcção ultraestrutural para MBP-1 em amostras do fígado, coletadas na fase aguda da doença.

A aplicação desta técnica revelou que a totalidade da população de eosinófilos inflamatórios no parênquima hepático mostrou-se positiva para MBP-1 e que esta imunomarcção foi associada principalmente com os grânulos secretores (Fig. 28). Partículas de ouro indicativas da positividade para MBP-1 foram facilmente observadas nos grânulos secretores, sendo $84 \pm 2,5\%$ do total de grânulos ($n=182$) marcados para esta proteína (Fig. 28). Além disso, avaliou-se o grau de imunomarcção para cada grânulo. Esta análise quantitativa mostrou uma média de $3,1 \pm 0,4$ partículas de ouro para cada grânulo (Fig. 28). Considerando que cada complexo Fab'-partícula de ouro liga-se a uma molécula do antígeno, estes resultados demonstram uma marcação expressiva de MBP-1.

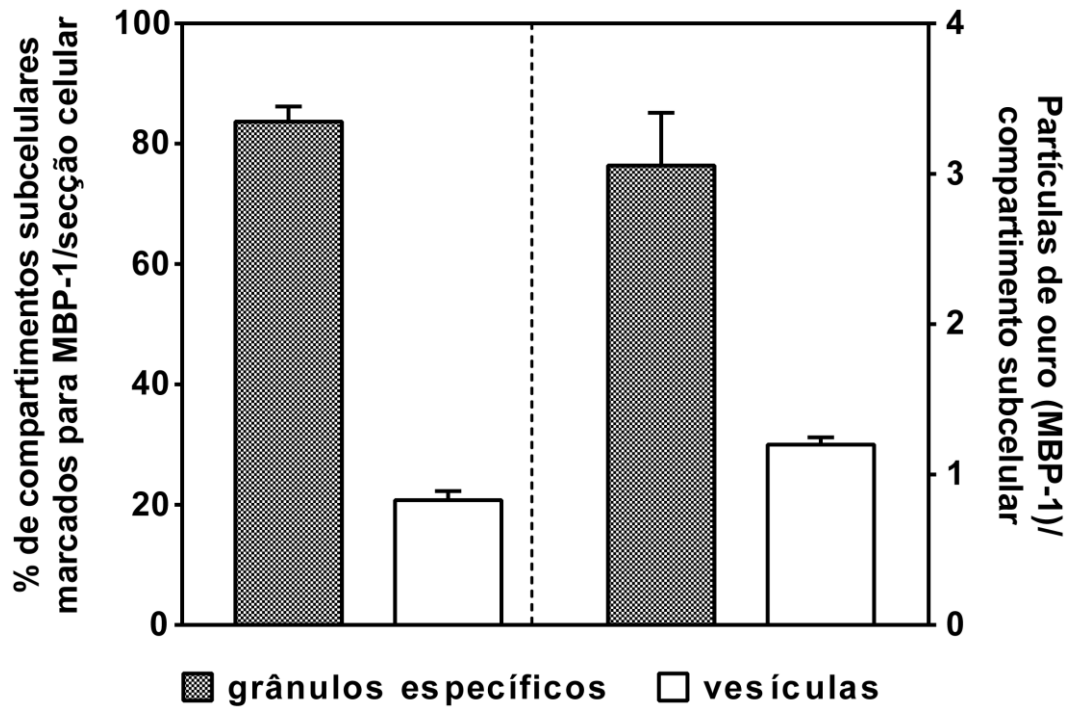


Figura 28: Porcentagem de grânulos específicos e vesículas transportadoras imunomarcados para MBP-1 e quantidade de partículas de ouro MBP-1 positivas presentes em cada um destes dois compartimentos subcelulares de eosinófilos do fígado de camundongos *Swiss Webster* infectados por *S. mansoni* durante a fase aguda da infecção. Fragmentos de fígado de 3 animais infectados foram processados pela técnica de “immunogold” e micrografias eletrônicas mostrando todo o perfil celular e núcleo foram analisadas em aumentos entre 6000X a 160000X. Um total de 218 grânulos específicos e 613 vesículas imunomarcados, bem como, 559 imunomarcações nos grânulos e 150 nas vesículas, foi contado a partir destas micrografias. Os resultados são expressos em média \pm ep.

A avaliação dos grânulos positivos para MBP-1 mostrou que $79 \pm 4,8\%$ dos mesmos encontravam-se em PMD (Fig. 29A). A marcação de MBP-1 foi claramente observada na maioria dos grânulos exibindo sinais típicos de secreção por PMD, tais como alterações ultraestruturais da forma e elétron-densidade (Fig. 29B e C), desestruturação do cristalóide e/ou matriz (Fig. 29B e C), e matriz com aspecto rugoso (Fig. 29Bii).

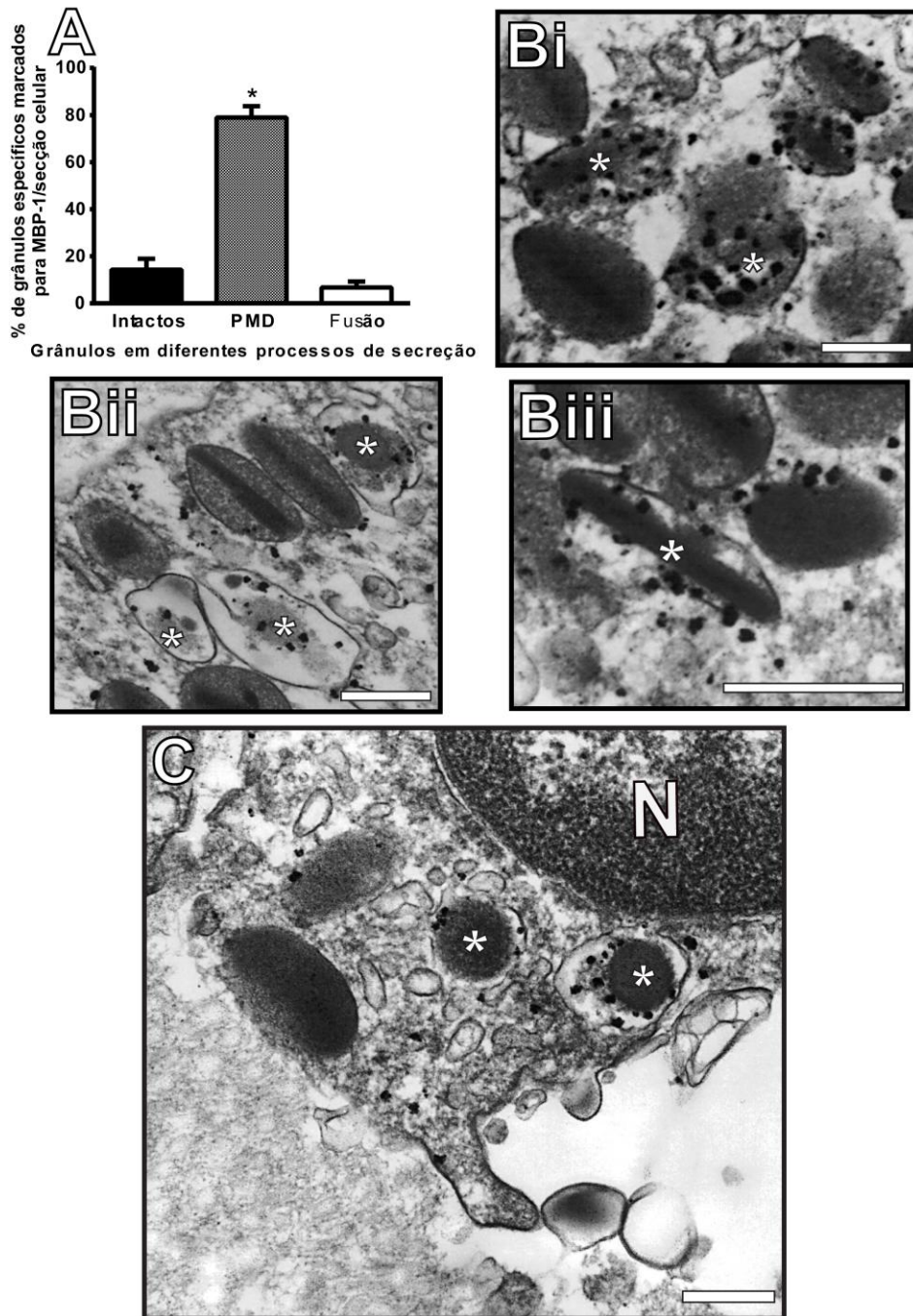


Figura 29: Imunomarcção ultraestrutural de MBP-1 em grânulos em processo de PMD em eosinófilos do fígado de camundongos *Swiss Webster* infectados por *S. mansoni* durante a fase aguda da infecção. (A) Porcentagem de grânulos específicos imunomarcados para MBP-1 em diferentes processos de desgranulação. (Bi, Bii, Biii) Regiões de três eosinófilos mostrando grânulos em diferentes graus de esvaziamento de conteúdo imunomarcados para MBP-1. (C) Eosinófilo em processo de PMD representado por partículas de ouro MBP-1 positivas na matriz e em contato com o cristalóide em desestruturação de grânulos específicos (*) sofrendo esvaziamento de conteúdo. Fragmentos de fígado de 3 animais infectados foram processados pela técnica de “immunogold” e um total de 182 grânulos específicos foi contado em micrografias eletrônicas com aumentos entre 6000X a 160000X, mostrando todo o perfil celular e núcleo (N). Os resultados são expressos em média \pm ep. Barras = 0,4 μ m. * = diferença significativa entre a % dos grânulos específicos marcados para MBP-1 em processo de PMD em relação a dos grânulos intactos e em fusão.

Imunorreatividade para MBP-1 também foi observada nos grânulos secundários exibindo fusão, correspondendo a $6,7 \pm 2,6\%$ do total de grânulos imunomarcados (Fig. 30).

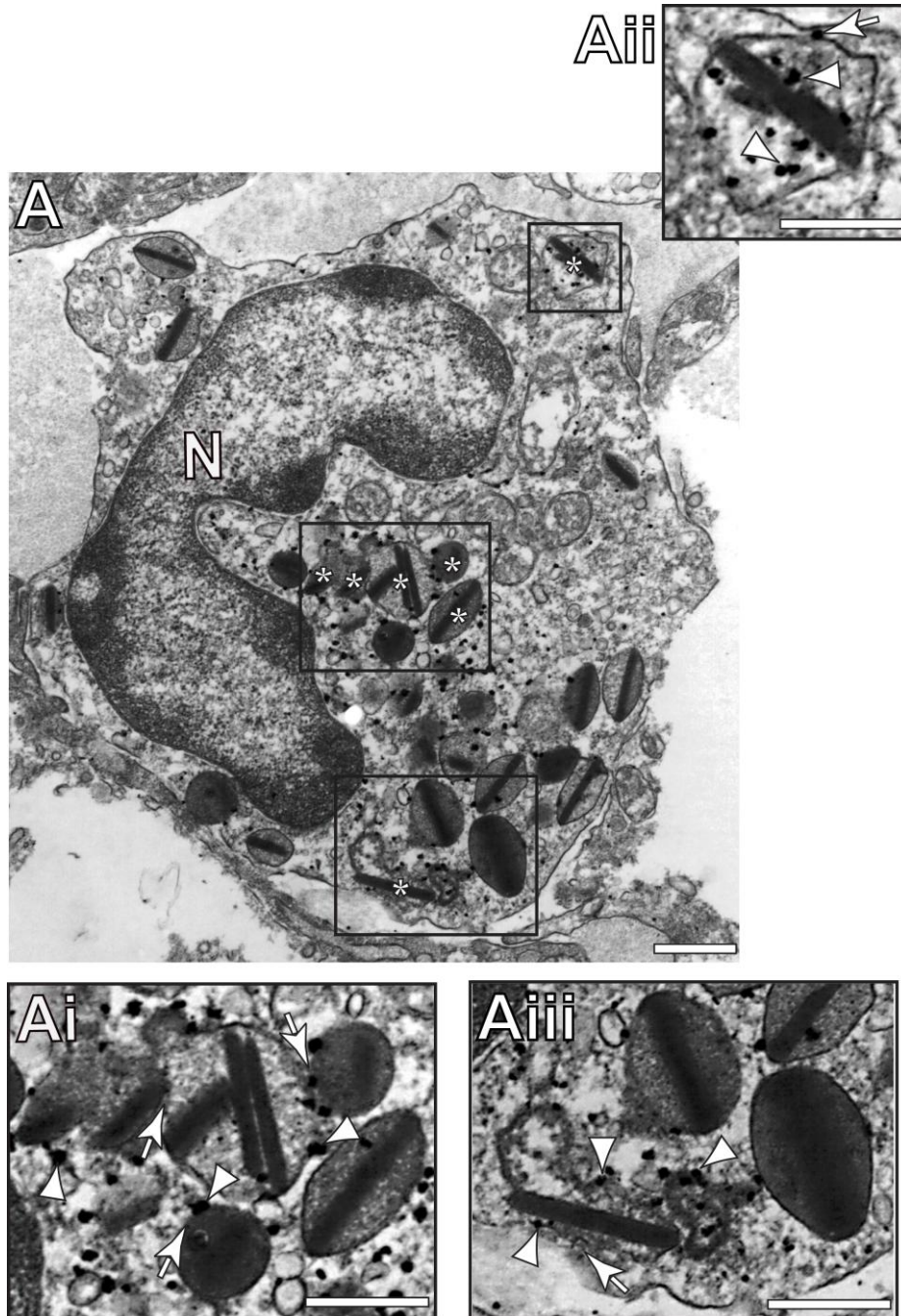


Figura 30: Imunomarcção ultraestrutural de MBP-1 envolvida com grânulos em processo de exocitose em eosinófilos do fígado de camundongos *Swiss Webster* infectados por *S. mansoni* durante a fase aguda da infecção. (A) Eosinófilo ativado e maduro, exibindo partículas de ouro MBP-1 positivas (cabeças de seta) na matriz, membrana e em contato com o cristalóide de grânulos específicos (*) em processo de fusão (setas) (Ai) e, em fusão com a MP (Aii e Aiii). (Ai, Aii e Aiii) ampliações das áreas delimitadas em A. Fragmentos de fígado de 3 animais infectados foram processados pela técnica de “immunogold” antes do processamento convencional para MET. N = núcleo. Barras (A) = 1 μm ; (Ai, Aii e Aiii) = 0,7 μm .

4.1.5.3. Identificação de transporte vesicular de MBP-1

Carreadores túbulo-vesiculares encontram-se diretamente envolvidos com o transporte de produtos dos grânulos em processo de desgranulação por “piecemeal” até a membrana plasmática (revisado em Melo & Weller, 2010). Eosinófilos humanos (Melo e cols., 2005b, 2009) ou murinos (Bonjour, 2015) estimulados por agonistas mostram aumento do número desses carreadores. Dessa forma, realizou-se um estudo quantitativo do número total de carreadores túbulo-vesiculares em eosinófilos do grupo controle (n=10 células) e do grupo infectado (fígado) na fase aguda (n=10 células). Um total de 755 vesículas de dimensões semelhantes foi contado dentre as células do grupo controle (142) e infectado (613). Estes dados demonstraram um aumento significativo no número de vesículas transportadoras por secção celular no grupo infectado ($68 \pm 7,3$) em relação ao grupo controle ($14,2 \pm 3,5$), mostrando que a ativação dos eosinófilos pela infecção implica na formação e aumento na quantidade destas organelas, fundamentais para o transporte de produtos estocados nos grânulos até a MP e liberação no meio extracelular e, conseqüente efetivação do processo de desgranulação por “piecemeal”. Em seguida, investigamos tanto a ocorrência de imunomarcagem para MBP-1 nessas vesículas como a distribuição das mesmas no citoplasma, segundo metodologia detalhada no item 3.9.3 do Material e Métodos. Análises ultraestruturais quantitativas revelaram que $21 \pm 1,5\%$ das vesículas (n=128) estavam marcadas para MBP-1 (Fig. 28). Vesículas MBP-1-positivas foram observadas em contato com grânulos específicos sofrendo alterações ultraestruturais indicativas de PMD e ao redor destes grânulos, indicando a ocorrência de brotamento, conforme descrito para eosinófilos humanos estimulados com agonistas, tais como eotaxina-1 (CCL11), PAF e RANTES (revisado em Melo e cols., 2013a; Spencer e cols., 2014) (Fig. 31A e Ai).

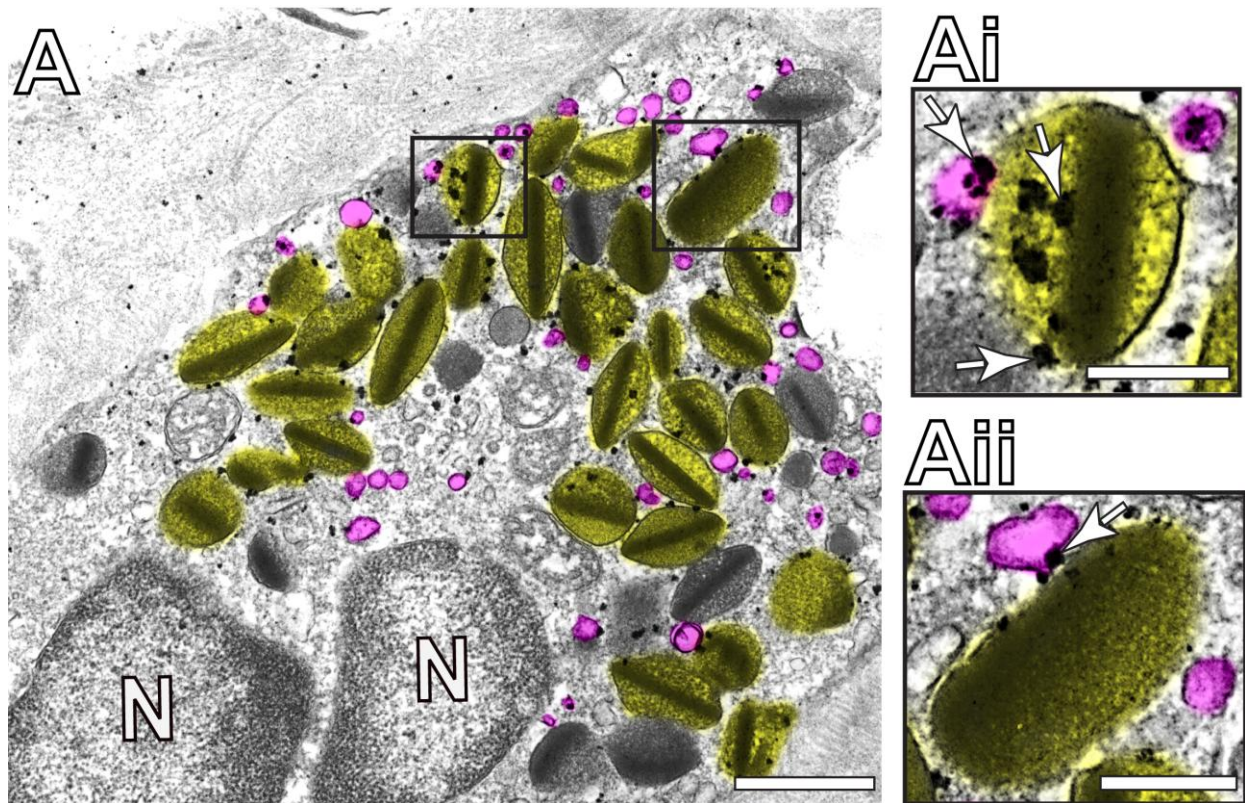


Fig. 31: Micrografia eletrônica de um eosinófilo em processo de PMD evidenciando o transporte vesicular de MBP-1 durante a fase aguda da infecção. (A) Observe o aspecto granular da matriz de vários grânulos (destacados em amarelo), representativo do processo de PMD. (Ai) Notar a presença de partículas de ouro MBP-1 positivas (setas) na matriz, membrana e em contato com o cristalóide de grânulos específicos sofrendo esvaziamento de conteúdo. (Ai, Aii) Notar a presença de várias partículas MBP-1 positivas em vesículas transportadoras (destacadas em rosa) distribuídas pelo citoplasma, algumas em contato com grânulos específicos sofrendo alterações ultraestruturais indicativas de PMD, como desestruturação do cristalóide (Aii). Ai e Aii representam ampliações das áreas delimitadas em A. Fragmentos de fígado de 3 animais infectados foram processados pela técnica de “immunogold” antes do processamento convencional para MET. N = núcleo. Barras (A) = 0,7 μ m; (Ai, Aii) = 0,4 μ m.

Carreadores túbulo-vesiculares, também chamados de EoSVs, são formados a partir dos grânulos secretores, sendo responsáveis por transportarem várias proteínas derivadas destas organelas, inclusive proteínas catiônicas como a MBP (Melo e cols., 2009). Estas vesículas possuem formatos diferentes das originadas no complexo de Golgi, apresentando alto grau de plasticidade, e por isso, sendo visualizadas semelhantes a um chapéu mexicano (sombreiro) em alguns planos de corte no microscópio eletrônico (Melo e cols., 2008a). Embora estas organelas tenham sido recentemente encontradas em eosinófilos murinos em resposta à asma experimental (Bonjour, 2015), esta é a primeira vez em que as mesmas estão sendo relatadas nos modelo experimental de infecção mansônica.

Vesículas com morfologia típica de EoSVs, imunomarcadas para MBP-1, também foram encontradas próximas, aderidas ou em contato com a membrana de grânulos específicos, também marcados para a mesma proteína (Fig. 32), sugerindo a participação destas vesículas no mecanismo de PMD. Esta participação foi comprovada pelo grau de imunomarcação para cada vesícula, em que foi mostrada uma média de $1,2 \pm 0,05$ partículas de ouro para cada vesícula (Fig. 28).

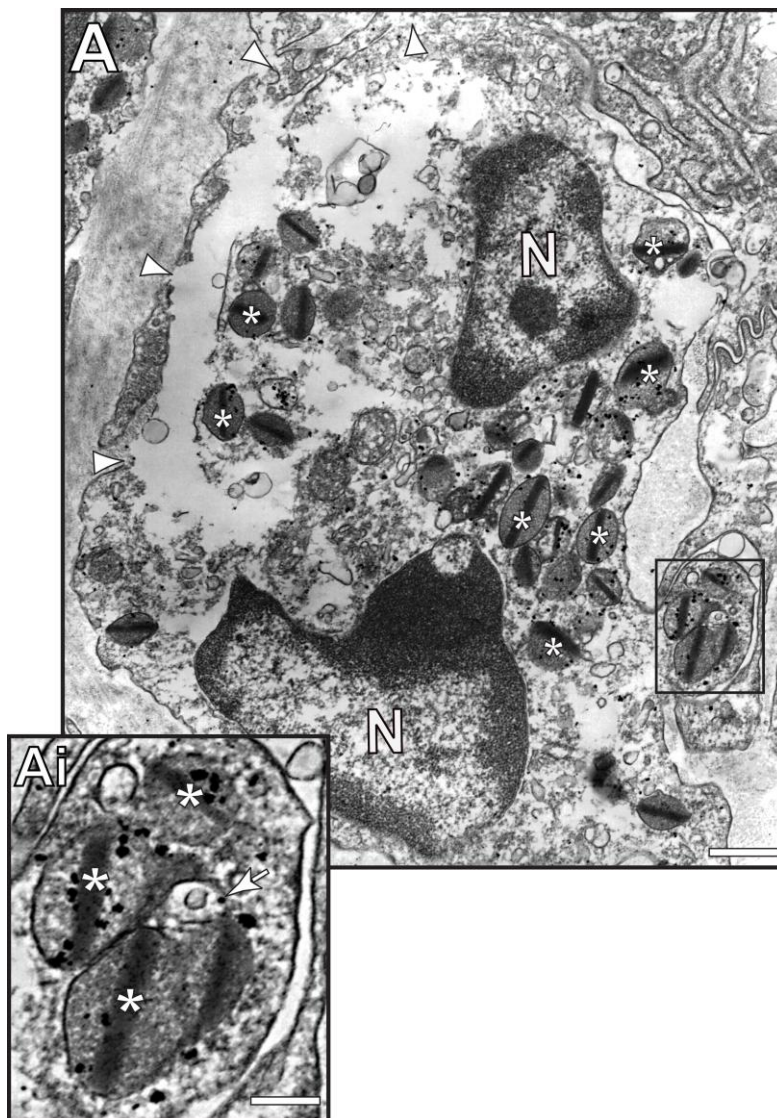


Figura 32: Imunomarcação ultraestrutural de MBP-1 associada a EoSVs em eosinófilos do fígado de camundongos *Swiss Webster* infectados por *S. mansoni* durante a fase aguda da infecção. (A) Eosinófilo em processo de citólise, identificado por regiões de ruptura da MP (cabeças de seta) e citoplasma altamente dissolvido, mostrando partícula de ouro MBP-1 positiva (seta) na membrana de uma vesícula “sombbrero (EoSV)” em contato com a membrana de grânulos específicos (*) em processo de PMD, também marcados para a mesma proteína. (Ai). Ai representa a ampliação da área delimitada em A. Fragmentos de fígado de 3 animais infectados foram processados pela técnica de “immunogold” antes do processamento convencional para MET. N = núcleo. Barras (A) = 0,7 µm; (Ai) = 0,4 µm.

Interessantemente, imunomarcaco para MBP-1 foi detectada na matriz extracelular, indicando a ocorrncia de liberao extracelular desta protena. Cerca de 90% das secoes celulares mostraram este evento (Fig. 26B, 31A, 32A).

Em conjunto, os dados demonstram que a infeco por *Schistosoma mansoni* induz a secreo de eosinfilos principalmente atravs do processo de PMD e que o mesmo leva  liberao de MBP-1, mediada por transporte vesicular.

4.2. INFECO HUMANA

Para obter mais informaoes sobre os mecanismos de desgranulao de eosinfilos na infeco mansnica, bipsias humanas foram estudadas tanto por microscopia de luz (tcnicas histolgicas) como por MET.

4.2.1. Avaliao histopatolgica de bipsias humanas de pacientes crnicos acometidos pela esquistossomose mansnica

Conforme colaborao estabelecida entre o Laboratrio de Biologia Celular da UFJF e o Centro de Treinamento e Referncia em Doenas Infecciosas e Parasitrias do Estado de Minas Gerais (CTR-DIP), coordenado pelo Prof. Dr. Jos Roberto Lambertucci, bipsias humanas de fgado (n=3), de pacientes crnicos infectados por *S. mansoni*, foram cedidas e processadas para anlises histolgicas. Como esperado, no foram encontrados eosinfilos nem ovos de *S. mansoni* em nenhum dos fgados processados; apenas foi observado uma espessa camada de colgeno (hialuronizao de fibras colgenas), vrios fibroblastos e fibrcitos (Fig. 33A). Alm disso, a infeco em pacientes crnicos demonstrou tambm uma fibrose periportal avanada, com formao de vrios feixes de fibras colgenas em torno de sinusides e arterolas maiores, interligados entre si e com os granulomas restantes, semelhantes  fibrose de "Symmers" ou "clay pipe stem fibrosis" (fibrose do tipo haste de cachimbo de barro) (Fig. 33A).

A fim de se verificar a proporo do comprometimento heptico nestes pacientes acometidos pela doena e com hepatoesplenomegalia avanada, os fragmentos de fgado tambm foram avaliados morfometricamente, da mesma forma realizada para os tecidos murinos. O elevado grau de comprometimento tecidual manifestado pelo avano da fibrose periportal foi constatado ao se determinar que $70 \pm 2,8\%$ da rea destas bipsias

estavam preenchidas pelas áreas de granulomas e fibras colágenas dissociadas (Fig. 33A).

Em outra colaboração, estabelecida com o Prof. Dr. Aloísio Sales da Cunha, do Instituto Alfa de Gastroenterologia do Hospital das Clínicas da UFMG, biópsias humanas do reto de um paciente com a forma pseudotumoral da doença, foram processadas para análise histológica, após confirmação clínica de formação de divertículos na parede retal do paciente e oograma positivo. Corroborando o exame positivo do oograma, a histologia intestinal constatou a presença de um ovo maduro entre as paredes das vilosidades intestinais (Fig. 33B).

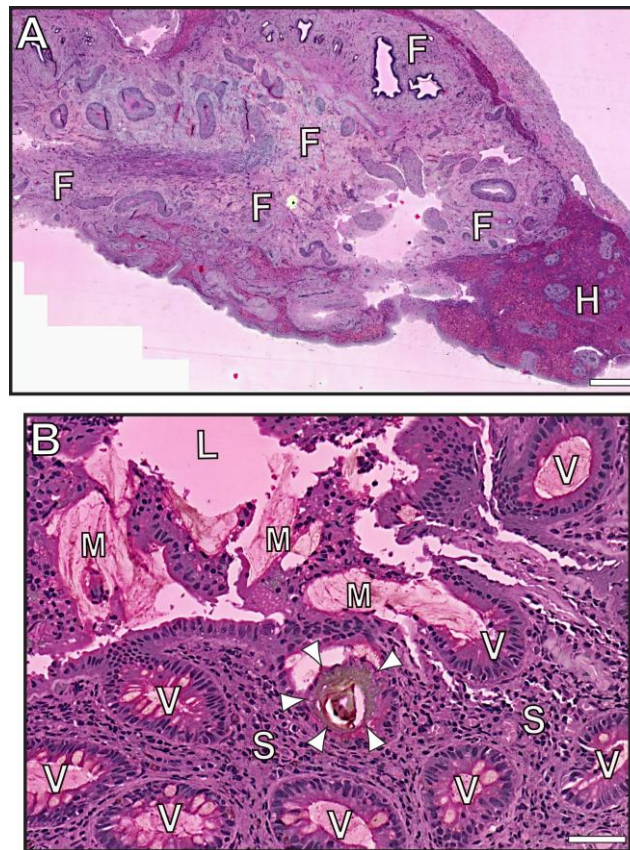


Figura 33: Histopatologia do fígado e do intestino retal provenientes de biópsias humanas de pacientes crônicos com a forma hepatoesplênica descompensada e pseudotumoral da esquistossomose mansoni. (A) Corte transversal do parênquima hepático quase que totalmente preenchido por feixes de fibras colágenas em torno de sinusóides e arteríolas maiores, interligados entre si, indicativo de fibrose (F) periportal avançada, semelhante à fibrose de “Symmers”. (B) Corte transversal da parede retal, identificada pelo epitélio retal com alta produção de muco (M) em direção à luz (L) do reto e camada submucosa (S) adjacente, mostrando a presença de um ovo maduro com miracídio (cabeças de seta) entre as paredes das vilosidades (V) intestinais. Fragmentos de fígado de 3 pacientes e do reto de 1 paciente infectado foram incluídos em resina glicolmetacrilato, cortados e corados com HE. Os cortes foram escaneados em scanner de lâminas e analisados com o software *Pannoramic Viewer* em aumento de 20x. H = hepatócitos. Barras (A) = 500 μ m; (B) = 50 μ m.

4.2.2. Investigação ultraestrutural de eosinófilos de biópsias humanas de pacientes crônicos

A ultraestrutura do fígado de pacientes crônicos corroborou os resultados obtidos através das análises histológicas, tendo sido encontrados inúmeros fibroblastos e fibrócitos na proximidade de sinusóides e arteríolas, em meio à deposição de fibras colágenas e material amorfo da matriz extracelular, característicos de fibrose periportal avançada (Fig. 34A). Estas células apresentaram sinais claros de ativação celular, indicativos de alta atividade sintética (Fig. 34A). Além destas células, imagens de poucos mastócitos também foram obtidas, em meio à matriz extracelular depositada pelos fibroblastos (Fig. 34B). No entanto, não foram encontrados eosinófilos nas amostras analisadas.

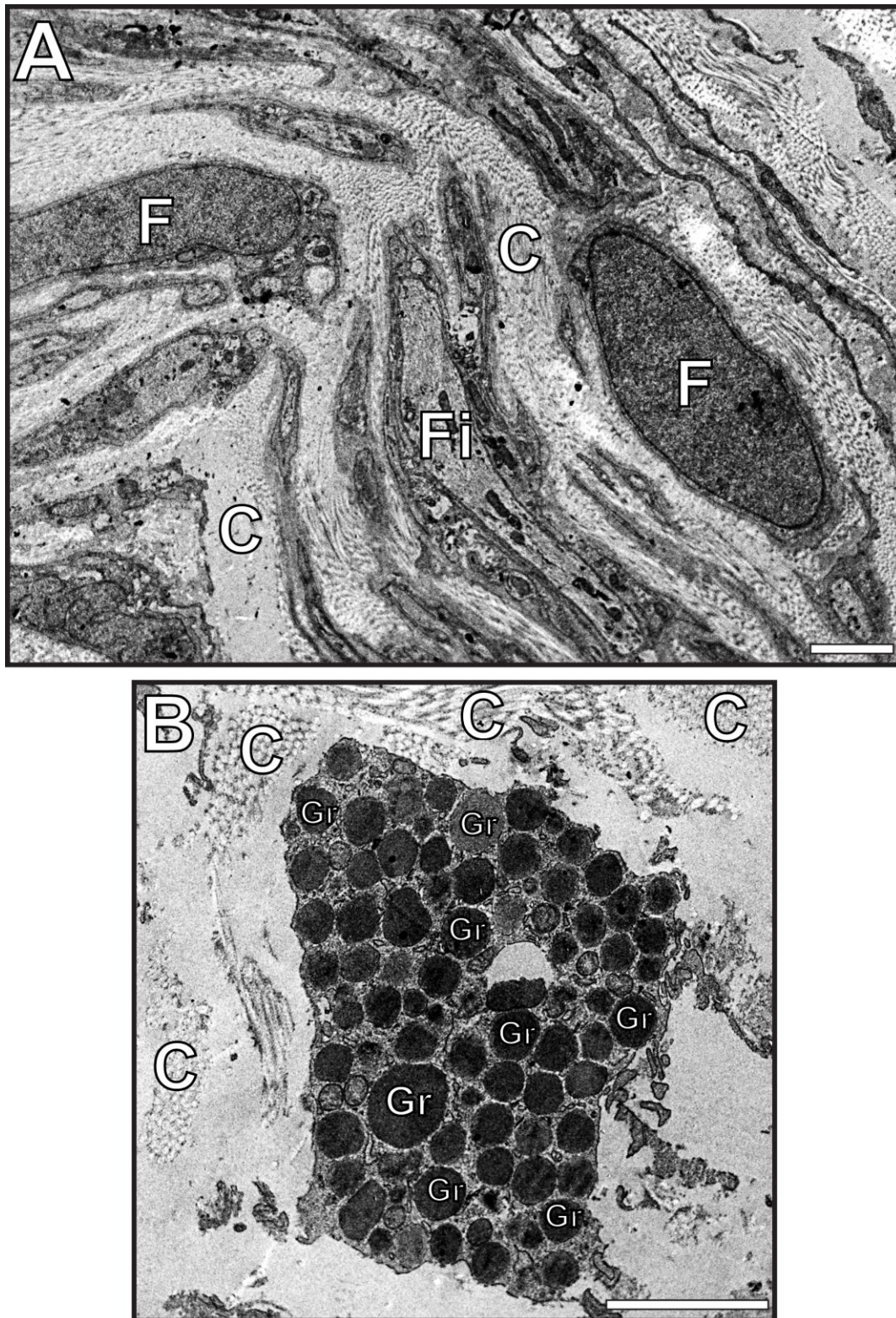


Figura 34: Aspectos ultraestruturais do fígado de pacientes crônicos com a forma hepatoesplênica descompensada da esquistossomose mansoni. (A) Ultraestrutura de fibroblastos (F) e fibrócitos (Fi) e, de um mastócito, identificado por seus grânulos (Gr) citoplasmáticos altamente condensados, em meio à deposição de fibras colágenas (C) e material amorfo da matriz extracelular, característicos da fibrose periportal avançada. Fragmentos de fígado de 3 pacientes infectados foram processados para MET. Barras (A e B) = 2 μ m.

Por outro lado, as amostras (n=3 biópsias) da mucosa retal do paciente acometido pela doença, revelaram a presença de eosinófilos. Pela primeira vez, a ultraestrutura de eosinófilos humanos ativados e comprometidos com a infecção, foi visualizada neste tecido (Fig. 35 e 36). Eosinófilos apresentaram morfologia típica de citólise bastante avançada, com vários fragmentos de MP rompida e dispersão de grânulos íntegros na matriz extracelular adjacente (Fig. 35A) ou, de PMD (Fig. 35B). Interessantemente, grânulos secundários maduros, com ultraestrutura indicativa de PMD (alargamento e deformação, esvaziamento de conteúdo da matriz, desestruturação do cristalóide com preservação do envoltório granular) foram encontrados tanto em eosinófilos íntegros como em eosinófilos em processo de citólise avançada (Fig. 35Ai). Grânulos foram observados próximos ou em contato a vesículas do tipo “sombbrero (EoSvs)” (Fig. 35Ai e Aii). Já os grânulos indicando processo de exocitose clássica foram facilmente identificados pela fusão entre si e pela presença de 2 ou mais cristalóides em seu interior (Fig. 36Ai e Aii).

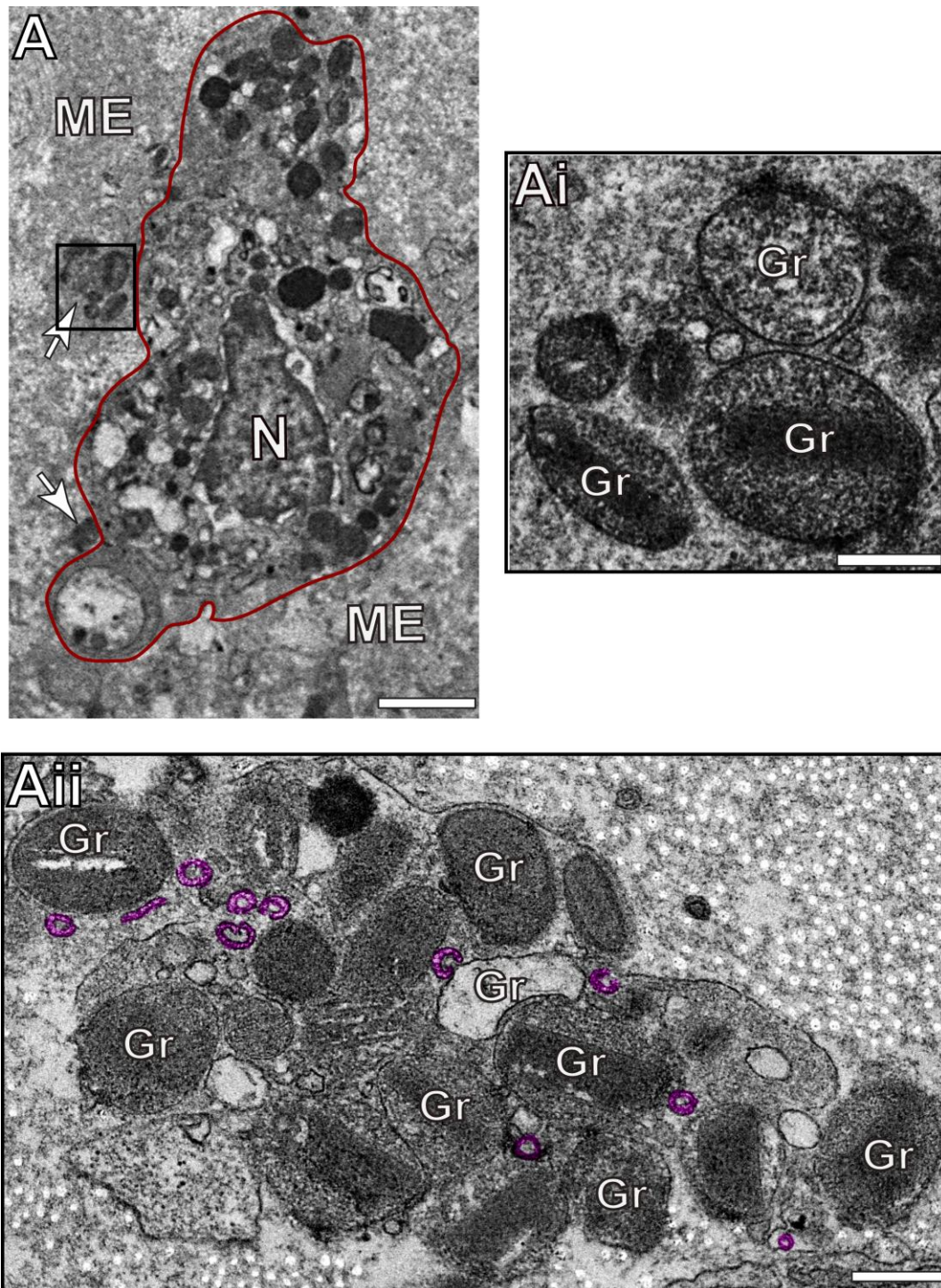


Figura 35: Características ultraestruturais dos eosinófilos do intestino retal de pacientes crônicos com a forma pseudotumoral da esquistossomose mansoni. (A) Eosinófilo (área demarcada em vermelho) em processo avançado de necrose celular, mostrando dispersão de grânulos específicos (Gr) íntegros (Ai) na matriz extracelular (ME) adjacente (setas). (Aii) Região de um eosinófilo humano mostrando estruturas túbulo-vesiculares circulares e curvadas (destacadas em rosa), semelhantes a EoSVs, próximas e em contato com grânulos específicos sofrendo alterações ultraestruturais (alargamento e deformação, esvaziamento de conteúdo da matriz, desestruturação do cristalóide com preservação do envoltório granular), indicativas de processo de PMD. (Ai) Ampliação da área delimitada em A. Fragmentos da mucosa retal de 1 paciente infectado foram processados para MET. N = núcleo. Barras (A) = 2 μ m; (Ai e Aii) = 0,7 μ m.

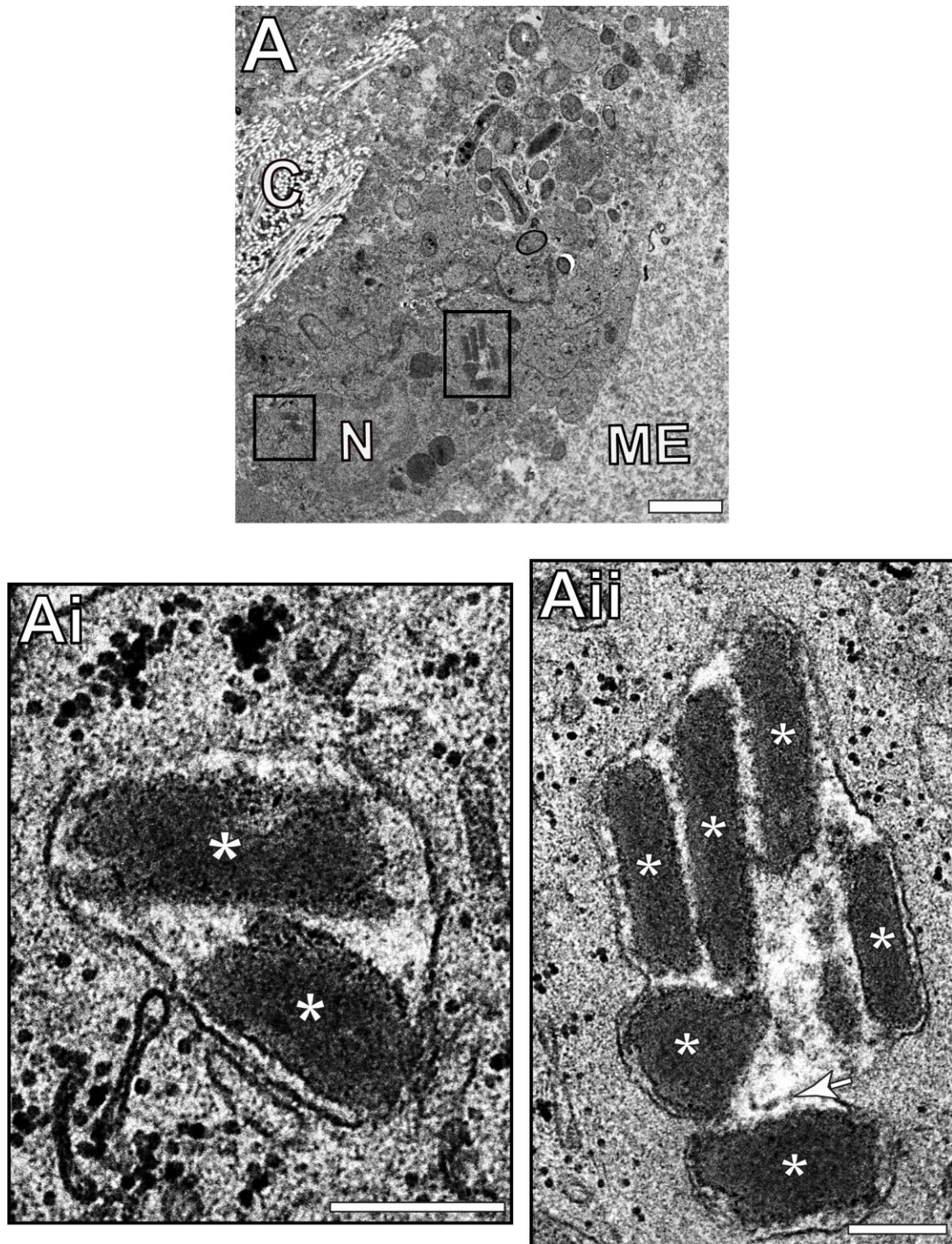


Figura 36: Características ultraestruturais dos eosinófilos do intestino retal de pacientes crônicos com a forma pseudotumoral da esquistossomose mansoni. (A) Eosinófilo em processo avançado de desgranulação, mostrando grânulos específicos contendo 2 ou mais cristaloides (*) em seu interior (Ai e Aii), ou em processo de fusão (seta), indicativos de processo de exocitose clássica. (Ai e Aii) Ampliações das áreas delimitadas em A. Fragmentos da mucosa retal de 1 paciente infectado foram processados para MET. C = fibras colágenas; ME = matriz extracelular; N = núcleo. Barras (A) = 2 μm ; (Ai e Aii) = 0,3 μm .

A fim de sedimentar os resultados encontrados acima, a análise da ultraestrutura dos grânulos específicos constatou resultados similares aos encontrados nos animais, onde o número de grânulos em PMD (n=96) foi novamente significativamente maior que o de grânulos intactos (n=18) ($p \leq 0,01$) e os em fusão (n=14) ($p \leq 0,001$) atingindo o valor de $68 \pm 6,2\%$ (Fig. 37).

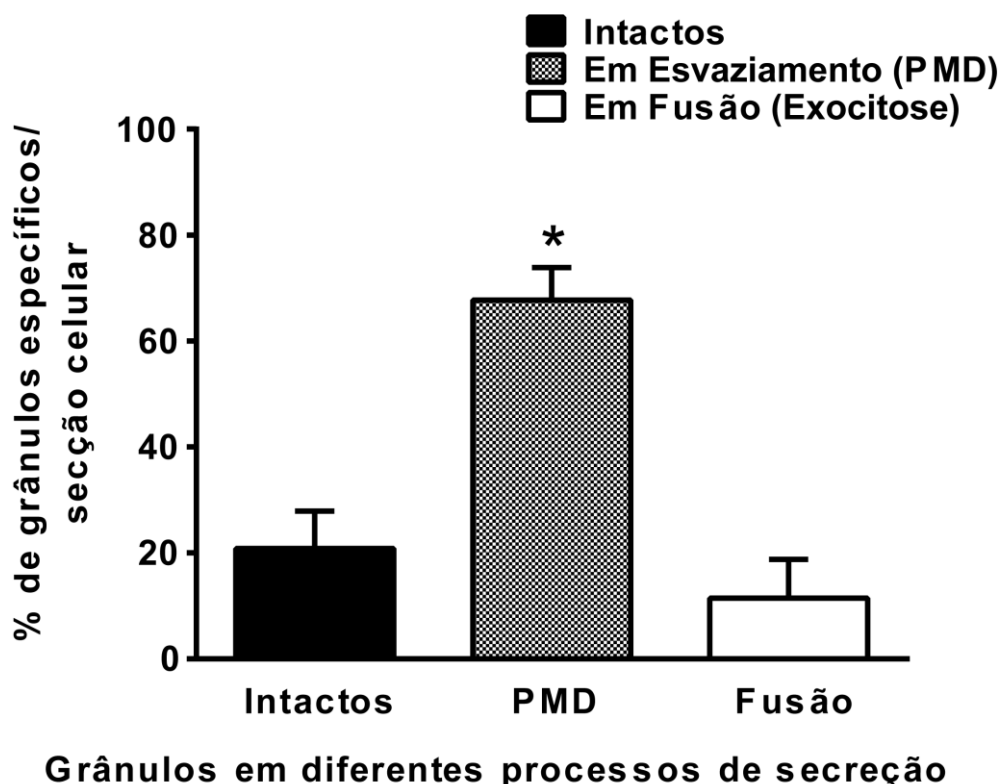


Figura 37: Porcentagem de grânulos específicos presentes em eosinófilos do intestino retal de pacientes crônicos com a forma pseudotumoral da esquistossomose mansoni comprometidos com diferentes processos de desgranulação. Fragmentos da mucosa retal de 1 paciente infectado foram processados para MET e imagens digitais com aumentos entre 6000X a 43000X, mostrando todo o perfil celular e núcleo (N) de 8 células, foram analisadas. Um total de 128 grânulos específicos foi contabilizado a partir destas micrografias. Os resultados são expressos em média \pm ep. * = diferença significativa entre a % dos grânulos específicos em processo de PMD em relação a dos grânulos intactos e em fusão.

Coletivamente, considerando todos os dados, o presente trabalho indica que a liberação de produtos dos grânulos de eosinófilos ocorre de maneira seletiva e regulada e que esta célula pode ter um papel mais relacionado com imunomodulação do que efetor propriamente dito.

5. DISCUSSÃO

O presente trabalho investigou a infecção por *S. mansoni* com ênfase em mecanismos de secreção de eosinófilos em resposta a esta infecção. Avaliou-se a distribuição destas células ao longo dos estágios de desenvolvimento dos granulomas durante as fases aguda e crônica, bem como a determinação dos principais aspectos morfológicos e ultraestruturais que governam os processos de secreção dos eosinófilos. Finalmente, foi investigado como estas células liberam MBP-1, principal proteína catiônica armazenada nos grânulos de secreção e implicada na imunopatogênese desta e de outras doenças helmínticas (revisado em Acharya & Ackerman, 2014). Os diversos aspectos estudados são discutidos abaixo.

5.1. PROCESSOS PATOLÓGICOS

A infecção por *Schistosoma mansoni* tem por característica fisiopatológica, originar granulomas em órgãos-alvo da doença, principalmente no fígado e intestino. Neste trabalho, foi realizada uma avaliação minuciosa das lesões patológicas induzidas pela infecção mansônica nestes órgãos a partir do uso de um scanner de lâminas, permitindo a quantificação detalhada de diferentes parâmetros com uso de software específico. Este é o primeiro trabalho que utiliza esta metodologia para avaliação histopatológica desta infecção, com obtenção de resultados em termos de investigação de toda a extensão do corte histológico (Fig. 9A) e não apenas em determinados campos microscópicos.

As lesões foram avaliadas através da análise do grau de comprometimento tecidual, o qual atingiu mais de 40% de comprometimento no fígado dos animais infectados, corroborando resultados anteriores (Epstein e cols., 1979). Este comprometimento foi registrado pelos inúmeros granulomas e outros processos

inflamatórios distribuídos pelo parênquima hepático, os quais não foram observados no fígado dos animais do grupo controle. Além disso, a extensão da lesão tecidual foi confirmada pela análise bioquímica de enzimas hepatocelulares, as quais mostraram níveis elevados em relação aos animais não infectados, corroborando estudos prévios (Swartz e cols., 2006; Pyrrho e cols., 2013).

A resposta granulomatosa aos antígenos dos ovos de *S. mansoni* vem sendo largamente estudada em diversos modelos experimentais, incluindo animais *knockout*, a fim de se investigar o papel de células do sistema imune durante a imunomodulação da infecção (Swartz e cols., 2006; Magalhães e cols., 2010; Fallon e cols., 2011; Hams e cols., 2013; Schwartz e cols., 2014; Zhang e cols., 2015). Diversos trabalhos já registraram a variação da área dos granulomas ao longo das fases da infecção (Lucas & Boros, 1992; Hurst e cols., 2006; Pyrrho e cols., 2013), a quantidade de eosinófilos (Magalhães e cols., 2010) e a proporção destas células em relação à população total de células dentro de cada granuloma (Zhang e cols., 2015) durante o pico máximo da infecção (8 semanas). Entretanto, ainda não foi estabelecido como estes parâmetros evoluem ao longo das duas fases da doença, nos diferentes estágios de desenvolvimento do granuloma durante a infecção.

Para investigar a ocorrência de granulomas em órgãos-alvo da doença, foram escolhidos camundongos *Swiss Webster* com 55 e 115 dias de infecção. Estes animais são reconhecidos por serem susceptíveis à inoculação do parasito e após 55 dias de infecção, os ovos de *S. mansoni* já se encontram depositados e retidos no fígado. De fato, o pico de reação inflamatória do hospedeiro contra os ovos do parasito acontece entre 6-8 semanas de infecção, com mudança do perfil Th1 de citocinas para o perfil Th2 (Cheever e cols., 2002; Pearce & MacDonald, 2002). A partir de 90 dias, já se configura a fase crônica da doença, onde os processos de fibrogênese se sobrepõem sobre o processo inflamatório (Lenzi e cols., 1998). Granulomas do fígado e intestino grosso, incluídos em resina glicolmetacrilato, foram facilmente observados devido ao seu aspecto circunferencial, contendo várias células distribuídas irregularmente ao redor de ovos de *S. mansoni*. Esta disposição de células é importante para a formação e manutenção do granuloma, servindo de proteção ao hospedeiro (Pearce & MacDonald, 2002), uma vez que camundongos deficientes em linfócitos TCD4⁺ (Hams e cols., 2013) ou imunodeficientes (Pearce & MacDonald, 2002) e infectados, e camundongos tolerados contra os antígenos dos

ovos (Pearce & MacDonald, 2002), não são capazes de desenvolver granulomas, e adquirem lesões hepatotóxicas, caracterizadas por acúmulos lipídicos microvesiculares (esteatoses) dentro dos hepatócitos (Hams e cols., 2013; Pearce & MacDonald, 2002), além de aumento de neutrófilos na zona necrótica em torno dos ovos (Hams e cols., 2013).

Em meio ao parênquima hepático e intestinal, os granulomas foram classificados em diferentes estágios de desenvolvimento ao longo das fases de evolução da doença, segundo trabalhos anteriores (Li-Hsü e cols., 1972; Lenzi e cols., 1998; Lins e cols., 2008). Esta classificação teve o objetivo de estabelecer qual o estágio de granuloma é predominante em cada fase da infecção e foi necessária para se demonstrar a evolução da distribuição eosinofílica nos diferentes estágios. Desta forma, o fígado foi marcado pela predominância do estágio NE na fase aguda e EP na fase crônica. Já o intestino grosso não apresentou uma evolução de desenvolvimento dos estágios do granuloma tão bem estabelecida como ocorreu no fígado. Granulomas NE não foram encontrados em nenhuma das fases da infecção e a fase aguda foi marcada pela predominância de granulomas PE enquanto a fase crônica, pela predominância de granulomas EP. Na verdade, poucos trabalhos tem documentado a classificação dos estágios de granuloma no intestino grosso. O processo granulomatoso neste órgão tem sido considerado por vários anos como uma forma do organismo do hospedeiro facilitar a passagem e expulsão dos ovos do parasito através da parede intestinal (Lenzi e cols., 1987). Alguns autores, já relataram a ocorrência de granulomas NE (Neves e cols., 1993) e outros estágios mais avançados (Bogitsh & Wikel, 1974) em modelos humanos e murinos de infecção, respectivamente. No entanto, só recentemente, alguns autores tentaram classificar os estágios dos granulomas intestinais humanos com base em zonas celulares, encontrando estágios NE e P (Raso e cols., 2012). Esta falta de uniformidade na classificação dos granulomas intestinais se deve em parte a uma imunomodulação menos eficiente comparada com o fígado, uma vez que a composição e função das células que os compõem diferem dos granulomas hepáticos. Granulomas intestinais possuem mais macrófagos e menor concentração de linfócitos, além da distribuição diferente destas células e ausência de MIF, o que pode afetar a modulação da resposta imune neste órgão (Weinstock & Boros, 1983). A ausência de granulomas NE no intestino grosso pode ser explicada também pelo

critério de classificação adotado neste trabalho, já que alguns granulomas apresentaram áreas consideráveis de necrose, porém alta organização de fibras colágenas, sendo por isso, classificados como granulomas EP.

Classificados os granulomas, realizou-se a sua quantificação nos tecidos, bem como a distribuição dos ovos pelo parênquima hepático e intestinal. A quantificação dos ovos de *S. mansoni* por grama de tecido tem sido considerada um importante parâmetro na determinação da carga parasitária em animais infectados (Pyrrho e cols., 2013). Além disso, os antígenos liberados pelos ovos induzem várias respostas inflamatórias locais, as quais evoluem para formas granulomatosas, a fim de conter estes antígenos e preservar o tecido lesionado do hospedeiro (Lenzi e cols., 1991). Dessa forma, foi especulado se a quantidade de ovos presos nos vasos do sistema porta-hepático ou na camada submucosa e lâmina própria do intestino grosso (carga parasitária) poderiam estimular a formação e desenvolvimento dos processos granulomatosos nestes tecidos.

Neste estudo, a intensidade da infecção foi estimada através da média do número de ovos presentes em cada área seccional de tecido. Foi observado que no fígado, o número de ovos se manteve praticamente o mesmo ao longo das duas fases, enquanto que no intestino esse número se reduziu drasticamente na fase crônica. Embora não significativo, o número de ovos no intestino foi 50% maior que no fígado da fase aguda, corroborando resultados de outros autores (Fallon e cols., 2011). Essa variação pode ser compreendida pelo fato da parede do intestino grosso receber rapidamente os ovos postos pela fêmea do parasito na fase aguda, atravessarem o epitélio intestinal e serem eliminados continuamente com as fezes até atingirem níveis mínimos aos 115 dias de infecção. Ao mesmo tempo, o número de granulomas por área seccional do tecido praticamente não variou, mostrando que boa parte dos ovos lançados na parede intestinal não originam processos granulomatosos periovulares. Já, no fígado, o número de ovos se mantém o mesmo nas duas fases por ficarem presos nos vasos do sistema porta-hepático. A presença destes ovos desencadeia a formação de vários granulomas, que dobram em número na fase crônica, uma vez que na fase aguda, são observados inúmeros ovos de *S. mansoni* em outras regiões inflamatórias diferentes dos granulomas ou em meio ao parênquima hepático.

Outro parâmetro investigado foi a diferença das áreas médias de cada estágio de granuloma ao longo da infecção nos dois tecidos. Semelhante ao que já foi relatado por alguns autores em diferentes trabalhos (Lucas & Boros, 1992; Hurst e cols., 2006; Pyrrho e cols., 2013), os granulomas hepáticos da fase aguda foram maiores que os mesmos da fase crônica. Entretanto, este trabalho apresenta pela primeira vez, a evolução das áreas médias de cada estágio de granuloma no decorrer da infecção. Os granulomas NE apresentaram a maior área nas duas fases, embora os granulomas EP na tivessem diferença significativa dos granulomas NE da fase aguda. Enquanto isso, os granulomas PE e EP do intestino grosso mostraram valores muito parecidos entre as duas fases, além de que, os granulomas da fase aguda tiveram áreas menores que os mesmos do fígado. Este fato corrobora trabalhos anteriores (Weinstock & Boros, 1983) em que granulomas do intestino de camundongos infectados por *S. mansoni* se mostraram menores que os do fígado, o que se deve em parte à composição e função das células que os compõem. Além disso, a variação de tamanho dos granulomas parece estar intimamente associada à imunomodulação presente nestas estruturas. Camundongos *knockout* para IL-10 infectados, por exemplo, apresentaram granulomas hepáticos maiores que os do grupo controle enquanto granulomas pulmonares de camundongos *knockout* para IL-10, sensibilizados com antígenos do ovo, foram menores que os do grupo controle, nas semanas que perfazem a fase aguda da infecção (Wynn e cols., 2004). Dessa forma, o volume do granuloma é regulado pela ação de IL-10 durante a esquistossomose aguda, mas não é necessária para a imunomodulação da fase crônica (Wynn e cols., 2004).

Tendo os parâmetros acima sido analisados, procurou-se investigar o recrutamento e distribuição de eosinófilos na resposta à infecção. Para isso, analisou-se a presença de eosinófilos tanto no lavado peritoneal como em granulomas formados em órgãos-alvo. Estas análises ratificaram que eosinófilos são recrutados e constituem uma população celular importante nesta infecção helmíntica, sendo encontrados em maior número na fase aguda da infecção (Lenzi e cols., 1987). De fato, em trabalhos anteriores, Lins e cols. (2008) descreveram a participação e distribuição de eosinófilos nos diferentes estágios de evolução do granuloma hepático em camundongos *Swiss* infectados com *S. mansoni*. Além disso, Magalhães e cols. (2010) demonstraram que eosinófilos, de camundongos

C57Bl/6 infectados pelo parasito ou com lipídios derivados dos ovos e vermes do mesmo, são recrutados para o sítio inflamatório e são ativados, liberando citocinas e quimiocinas de forma dependente de TLR-2.

Nos órgãos alvo, eosinófilos foram facilmente identificados na borda dos capilares sinusóides e, em meio ao infiltrado inflamatório devido à ótima preservação e resolução oferecidas pela técnica de inclusão em resina glicolmetacrilato. Dessa forma, características celulares básicas dos eosinófilos, como núcleo polilobado e presença de grânulos eosinofílicos, puderam ser distinguidas das de outras células do granuloma e facilitaram as análises morfológicas.

Eosinófilos foram encontrados isolados ou em grupos, formando uma espécie de sincício e ocasionalmente em estreito contato com a casca do ovo de *S. mansoni*. Esta observação encontra-se em acordo com estudos anteriores onde eosinófilos foram vistos em íntimo contato com os ovos de *S. mansoni* nos estágios finais de evolução dos granulomas hepáticos murinos à microscopia de luz (Lins e cols., 2008), assim como em granulomas do fígado e intestino grosso de pacientes crônicos com a forma hepatointestinal e hepatoesplênica da doença (Kephart e cols., 1988).

O número total dos eosinófilos ao longo das fases da infecção foi quantificado em cada estágio de granuloma. Todos os estágios dos granulomas da fase aguda tiveram médias de eosinófilos maiores que os seus respectivos da fase crônica, embora as médias dos granulomas EP não fossem estatisticamente diferentes. Esse padrão de redução é característico da infecção, em que a maior população de eosinófilos é encontrada nos granulomas NE da fase aguda até 90 dias (Lenzi e cols., 1998), preferencialmente aos 55 dias de infecção (Lins e cols., 2008). Com a evolução da infecção para a fase crônica são observados mais granulomas EP e P, os quais diminuem progressivamente a quantidade de eosinófilos em seu interior, devido à formação de fibras colágenas e elásticas, que se arranjam em meio às células inflamatórias. Esta redução também se deve em parte à diminuição no tamanho dos granulomas do fígado, o que em muito é influenciada pela variação nos níveis de IL-5 (Souza e cols., 2008). Entretanto, a redução do número total de eosinófilos nestes granulomas não é tão drástica quanto nos granulomas PE e NE, pois a zona externa dos granulomas EP dispõe de intensa proliferação eosinofílica perigranulomatosa (Lenzi e cols., 1995; Carvalho e cols., 2008). Como já

mencionado na introdução, esta proliferação extramedular no início e durante a fase crônica da infecção é mediada por um fator liberado pelos macrófagos inflamatórios capaz de induzir a maturação destas células *in situ* (El-Cheikh & Borojevic, 1990).

Uma vez estabelecido o número global de eosinófilos, investigou-se a proporção de eosinófilos em relação à população total de células nas duas fases da patologia. Esta avaliação foi realizada apenas nos granulomas mais predominantes de cada fase (NE – fase aguda e EP – fase crônica).

A quantificação destas células revelou que os eosinófilos representaram 60% de todas as células do granuloma NE e 35% da população total de células do granuloma EP. Essa diferença corrobora estudos anteriores em que é documentado o grande influxo de eosinófilos durante o principal estágio do granuloma na fase aguda (Hsü e cols., 1972; Lenzi e cols., 1998; Hurst e cols., 2002; Lins e cols., 2008), os quais são ativados por IL-5 e outras citocinas liberadas por linfócitos Th2 (Lenzi e cols., 1995). Já na fase crônica, a proporção de eosinófilos diminui em relação às outras células pelo fato de macrófagos epitelioides, células gigantes e vários fibroblastos se manterem e aumentarem nos granulomas EP (Lenzi e cols., 1998; Lins e cols., 2008). Além disso, os granulomas EP e P são continuamente invadidos por fibras colágenas de vários tipos e glicoproteínas/proteoglicanas da matriz extracelular, as quais preenchem praticamente todo o espaço dos granulomas mais avançados (Lenzi e cols., 1991). Certa proporção de eosinófilos ainda é mantida nesta fase devido à proliferação extramedular destas células na periferia dos granulomas (Lenzi e cols., 1995; Carvalho e cols., 2008), como já discutido acima.

Em meio às análises histológicas, foram obtidas também, imagens de granulomas com coloração mais acentuada e irradiada em torno dos ovos de *S. mansoni*. Esta disposição de material intensamente corado em volta dos ovos do parasito assemelha-se ao fenômeno conhecido por “Splendore-Hoeppli”, o qual ocorra, provavelmente, devido ao precipitado formado entre antígenos do ovo e imunoglobulinas do hospedeiro, dentro da área do granuloma (Kephart e cols., 1988). Em estudos com fungos, autores sugerem que este fenômeno consiste de complexos antígeno-anticorpo formados e debrí celular de plasmócitos, macrófagos, linfócitos e eosinófilos (Johnson, 1976). A intensa deposição extracelular de MBP granular estocado em eosinófilos em associação com este fenômeno em tecidos

humanos (Kephart e cols., 1988), sugere que o mesmo possa ocorrer em animais infectados e que esteja ligado, de certa forma, à deposição extracelular de MBP em torno dos ovos. Entretanto, experimentos adicionais com base na imunohistoquímica desta proteína ainda são necessários para comprovar este fenômeno nos animais infectados.

Verificada a ocorrência de uma grande população de eosinófilos nos granulomas, fragmentos de fígado e intestino grosso murinos foram processados e analisados por MET convencional, a fim de se determinar a ultraestrutura de eosinófilos frente à infecção mansônica.

O estudo da ultraestrutura dos eosinófilos possibilitou comprovar características morfológicas de ativação e maturação semelhantes às encontradas por outros autores em camundongos (Dyer, 2013) e humanos (Melo e cols., 2014). Eosinófilos murinos foram facilmente identificados pelas suas características ultraestruturais únicas, já descritas neste trabalho.

Corroborando as observações histológicas, eosinófilos foram documentados em íntima associação com a cutícula do parasito (Fig. 18). Estudos *in vitro* mostraram por MET que eosinófilos são capazes de aderir ao tegumento de larvas (Caulfield e cols., 1985; McLaren e cols., 1977) e vermes adultos de *S. mansoni* (McLaren e cols., 1977), sugerindo que os eosinófilos possam contribuir de forma significativa com a expulsão desses parasitos do hospedeiro.

Outro fato que chamou atenção foi o íntimo contato entre eosinófilos e outras células do sistema imune, presentes no sítio inflamatório, como linfócitos, macrófagos e plasmócitos. O agrupamento de plasmócitos já foi observado em infecções mansônicas murinas (Epstein e cols., 1979) e sua relação com os eosinófilos está no fato destas últimas participarem da ativação de linfócitos B, através da liberação de IL-4. Além disso, a maturação de plasmócitos na medula óssea é dependente do íntimo contato com eosinófilos, os quais são ativados pela ligação à quimiocina CXCL12/SDF-1 (*stromal cell-derived factor-1* – fator derivado de células do estroma-1) liberada pelas células reticulares do estroma ósseo. Estas interações são mantidas pela expressão de moléculas de adesão tais como CD44, ICAM-1 e VCAM-1, as quais mantêm unidas estas células em verdadeiros aglomerados dentro da medula óssea (Chu & Berek, 2013). As mesmas interações parecem ser mantidas nos granulomas, nas quais os plasmócitos secretam IgG a

qual se liga no receptor Fc (FcR), estimulando a produção de citocinas por parte dos eosinófilos.

Eosinófilos em processo de maturação, com morfologia de mielócitos eosinofílicos em diferentes etapas de diferenciação, também foram observados nos granulomas do fígado. Estas células apresentaram aspectos morfológicos básicos, distinguíveis dos eosinófilos totalmente maduros, já descritas nos Materiais e Métodos. Estes eosinófilos apresentaram ultraestrutura muito parecida com a dos mielócitos eosinofílicos humanos do cordão umbilical cultivados *in vitro*, já relatados por Dvorak *et al.* (1993; 1994a). Embora em pouca quantidade em relação ao total de eosinófilos contabilizados, o número destas células presentes nos granulomas hepáticos aumentou da fase aguda para a fase crônica. Isso corrobora os resultados discutidos acima, em que o número total de eosinófilos nos granulomas EP não se reduz drasticamente como nos granulomas PE e NE devido em parte à migração de mielócitos para o sítio granulomatoso a partir da medula óssea, e à metaplasia eosinofílica perigranulomatosa (Lenzi e cols., 1995; Carvalho e cols., 2008), onde os mielócitos sofrem sucessivas mitoses antes de passarem pelo processo de maturação eosinofílica (El-Cheikh & Borojevic, 1990). Além disso, eosinófilos em diferentes estágios de maturação já foram observados nos granulomas hepáticos da fase aguda e a imunolocalização de mieloperoxidase nas diferentes regiões dos grânulos foi utilizada como marcador ultraestrutural para se determinar o nível de maturação destas células (Bogitsh e cols., 1971). Apesar desses achados, o significado da presença de eosinófilos em maturação ainda não se encontra esclarecido. Não se sabe se estas células migram da medula óssea em direção aos tecidos alvo ainda em processo de maturação ou se diferenciam nos próprios tecidos.

5.2. PROCESSOS DE SECREÇÃO DE EOSINÓFILOS NA INFECÇÃO POR *S. MANSONI*

Eosinófilos exercem suas funções através da liberação de produtos derivados de seus grânulos de secreção (Melo e cols., 2013a; Spencer e cols., 2014). Estas organelas armazenam um número expressivo de citocinas e quimiocinas, além de proteínas catiônicas distintas, as quais já existem como moléculas pré-formadas e

são liberadas de maneira muito bem orquestrada a fim de regular a progressão das respostas imunes em diferentes condições de estímulo (Melo e cols., 2013a; Shamri e cols., 2011; Spencer e cols., 2014).

Os dados ultraestruturais deste trabalho demonstraram a ocorrência de três processos de secreção de eosinófilos teciduais durante a infecção mansônica, tanto em granulomas hepáticos quanto intestinais, nas duas fases de infecção: citólise, exocitose clássica e PMD. Quando os processos de secreção foram comparados entre os grupos investigados, constatou-se que a PMD foi o processo predominante em relação à exocitose clássica e citólise. Por exemplo, na fase aguda da infecção, PMD foi detectada em 82,4% e 95,1% dos eosinófilos inflamatórios no fígado e intestino grosso, respectivamente (Fig. 23C), enquanto nos controles a proporção de eosinófilos em PMD correspondeu apenas 8,3%. Isso significa que a maioria dos eosinófilos inflamatórios encontra-se liberando seus conteúdos de forma específica e gradativa e não drasticamente como acontece na exocitose, onde todo o conteúdo do grânulo é secretado a partir da fusão do mesmo com a MP. Interessantemente, a maioria dos estudos em doenças inflamatórias e alérgicas humanas reconhece a PMD como o principal mecanismo de desgranulação. Citam-se como exemplos, a asma (Malm-Erjefält e cols., 2005), rinite alérgica (Erjefält e cols., 2001; Ahlstrom-Emanuelsson e cols., 2004), dermatite atópica (Prescott e cols., 2006), esofagite eosinofílica (Saffari e cols., 2014; Capocelli e cols., 2015), polipose nasal (Erjefält e cols., 1998; Erjefält e cols., 2001; Armengot e cols., 2009), colite e gastrite ulcerativa (Torpier e cols., 1988; Pulimood e cols., 1999), carcinoma gástrico (Caruso e cols., 2005), doença de Crohn (Dubucquoi e cols., 1995), doença celíaca (Colombel e cols., 1992), cólera (Qadri e cols., 2004) e shigellosis (Raqib e cols., 2003). Em modelos murinos, nosso grupo mostrou recentemente que este processo também é o principal mecanismo de desgranulação na asma experimental e em respostas a estímulos inflamatórios *in vitro* (Bonjour, 2015).

Por outro lado, os dados do presente trabalho colocam em conflito e questionam os resultados obtidos em trabalhos anteriores, desenvolvidos principalmente nas décadas de 70 e 80, os quais relataram, majoritariamente, alterações ultraestruturais dos grânulos eosinofílicos indicativas de exocitose (Casley-Smith, 1968; Huxtable & Rothwell, 1975; Kazura & Aikawa, 1980; Yoshimura e cols., 1984; Strote e cols., 1991; Fukuda e cols., 1993) e citólise (Fukuda e cols.,

1993) em resposta a diferentes helmintos, inclusive *S. mansoni* (Bogitsh e cols., 1971; McLaren e cols., 1977; Butterworth e cols., 1979; Epstein e cols., 1979; Bentley e cols., 1981b; Incani & McLaren, 1984; Caufield e cols., 1985).

A diferença entre estes estudos e os dados do presente trabalho pode ser explicada pelo fato da maioria dos trabalhos anteriores terem sido realizados *in vitro* utilizando larvas do parasito cultivadas na presença de eosinófilos (Mackenzie e cols., 1977; McLaren e cols., 1977; Butterworth e cols., 1979; Caufield e cols., 1985) ou *in vivo* em tecidos como a derme (Bentley e cols., 1981b; Incani & McLaren, 1984) e não em eosinófilos inflamatórios presentes em órgãos alvo da infecção. Além disso, a totalidade dos estudos ultraestruturais de eosinófilos em resposta às infecções helmínticas deteve-se apenas às descrições qualitativas da ultraestrutura celular. No presente trabalho, foi realizada uma investigação detalhada da ultraestrutura de eosinófilos, com quantificação, pela primeira vez, dos aspectos morfológicos dos grânulos secretores destas células frente à infecção. Desta forma, identificou-se não apenas exocitose e citólise, mas principalmente PMD. Além disso, este é o primeiro trabalho que investiga a formação de vesículas transportadoras, demonstrando que a ativação celular induzida por um parasito leva à formação aumentada destas estruturas (Fig. 31), uma das características marcantes de PMD. Outra razão que pode explicar o fato do processo de PMD ter sido negligenciado no passado em infecções helmínticas se refere ao fato do mesmo ter sido descrito em 1975 (Dvorak & Dvorak, 1975) e, portanto, ser pouco conhecido nos estudos iniciais citados acima.

No presente trabalho, eosinófilos teciduais de animais controles apresentaram uma proporção pequena de células em processos de desgranulação. Este fato reflete a localização destas células abaixo do epitélio intestinal, onde o contato com micro-organismos, alérgenos alimentares e substâncias tóxicas da luz intestinal, favorece a ativação em parte destas células (Dvorak e cols., 1993b; Hogan & Rothenberg, 2004 e 2006).

Já nos grupos experimentais, embora em pequena proporção e, em contraste com a fase aguda, chamou atenção a ocorrência de eosinófilos intactos (com grânulos sem evidência de desgranulação) na fase crônica (Fig. 23A e C). Esta observação pode ser explicada pela diminuição da liberação de SEA nos granulomas EP e P, uma vez que nesta fase da infecção, o ovo já se encontra

fragmentado, sem miracídio e algumas vezes, calcificado (Lenzi e cols., 1998); ou ainda pela própria imunoregulação da resposta inflamatória, já que o número de linfócitos T e B nos granulomas desta fase começam a diminuir, os quais poderiam estimular os eosinófilos através de citocinas e anticorpos IgE, bem como pelo aumento de citocinas anti-inflamatórias como IL-10 e, IL-13 e TGF- β , desencadeadoras dos mecanismos de síntese de colágeno e propagação da fibrose tecidual (Ahmad & Ahmad, 2012). Também na fase crônica, despertou atenção o fato do processo de PMD ter se mostrado significativamente em menor proporção comparado ao observado na fase aguda no intestino grosso (Fig. 24B). Isso pode ser explicado pela diminuição dos ovos de *S. mansoni* na parede intestinal e consequentemente dos antígenos dos mesmos, em decorrência da eliminação destes ovos na fase crônica, junto com as fezes do hospedeiro, os quais estimulariam os eosinófilos a secretar seus constituintes. No caso do fígado, o processo de PMD se manteve constante nas duas fases (Fig. 24A), provavelmente em virtude da manutenção do número de ovos neste órgão, o que pode explicar o estado de ativação dos eosinófilos.

Outra característica indicativa de ativação e secreção celular, identificada na maioria das células, que chamou nossa atenção, foi a polarização dos grânulos, ou seja, a localização da maioria dos grânulos em uma determinada região da célula, principalmente na região periférica. Esta disposição espacial dos grânulos no citoplasma das células, embora com significado funcional ainda desconhecido, pode ser uma característica de eosinófilos murinos em modelos de doenças *in vivo*. De fato, estudo recente do grupo mostrou que eosinófilos murinos ativados durante a resposta alérgica pulmonar no modelo experimental de asma brônquica apresentam polarização de seus grânulos ao contrário dos eosinófilos estimulados *in vitro* por GM-CSF ou LPS (Bonjour, 2015).

Para obter mais informações sobre os mecanismos de desgranulação de eosinófilos na infecção mansônica, biópsias humanas do reto de pacientes com a forma pseudotumoral da doença foram estudadas por MET. Os resultados revelaram, pela primeira vez, que os eosinófilos presentes nestas biópsias também mostravam em sua maioria evidências de PMD, com grânulos sofrendo esvaziamento e presença de EoSVs típicas ao redor destes grânulos (Fig. 35).

Embora em outro tipo de patologia, estes resultados se assemelham com os encontrados por Saffari e cols. (2014), em que os autores investigaram a ultraestrutura de eosinófilos de pacientes com esofagite eosinofílica. Neste tipo de resposta inflamatória, eosinófilos se acumulam na mucosa esofágica e apresentam sinais claros de ruptura e perda da integridade da MP. Ainda, grânulos intra e extracelulares mostram alterações ultraestruturais típicas do processo de desgranulação por piecemeal, como desestruturação do cristalóide enquanto EoSVs são encontradas próximas e em contato com os grânulos intra e extracelulares.

Em conjunto, os resultados do presente estudo envolvendo processos de desgranulação confrontam com os obtidos pela maioria dos trabalhos ultraestruturais em infecções helmínticas e levantam novas discussões a respeito da função secretora destas células, desmitificando o antigo conceito de que os eosinófilos desgranulam seus produtos via exocitose em resposta às infecções helmínticas. Desta forma, sugere-se que os eosinófilos podem ter uma função mais voltada para imunoregulação do que efetora propriamente dita.

5.3. TRANSPORTE VESICULAR DE MBP-1

Após a observação da PMD como principal processo de secreção exercido pelos eosinófilos na infecção experimental por *S. mansoni*, investigou-se se a secreção de MBP-1 estaria associada com PMD. Conforme ressaltado, esta molécula é a principal proteína catiônica armazenada pré-sintetizada nos grânulos secretores de eosinófilos e implicada no combate às larvas do *S. mansoni* e na imunopatogênese de várias doenças helmínticas (revisado em Acharya & Ackerman, 2014). Para isto, a técnica de imunomarcção ultraestrutural para MBP-1 foi empregada em amostras do fígado, coletadas na fase aguda da doença.

A técnica da imunomarcção com partículas de ouro (*immunogold*) vem sendo empregada para fins de localização das principais proteínas e enzimas presentes nos grânulos eosinofílicos, envolvidas com os processos de secreção em diferentes patologias e condições de estimulação *in vitro*. Lisozimas, como a muramidase (Stirling, 1989), lisofosfolipase (Dvorak *et al.*, 1988), citocinas, como o TNF- α (Beil *et al.*, 1993 e 1995) e proteínas catiônicas como ECP, EPO (Egstein *et*

al., 1986) e MBP (Egstein *et al.*, 1986; Dvorak *et al.*, 1994) já foram marcadas e localizadas na matriz de grânulos primários (grânulos secundários imaturos) (Dvorak e cols., 1988; Stirling *et al.*, 1989) e de grânulos secundários maduros (Egstein e cols., 1986; Stirling e cols., 1989; Beil e cols., 1993 e 1995), bem como em seus cristaloides (Egstein e cols., 1986; Dvorak e cols., 1994) a partir de biópsias de pacientes com Doença de Crhon, síndrome da hipereosinofilia idiopática e células do sangue e do cordão umbilical de pacientes saudáveis. No entanto, esta técnica de imunomarcção, realizada após o processamento convencional para MET (*post-embedding*) e com o uso de partículas de ouro de grandes dimensões apresenta limitações quanto à detecção do antígeno em sítios subcelulares membranosos de pequenas dimensões, como vesículas de transporte. Somente há 10 anos atrás, Melo e cols. (2005a) desenvolveram e estabeleceram uma técnica inovadora, através da imunomarcção antes do processamento convencional para MET (*pre-embedding immunonanogold*), a qual otimiza a preservação antigênica e envolve a utilização de partículas de ouro de dimensões diminutas (1,4 nm de diâmetro) ligadas a porções Fab de anticorpos, as quais aumentam a penetração do anticorpo e atingem efetivamente microdomínios membranosos subcelulares. Recentemente, Melo e cols. (2014) detalharam as etapas cruciais da técnica que, combinadas à MET, proporcionam resolução suficiente para localizar proteínas em compartimentos e membranas intracelulares, principalmente as do sistema imune, as quais são dificilmente detectadas pelas técnicas rotineiras de microscopia eletrônica.

A aplicação da técnica revelou que a imunomarcção foi associada com a maioria dos grânulos secretores, incluindo aqueles sofrendo diferentes alterações ultraestruturais como perda de elétron-densidade da matriz e desestruturação do cristalóide e/ou matriz, sinais típicos do processo de PMD. MBP-1 foi expressivamente identificada nas matrizes, membranas e cristaloides dos grânulos, sendo confirmada pelo grau de imunomarcção para cada grânulo, com base no número de partículas de ouro MBP-1 positivas por grânulo.

Vesículas transportadoras também foram avaliadas a fim de se determinar a ocorrência de transporte vesicular de MBP-1 nos eosinófilos investigados. Sabendo que carreadores túbulo-vesiculares encontram-se diretamente envolvidos com o transporte de produtos dos grânulos em processo de desgranulação por “piecemeal” até a membrana plasmática (revisado em Melo & Weller, 2010), e que eosinófilos

humanos (Melo e cols., 2005b, 2009) ou murinos (Bonjour, 2015) estimulados por agonistas mostram aumento do número desses carreadores, foi investigado se estas organelas também apresentariam resultados similares no modelo de infecção mansônica. A quantificação das vesículas revelou um aumento significativo destas estruturas no grupo infectado em relação ao grupo controle, mostrando que a ativação dos eosinófilos pela infecção implica na formação e aumento na quantidade destas organelas. Vesículas MBP-1-positivas foram observadas em contato com grânulos específicos sofrendo alterações ultraestruturais indicativas de PMD e ao redor destes grânulos, indicando a ocorrência de brotamento, conforme descrito para eosinófilos humanos estimulados com agonistas, tais como CCL11, PAF e RANTES (revisado em Melo e cols., 2013; Spencer e cols., 2014) e consequente efetivação do processo de desgranulação por “piecemeal”.

Vesículas com morfologia típica de EoSVs, imunomarcadas para MBP-1, também foram encontradas próximas, aderidas ou em contato com a membrana de grânulos específicos MBP-1 positivos, sofrendo alterações ultraestruturais indicativas de PMD. Embora as EoSVs tenham sido recentemente encontradas em eosinófilos murinos em resposta à asma experimental (Bonjour, 2015), esta é a primeira vez em que as mesmas estão sendo relatadas nos modelo experimental de infecção mansônica.

Esta distribuição sugere a participação destas vesículas no mecanismo de PMD, uma vez que são formadas a partir dos grânulos secretores, sendo responsáveis por transportarem várias proteínas derivadas destas organelas, inclusive proteínas catiônicas como a MBP (Melo e cols., 2009). A imunomarcagem para MBP-1 também foi detectada na matriz extracelular, indicando a ocorrência de liberação extracelular desta proteína e, consequente efetivação de todo o processo de desgranulação por “piecemeal”.

Embora MBP-1 já tenha sido encontrada nos grânulos e vacúolos citoplasmáticos em fusão com a MP de eosinófilos humanos co-cultivados com esquistossômulos (Butterworth e cols., 1979), esta é a primeira vez que esta proteína é identificada em grânulos secretores com características evidentes de PMD de eosinófilos murinos ativados pelo infecção mansônica. Ainda, a marcação pioneira de MBP-1 em grânulos e vesículas do tipo “sombbrero”, reproduz em parte, resultados de outros autores (Melo e cols., 2005a e b; Melo e cols., 2009) os quais

demonstraram a marcação destas proteínas nas mesmas estruturas subcelulares de eosinófilos humanos, comprometidas com o transporte vesicular e desgranulação por PMD em resposta à estimulação *in vitro* com diferentes agonistas. Em relação à infecção pelo parasito, estes dados mostram pela primeira vez a marcação de MBP-1 no meio extracelular, adjacente à MP das células, assemelhando-se aos resultados relatados por Butterworth e cols. (1979), sugerindo uma possível ação destas proteínas nos mecanismos imunoregulatórios que regem o avanço do processo granulomatoso contra os ovos de *S. mansoni* (Kita e cols., 2011). O fato das imagens mostrarem partículas de ouro MBP-1 positivas no meio extracelular também pode explicar, em parte, a ocorrência do fenômeno “Splendore-Hoeppli”, já que o mesmo pode estar relacionado à intensa deposição extracelular de MBP estocada nos grânulos eosinofílicos (Kephart e cols., 1988).

A ocorrência de partículas de ouro indicativas de positividade para MBP-1 nos grânulos secretores, em vesículas em contato ou ao redor destes grânulos, na MP e na matriz extracelular demonstra que o mecanismo de secreção de MBP-1 na infecção mansônica ocorre de forma similar ao transporte de MBP-1 observado em eosinófilos humanos estimados com CCL11 (Melo e cols., 2009). No entanto, não se encontram esclarecidos os mecanismos moleculares envolvidos na mobilização de MBP-1 dos grânulos para as vesículas de transporte. No caso da mobilização específica de citocinas pré-estocadas em grânulos de eosinófilos humanos, já foi demonstrado que esta envolve a participação de receptores (Spencer e cols., 2006; Neves *et al.*, 2008). Além disso, o transporte vesicular de produtos dos grânulos de eosinófilos pode também envolver SNAREs, conforme sugerido por trabalho recente do grupo (Carmo e cols., 2015).

Embora ainda não tenha sido demonstrado transporte vesicular de MBP-1 em doenças inflamatórias, trabalhos enfocando patologias inflamatórias gastrointestinais já demonstraram imunolocalização de proteínas catiônicas, inclusive MPB (Torpier e cols., 1988; Colombel e cols., 1992) em grânulos secretores morfológicamente alterados (formação de membranas em seu interior, desestruturação ou ausência de cristalóide, esvaziamento do conteúdo granular) em eosinófilos humanos.

Os dados do presente trabalho identificando transporte vesicular de MBP levantam questionamentos sobre o papel desta molécula na infecção mansônica. Trabalhos iniciais em culturas de eosinófilos na presença das larvas do parasito são

controversos. Enquanto Butterworth e cols. (1979) e Caufield e cols. (1985) mostraram que MPB parece facilitar a fagocitose de partículas do tegumento dos esquistossômulos por eosinófilos, McLaren e cols. (1977) mostraram que a íntima associação entre estas células e as larvas de *S. mansoni* em conjunto com a secreção de peroxidase na cutícula do parasito, não foi capaz de alterar morfológicamente a superfície do mesmo.

O papel de MBP na infecção por *S. mansoni*, desta forma, ainda permanece a ser entendido. A toxicidade de MBP para os esquistossômulos é comprovada através de sua ligação às membranas celulares negativamente carregadas, e mudança da carga elétrica destas, desorganizando a bicamada lipídica e aumentando a permeabilidade celular (Butterworth e cols., 1979). Entretanto, a MBP de eosinófilos também possui um papel imunoregulador na medida em que estimula basófilos a liberarem IL-4 e IL-13 – ativando a apresentação dos antígenos aos linfócitos Th2 – e mastócitos a liberarem IL-5, histamina e MCP-1 e 6, as quais reativam eosinófilos, aumentam a permeabilidade vascular e participam dos processos de remodelação tecidual, respectivamente, durante a infecção mansônica (Cadman & Lawrence, 2010).

Coletivamente, o presente trabalho identifica PMD como o principal processo de secreção de eosinófilos na infecção mansônica, indicando que a liberação de produtos armazenados nos grânulos secretores destas células, inclusive MBP-1, ocorre de maneira seletiva e regulada. Desta forma, o papel dos eosinófilos nesta infecção pode estar mais relacionado com a imunomodulação do que com uma função efetora propriamente dita. A compreensão dos processos de secreção em eosinófilos constitui-se, portanto, de fundamental importância para o entendimento das vias intracelulares envolvidas com a liberação de citocinas e outros mediadores durante as respostas inflamatórias ativadas por patologias helmínticas. Além disso, abre caminho para estudos futuros sobre os mecanismos moleculares envolvidos com este tipo de resposta, na tentativa de estabelecer novas formas terapêuticas de combate à doença aliadas a estudos em andamento sobre o desenvolvimento de imunizantes.

6. CONCLUSÕES

1. Os parâmetros patológicos analisados demonstraram que o modelo de infecção murino utilizado reproduziu a infecção mansônica humana, com comprometimento de órgãos-alvo incluindo formações granulomatosas características das fases aguda e crônica decorrentes da deposição de ovos do parasito nos tecidos.
2. Eosinófilos representam a principal população de células inflamatórias durante a infecção murina, sendo encontrados ao redor e, às vezes, em contato com os ovos de *S. mansoni*, exibindo sinais ultraestruturais de ativação celular.
3. As análises ultraestruturais demonstraram que, de maneira geral, PMD constitui o principal processo de desgranulação realizado por eosinófilos maduros em órgãos-alvo (fígado e intestino) de camundongos infectados com *S. mansoni*.
4. A secreção de MBP-1 encontra-se principalmente associada ao processo de desgranulação por “piecemeal”, conforme demonstrado pela imunomarcagem ultraestrutural desta proteína em grânulos sofrendo este processo, vesículas transportadoras e matriz extracelular.
5. A ultraestrutura de eosinófilos humanos foi investigada pela primeira vez na esquistossomose mansônica. Alterações ultraestruturais dos grânulos específicos e presença de EoSVs ao redor e em contato com estes grânulos, sugerem a desgranulação de produtos por PMD, frequentemente descrito em outras patologias humanas.

Coletivamente, os resultados do presente trabalho demonstram que eosinófilos recrutados para tecidos-alvo, em resposta à infecção mansônica, são capazes de desgranular e que PMD constitui o principal processo de secreção. Além disso, este trabalho identifica, pela primeira vez, que MBP-1 pode ser liberada através de transporte vesicular. Desta forma, sugere-se que a secreção de produtos pré-formados nos grânulos específicos ocorre de maneira seletiva e regulada, indicando um papel imunomodulador dos eosinófilos nesta infecção helmíntica.

8. REFERÊNCIAS BIBLIOGRÁFICAS

- Abreu, P. A. E.; Miyasato, P. A.; e cols. (2004). Sm14 of *Schistosoma mansoni* in fusion with tetanus toxin fragment C induces immunoprotection against tetanus and Schistosomiasis in mice. *Infection and immunity* **72**(10): 5931-5937.
- Acharya, K. R.; e Ackerman S. J. (2014). Eosinophil granule proteins: form and function. *Journal of Biological Chemistry* **289**(25): 17406-17415.
- Ackerman, S. J.; Gleich, G. J.; e cols. (1985). Comparative toxicity of purified human eosinophil granule cationic proteins for schistosomula of *Schistosoma mansoni*. *The American journal of tropical medicine and hygiene* **34**(4): 735-745.
- Ahmad, A.; e Ahmad, R. (2012). Understanding the mechanism of hepatic fibrosis and potential therapeutic approaches. *Saudi journal of gastroenterology: official journal of the Saudi Gastroenterology Association* **18**(3): 155.
- Akuthota, P.; Wang, H. B.; e cols. (2008). Immunoregulatory roles of eosinophils: a new look at a familiar cell. *Clinical & Experimental Allergy* **38**(8): 1254-1263.
- Akuthota, P.; Melo, R. C. N.; e cols. (2012). MHC Class II and CD9 in human eosinophils localize to detergent-resistant membrane microdomains. *American journal of respiratory cell and molecular biology* **46**(2): 188-195.
- Ahlstrom-Emanuelsson, C. A.; Greiff, L.; e cols. (2004). Eosinophil degranulation status in allergic rhinitis: observations before and during seasonal allergen exposure. *European Respiratory Journal* **24**(5): 750-757.
- Andrade, Z. A. e Grimaud, J. (1986). Evolution of the schistosomal hepatic lesions in mice after curative chemotherapy. *The American journal of pathology* **124**(1): 59.
- Andrade, Z. A. (1987). Pathology of human schistosomiasis. *Memórias do Instituto Oswaldo Cruz* **82**: 17-23.
- Andrade, Z. A.; e Cheever, A. W. (1993). Characterization of the murine model of schistosomal hepatic periportal fibrosis ('pipestem' fibrosis). *International journal of experimental pathology* **74**(2): 195.
- Armengot, M.; Garin, L.; e cols. (2009). Eosinophil degranulation patterns in nasal polyposis: an ultrastructural study. *American Journal of Rhinology and Allergy* **23**(5): 466-470
- Balic, A.; Cunningham, C. P.; e cols. (2006). Eosinophil interactions with *Haemonchus contortus* larvae in the ovine gastrointestinal tract. *Parasite immunology* **28**(3): 107-115.

- Balla, K. M.; Villarino, G. L.; e cols. (2010). Eosinophils in the zebrafish: prospective isolation, characterization, and eosinophilia induction by helminth determinants. *Blood* **116**(19): 3944-3954.
- Bandeira-Melo, C.; Sugiyama, K.; e cols. (2001). Cutting edge: eotaxin elicits rapid vesicular transport-mediated release of preformed IL-4 from human eosinophils. *The Journal of Immunology* **166**(8): 4813-4817.
- Bandeira-Melo, C.; e Weller, P. F. (2005). Mechanisms of eosinophil cytokine release. *Memórias do Instituto Oswaldo Cruz* **100**: 73-81.
- Barsoum, R. (2004). The changing face of schistosomal glomerulopathy. *Kidney international* **66**(6): 2472-248.
- Beames, C. G. (1964). Phospholipids of *Ascaris lumbricoides* with special reference to the fatty acids and aldehydes. *Experimental parasitology* **15**(5): 387-396.
- Behm, C.; e Ovington, K. (2000). The role of eosinophils in parasitic helminth infections: insights from genetically modified mice. *Parasitology Today* **16**(5): 202-209.
- Behzad, A. R.; Walker, D. C.; e cols. (2010). Localization of DNA and RNA in eosinophil secretory granules. *International archives of allergy and immunology* **152**(1): 12-27.
- Bentley, A. G.; Carlisle, A. S.; e cols. (1981a). Ultrastructural analysis of the cellular response to *Schistosoma mansoni*: initial and challenge infections in the rat. *The American journal of tropical medicine and hygiene* **30**(1): 102-112.
- Bentley, A. G.; Carlisle, A. S.; e cols. (1981b). Ultrastructural analysis of the cellular response to *Schistosoma mansoni*. II. Inflammatory response in rodent skin. *The American journal of tropical medicine and hygiene* **30**(4): 815-824.
- Biempica, L.; Dunn, M. A.; e cols. (1983). Liver collagen-type characterization in human schistosomiasis. A histological, ultrastructural, and immunocytochemical correlation. *The American journal of tropical medicine and hygiene* **32**(2): 316-325.
- Blanchard, C.; e Rothenberg, M. E. (2009). Biology of the eosinophil. *Advances in immunology* **101**: 81-121.
- Bogitsh, B. J.; e Wikel, S.K. (1974). *Schistosoma mansoni*: ultrastructural observations on the small intestine of the murine host. *Experimental parasitology* **35**(1): 68-79.
- Bonjour, K. (2015). Mecanismos de secreção de eosinófilos murinos em resposta à estímulos inflamatórios e a asma experimental. *Dissertação de mestrado*, Riode Janeiro, FIOCRUZ/IOC, 102p.
- Boros, D. L.; e Whitfield, J. R. (1998). Endogenous IL-10 regulates IFN-gamma and IL-5 cytokine production and the granulomatous response in *Schistosomiasis mansoni*-infected mice. *Immunology* **94**(4): 481.
- Butterworth, A. E.; Vadas, M. A.; e cols. (1979). Interactions between human eosinophils and schistosomula of *Schistosoma mansoni*. II. The mechanism of irreversible eosinophil adherence. *The Journal of experimental medicine* **150**(6): 1456-1471.

- Burke, M. L.; Jones, M. K.; e cols. (2009). Immunopathogenesis of human schistosomiasis. *Parasite immunology* **31**(4): 163-176.
- Butterworth, A. E. (1998). Immunological aspects of human schistosomiasis. *British medical bulletin* **54**(2): 357-368.
- Cadman, E. T.; e Lawrence, R. A. (2010) – Granulocytes: effector cells or immunomodulators in the immune response to helminth infection?; *Parasite Immunology*, **32**: 1-19.
- Caldas, I. R.; Campi-Azevedo, A. C.; e cols. (2008) - Human schistosomiasis mansoni: Immune responses during acute and chronic phases of the infection; *Acta Tropica*, **108**: 109–117.
- Cançado, J. R.; Cunha, A. S.; e cols. (1965). Evaluation of the treatment of human *Schistosoma mansoni* infection by the quantitative oogram technique. *Bulletin of the World Health Organization* **33**(4): 557.
- Capocelli, K. E.; Fernando, S. D.; e cols. (2015). Ultrastructural features of eosinophilic oesophagitis: impact of treatment on desmosomes. *Journal of Clinical Pathology* **68**(1): 51-56.
- Carmo, L. A. S.; Dias, F. F.; e cols. (2015). Expression and subcellular localization of the Qa-SNARE syntaxin17 in human eosinophils. *Experimental cell research* **337**(2): 129-135.
- Carvalho, A. T.; Martins Filho, A. O.; e cols. (2008). A resposta imune na forma crônica da esquistossomose mansoni. *Schistosoma mansoni e esquistossomose: uma visão multidisciplinar*. 20ª ed. Rio de Janeiro: Fiocruz: 670-716.
- Carvalho, G. L. X.; Moreira, L. E.; e cols. (2012). A comparative study of the TF-Test®, Kato-Katz, Hoffman-Pons-Janer, Willis and Baermann-Moraes coprologic methods for the detection of human parasitosis. *Memórias do Instituto Oswaldo Cruz* **107**(1): 80-84.
- Caruso, R. A.; Iene, A.; e cols. (2005). Degranulation patterns of eosinophils in advanced gastric carcinoma: an electron microscopic study. *Ultrastructural pathology* **29**(1): 29-36.
- Caruso, R. A.; Fedele, F.; e cols. (2007). Mast cell and eosinophil interaction in gastric carcinomas: ultrastructural observations. *Anticancer research* **27**(1A): 391-394.
- Castro, G. A.; e Fairbairn, D. (1969). Carbohydrates and lipids in *Trichinella spiralis* larvae and their utilization in vitro. *The Journal of Parasitology*: 51-58.
- Casley-Smith, J. (1968). Transformation of the granules of intestinal eosinophil polymorphonuclear leucocytes by helminthic infestation. *The Journal of pathology and bacteriology* **95**(1): 299-301.
- Casley-Smith, J. (1968). Transformation of the granules of intestinal eosinophil polymorphonuclear leucocytes by helminthic infestation. *The Journal of pathology and bacteriology* **95**(1): 299-301.
- Caulfield, J. P.; Lenzi, H. L.; e cols. (1985). Ultrastructure of the attack of eosinophils stimulated by blood mononuclear cell products on schistosomula of *Schistosoma mansoni*. *The American journal of pathology* **120**(3): 380-390.

- Cheever, A. W.; Williams, M. E.; e cols. (1994). Anti-IL-4 treatment of *Schistosoma mansoni*-infected mice inhibits development of T cells and non-B, non-T cells expressing Th2 cytokines while decreasing egg-induced hepatic fibrosis. *The Journal of Immunology* **153**(2): 753-759.
- Cheever, A. W.; Lenzi, J. A.; e cols. (2002) - Experimental Models of *Schistosoma mansoni* Infection; *Mem Inst Oswaldo Cruz*, **97**(7): 917-940.
- Cheng, J. F.; Ott, N. L.; e cols. (1997). Dermal eosinophils in atopic dermatitis undergo cytolytic degeneration. *Journal of Allergy and Clinical Immunology* **99**(5): 683-692.
- Chesney, J.; Metz, C.; e cols. (1998). Regulated production of type I collagen and inflammatory cytokines by peripheral blood fibrocytes. *The Journal of Immunology* **160**(1): 419-425.
- Chiarini-Garcia, H.; Parreira, G. G.; e cols. (2011). Glycol methacrylate embedding for improved morphological, morphometrical, and immunohistochemical investigations under light microscopy: testes as a model. Springer, *Light Microscopy, Methods in Molecular Biology* **689**: 3-18.
- Clark, K.; Simson, L.; e cols. (2004). Eosinophil degranulation in the allergic lung of mice primarily occurs in the airway lumen. *Journal of leukocyte biology* **75**(6): 1001-1009.
- Coelho, P. M. Z.; Topa, N. H.; e cols. (1996). *Schistosoma mansoni*: permanence of modulation of the granulomatous inflammatory response in mice cured in the chronic phase. *International Journal for Parasitology* **26**(12): 1393-1395.
- Colombel, J. F.; Torpier, G.; e cols. (1992). Activated eosinophils in adult coeliac disease: evidence for a local release of major basic protein. *Gut* **33**(9): 1190-1194.
- Crivellato, E.; Ribatti, D.; e cols. (2002). Granule changes of human and murine endocrine cells in the gastrointestinal epithelia are characteristic of piecemeal degranulation. *The Anatomical Record* **268**(4): 353-359.
- Crivellato, E.; Nico, B.; e cols. (2003). Piecemeal degranulation as a general secretory mechanism? *The Anatomical Record Part A: Discoveries in Molecular, Cellular, and Evolutionary Biology* **274**(1): 778-784.
- Crivellato, E.; Nico, B. e cols. (2006). Dense-core granules in neuroendocrine cells and neurons release their secretory constituents by piecemeal degranulation (Review). *International journal of molecular medicine* **18**(6): 1037-1046.
- Danso A. A. S.; e Vlas, T. (2013). Interpretation of low praziquantel cure rates of *Schistosoma mansoni*. *Trends in Parasitology* **18**: 95-143.
- Dent, L. A.; Munro, G. H.; e cols. (1997). Eosinophil interleukin 5 (IL-5) transgenic mice: eosinophil activity and impaired clearance of *Schistosoma mansoni*. *Parasite immunology* **19**: 291-300.
- Diniz, M. d. F. F. d.; Medeiros, I. A. d.; et al. (2006). Padronização do parâmetros hematológicos e bioquímicos de camundongos Swiss e ratos Wistar. *Rev. bras. ciênc. saúde* **10**(2): 171-176.

- Dubucquoi, S.; Janin, A.; e cols. (1995). Activated eosinophils and interleukin 5 expression in early recurrence of Crohn's disease. *Gut* **37**(2): 242-246.
- Du, J.; Stankiewicz, M. J.; e cols. (2002). Novel combinatorial interactions of GATA-1, PU. 1, and C/EBP ϵ isoforms regulate transcription of the gene encoding eosinophil granule major basic protein. *Journal of Biological Chemistry* **277**(45): 43481-43494.
- Dunn, M. A.; Rojkind, M.; e cols. (1977). Liver collagen synthesis in murine schistosomiasis. *Journal of Clinical Investigation* **59**(4): 666-674.
- Dvorak, H.; e Dvorak, A. M. (1975). Basophilic leucocytes: structure, function and role in disease. *Clinics in haematology* **4**(3): 651-683.
- Dvorak, A. M. (1980). Ultrastructural evidence for release of major basic protein-containing crystalline cores of eosinophil granules in vivo: cytotoxic potential in Crohn's disease. *The Journal of Immunology* **125**(1): 460-462.
- Dvorak, A. M.; Ackerman, S. J.; e cols. (1991). Subcellular morphology and biochemistry of eosinophils. *Megakaryocytes, Platelets, Macrophages, and Eosinophils, Springer*: 237-344.
- Dvorak, A. M.; Weller, P. F.; e cols. (1993a). Ultrastructural contributions to the understanding of the cell biology of the human eosinophils: mechanisms of growth factor-induced developments, secretion, and resolution of released constituents from the microenvironment. *Eosinophils Biological and Clinical Aspects*, CRC Press: 13-32.
- Dvorak, A.; Onderdonk, A. B.; e cols (1993b). Ultrastructural identification of exocytosis of granules from human gut eosinophils in vivo. *International Archives of Allergy and Immunology*, **102**: 33-45.
- Dvorak, A. (1994a). Ultrastructural studies on mechanisms of human eosinophil activation and secretion. *Eosinophils in Allergy and Inflammation*, Marcel Dekker, Inc.: 159-209.
- Dvorak, A. M.; Furitsu, T.; e cols. (1994b). Ultrastructural localization of major basic protein in the human eosinophil lineage in vitro. *Journal of Histochemistry & Cytochemistry* **42**(11): 1443-1451.
- Dvorak, A. M.; e Ishizaka, T. (1994). Human eosinophils in vitro. An ultrastructural morphology primer. *Histology and Histopathology* **9**: 339-374.
- Dvorak, A. M.; Costa, J. J.; e cols. (1998). Ultrastructural analysis of human skin biopsy specimens from patients receiving recombinant human stem cell factor: subcutaneous injection of rhSCF induces dermal mast cell degranulation and granulocyte recruitment at the injection site. *Journal of Allergy and Clinical Immunology* **101**(6): 793-806.
- Dvorak, A. M.; e Weller, P. F. (2000). Ultrastructural analysis of human eosinophils. *Chemical Immunology* **76**: 1-28
- Dyer, K. D. (2013). State of the art: eosinophils in host defense. *8th Biennial Symposium of the International Eosinophil Society, Inc., Final program*. Eosinophil Society Organization: 1-25.

- Dyer, K. D. (2013). Culture and characterization of mouse bone marrow-derived eosinophils. *Eosinophils in Health and Disease*, Academic Press (Elsevier): 1-679.
- Elbaz, T.; e Esmat, G. (2013). Hepatic and intestinal schistosomiasis: review. *Journal of advanced research* **4**(5): 445-452.
- El-Cheikh, M. C.; e Borojevic, R. (1990). Extramedullar proliferation of eosinophil granulocytes in chronic schistosomiasis mansoni is mediated by a factor secreted by inflammatory macrophages. *Infection and immunity* **58**(3): 816-821.
- Epstein, W. L.; Fukwa, K.; e cols. (1979). Granulomatous inflammation in normal and athymic mice infected with *Schistosoma mansoni*: An ultrastructural study. *The Journal of pathology* **127**(4): 207-215.
- Erjefält, J. S.; Andersson, M.; e cols. (1998). Cytolysis and piecemeal degranulation as distinct modes of activation of airway mucosal eosinophils. *Journal of Allergy Clinical Immunology* **102**: 286-294.
- Erjefält, J. S.; Greiff, L.; e cols. (2001). Degranulation patterns of eosinophil granulocytes as determinants of eosinophil driven disease. *Thorax* **56**(5): 341-344.
- Espíndola, M. S.; Frantz, F. G.; e cols. (2014). "Combined immunization using DNA-Sm14 and DNA-Hsp65 increases CD8+ memory T cells, reduces chronic pathology and decreases egg viability during *Schistosoma mansoni* infection." *BMC infectious diseases* **14**(1): 263.
- Fairfax, K.; Nascimento, M.; e cols. (2012). Th2 responses in schistosomiasis. *Seminars in Immunopathology*, Springer **34**(6): 863-871.
- Fallon, P. G. (2000). Immunopathology of schistosomiasis: a cautionary tale of mice and men. *Immunol. Today* **21**:29.
- Fallon, P. G.; Richardson, E. J.; e cols. (2011). Schistosome infection of transgenic mice defines distinct and contrasting pathogenic roles for IL-4 and IL-13: IL-13 is a profibrotic agent. *The Journal of Immunology* **164**(5): 2585-2591.
- Falcone, F. H.; Pritchard, D. I.; e cols. (2001). Do basophils play a role in immunity against parasites? *Trends in parasitology* **17**(3): 126-129.
- Ferrari, M.; Coelho, P. M. Z.; e cols. (2003). Efficacy of oxamniquine and praziquantel in the treatment of *Schistosoma mansoni* infection: a controlled trial. *Bulletin of the World Health Organization* **81**(3): 190-196.
- Ferrari, T. C.; Moreira, P. R. R.; e cols. (2004). Spinal cord schistosomiasis: a prospective study of 63 cases emphasizing clinical and therapeutic aspects. *Journal of Clinical Neuroscience* **11**(3): 246-253.
- Ferrari, T. C.; Moreira, P. R. R.; e cols. (2008). Clinical characterization of neuroschistosomiasis due to *Schistosoma mansoni* and its treatment. *Acta tropica* **108**(2): 89-97.
- Fukuda, K.; Fujino, T.; e cols. (1993). Studies on host specificity in *Paragonimus westermani*: ultrastructural study of inflammatory reactions to the parasite in rat muscles. *International journal for parasitology* **23**(6): 757-763.

- Geerts, A. (2004). On the origin of stellate cells: mesodermal, endodermal or neuro-ectodermal? *Journal of hepatology* **40**(2): 331-334.
- Gleich, G. J. (2000). Mechanisms of eosinophil-associated inflammation. *Journal of Allergy and Clinical Immunology* **105**(4): 651-663.
- Gomes, I.; Mathur, S. K.; e cols. (2005). Eosinophil-fibroblast interactions induce fibroblast IL-6 secretion and extracellular matrix gene expression: implications in fibrogenesis. *Journal of Allergy and Clinical Immunology* **116**(4): 796-804.
- Gryssels, B.; Polman, K.; e cols. (2006) – Human Schistosomiasis; *Lancet*, **368**(9541): 1106-1118.
- Gryssels, B. (2012) - Schistosomiasis; *Infect Dis Clin N Am*, 26: 383–397.
- Hams, E.; Aviello, G.; e cols. (2013) - The *Schistosoma* granuloma: friend or foe? *Frontiers in Immunology*, **89**(4): 1-8.
- Herndon, F. J.; e Kayes, S. (1992). Depletion of eosinophils by anti-IL-5 monoclonal antibody treatment of mice infected with *Trichinella spiralis* does not alter parasite burden or immunologic resistance to reinfection. *The Journal of Immunology* **149**(11): 3642-3647.
- Hoffmann, H. J.; Bjerke, T.; e cols. (2001). SNARE proteins are critical for regulated exocytosis of ECP from human eosinophils. *Biochemical and biophysical research communications* **282**(1): 194-199.
- Hogan, S. P.; e Rothenberg, M. E. (2004). Review article: The eosinophil as a therapeutic target in gastrointestinal disease. *Alimentary pharmacology & therapeutics* **20**(11-12): 1231-1240.
- Hogan, S. P.; e Rothenberg, M. E. (2006). "Eosinophil function in eosinophil-associated gastrointestinal disorders. *Current allergy and asthma reports* **6**(1): 65-71.
- Hogan, S. P.; Rosenberg, H. F.; e cols. (2008). Eosinophils: biological properties and role in health and disease. *Clinical & Experimental Allergy* **38**(5): 709-750.
- Hogg, K. G.; Kumkate, S.; e cols. (2003). Interleukin-12 p40 secretion by cutaneous CD11c+ and F4/80+ cells is a major feature of the innate immune response in mice that develop Th1-mediated protective immunity to *Schistosoma mansoni*. *Infection and immunity* **71**(6): 3563-3571.
- Hudson, G.; e Heap, P. (1969). Ultrastructure of the Eosinophil Granule Internum; the Problem of Reversed Relative Density. *Z. Zellforsch.* **93**, 332-335.
- Humbles, A. A.; Lloyd, C. M.; e cols. (2004). A critical role for eosinophils in allergic airways remodeling. *Science* **305**(5691): 1776-1779.
- Hurst, M. H.; Willingham III, A. I.; e cols. (2002). Experimental schistosomiasis japonica in the pig: immunohistology of the hepatic egg granuloma. *Parasite immunology* **24**(3): 151-159.
- Hurst, M. H.; Lola, S. G.; e cols. (2006). Immunomodulation of the hepatic egg granuloma in *Schistosoma japonicum*-infected pigs. *Parasite immunology* **28**(12): 681-686.

- Hussein, M. R. (2008). Mucocutaneous Splendore-Hoeppli phenomenon. *Journal of cutaneous pathology* **35**(11): 979-988.
- Huxtable, C.; e Rothwell, T. (1975). Studies of the responses of basophil and eosinophil leukocytes and mast cells to the nematode *Trichostrongylus colubriformis*. *Aust J Exp Biol Med Sci* **53**: 437-445.
- Incani, R. N.; e McLaren, D. J. (1984). Histopathological and ultrastructural studies of cutaneous reactions elicited in naive and chronically infected mice by invading schistosomes of *Schistosoma mansoni*. *International journal for parasitology* **14**(3): 259-276.
- Jacobsen, E. A.; Teranova, A. G.; e cols. (2007). Eosinophils: singularly destructive effector cells or purveyors of immunoregulation? *Journal of Allergy and Clinical Immunology* **119**(6): 1313-1320.
- Johnson, F. B. (1976). Splendore-Hoeppli phenomenon. *Pathology of tropical and extraordinary diseases* **2**: 681-683.
- Jordan, P.; Webbe, G.; e cols. (1993). Human schistosomiasis (eds Jordan P, Webbe G, Sturrock RF) CAB International. *Wallingford, UK*.
- Kaplan, M. H.; Whitfield, J. R.; e cols. (1998). Th2 cells are required for the *Schistosoma mansoni* egg-induced granulomatous response. *The Journal of Immunology* **160**(4): 1850-1856.
- Kazura, J. W.; e Aikawa, M. (1980). Host defense mechanisms against *Trichinella spiralis* infection in the mouse: eosinophil-mediated destruction of newborn larvae in vitro. *Journal of Immunology* **124**(1): 355-361.
- Kephart, G. M.; Andrade, Z. A.; e cols. (1988). Localization of eosinophil major basic protein onto eggs of *Schistosoma mansoni* in human pathologic tissue. *The American journal of pathology* **133**(2): 389.
- Kephart, G. M.; Alexander, J. A.; e cols. (2010). Marked deposition of eosinophil-derived neurotoxin in adult patients with eosinophilic esophagitis. *The American journal of gastroenterology* **105**(2): 298-307.
- Kita, H. (2011). Eosinophils: multifaceted biological properties and roles in health and disease. *Immunological reviews* **242**(1): 161-177.
- Klion, A. D.; e Nutman, T. B. (2004). The role of eosinophils in host defense against helminth parasites. *Journal of Allergy and Clinical Immunology* **113**(1): 30-37.
- Kreider, T.; Anthony, R. M.; e cols. (2007). Alternatively activated macrophages in helminth infections. *Current opinion in immunology* **19**(4): 448-453.
- Kouřilová, P.; Hogg, K. G.; e cols. (2004). Cercarial dermatitis caused by bird schistosomes comprises both immediate and late phase cutaneous hypersensitivity reactions. *The Journal of Immunology* **172**(6): 3766-3774.
- Lacy, P.; Mahmudi-Azer, S.; e cols. (1999). Rapid mobilization of intracellularly stored RANTES in response to interferon- γ in human eosinophils. *Blood* **94**(1): 23-32.
- Lambertucci, J. R. (2010). "Acute schistosomiasis mansoni: revisited and reconsidered." *Memorias do Instituto Oswaldo Cruz* **105**(4): 422-435.

- Lee, J. J.; Jacobsen, E. A.; e cols. (2012). Human versus mouse eosinophils: "that which we call an eosinophil, by any other name would stain as red. *Journal of Allergy and Clinical Immunology* **130**(3):572-584.
- Lenzi, H. L.; Sobral, A. C. L.; e cols. (1987). In vivo kinetics of eosinophils and mast cells in experimental murine Schistosomiasis. *Memórias do Instituto Oswaldo Cruz* **82**: 67-76.
- Lenzi, H. L.; Lenzi, J. A.; e cols. (1991). Extracellular matrix in parasitic and infectious diseases. *Memórias do Instituto Oswaldo Cruz* **86**: 77-90.
- Lenzi, H. L.; Lenzi, J. A.; e cols. (1995). Extramedullary hematopoiesis in murine schistosomiasis mansoni. *Memórias do Instituto Oswaldo Cruz* **90**(2): 169-177.
- Lenzi, H. L.; Pacheco, R. G.; e cols. (1997). Immunological system and *Schistosoma mansoni*: co-evolutionary immunobiology. What is the eosinophil role in parasite-host relationship? *Memórias do Instituto Oswaldo Cruz* **92**: 19-32.
- Lenzi, H. L.; Kimmel, E.; e cols. (1998). Histoarchitecture of schistosomal granuloma development and involution: morphogenetic and biomechanical approaches. *Memórias do Instituto Oswaldo Cruz* **93**: 141-151.
- Li Hsü, S., e cols. (1972). Comparative studies on the lesions caused by eggs of *Schistosoma mansoni* in livers of albino mice and rhesus monkeys. *Ann Trop Med Parasitol* **66**: 89-97.
- Lim, S. D.; Suh, Y. L.; e cols. (1995). Mansonian schistosomiasis in rectum- Report of a case. *The Korean journal of parasitology* **33**(4): 383-386.
- Lins, R. A. B.; Cavalcanti, C. B. L.; e cols. (2008) - A distribuição dos eosinófilos nas diferentes fases de evolução do granuloma hepático em camundongos infectados pelo *Schistosoma mansoni*; *Revista da Sociedade Brasileira de Medicina Tropical* **41**(2):173-178.
- Logan, M. R.; Lacy, P.; e cols. (2002). Expression of eosinophil target SNAREs as potential cognate receptors for vesicle-associated membrane protein-2 in exocytosis. *Journal of Allergy and Clinical Immunology* **109**(2): 299-306.
- Logan, M. R.; Odemuyiwa, S. O.; e cols. (2003). Understanding exocytosis in immune and inflammatory cells: the molecular basis of mediator secretion. *Journal of Allergy and Clinical Immunology* **111**(5): 923-932.
- Logan, M. R.; Lacy, P.; e cols. (2006). A critical role for vesicle-associated membrane protein-7 in exocytosis from human eosinophils and neutrophils. *Allergy* **61**(6): 777-784.
- Machado-Silva, J. R.; Galvão, C.; e cols. (1995). *Schistosoma mansoni* Sambon, 1907: comparative morphological studies os some brazilians strains. *Rev Inst Med Trop São Paulo* **37**(5): 441-447
- Mackenzie, C. D.; Ramalho-Pinto, F. J.; e cols. (1977). Antibody-mediated adherence of rat eosinophils to schistosomula of *Schistoma mansoni* in vitro. *Clinical and Experimental Immunology* **30**(1): 97.

- Magalhães, A.; Miranda, D. G.; e cols. (2004). Cytokine profile associated with human chronic schistosomiasis mansoni. *Memorias do Instituto Oswaldo Cruz* **99**: 21-26.
- Magalhães, E. S.; Paiva, C. N.; e cols. (2009). Macrophage migration inhibitory factor is critical to interleukin-5-driven eosinophilopoiesis and tissue eosinophilia triggered by *Schistosoma mansoni* infection. *The FASEB Journal* **23**(4): 1262-1271.
- Magalhães, K. G.; Almeida, P. E.; e cols. (2010) – Schistosomal-derived lysophosphatidylcholine are involved in eosinophil activation and recruitment through toll-like receptor-2-dependent mechanisms; *The Journal of Infectious Diseases*, 202(9): 1369-1379.
- Maizels, R. M.; Balic, A.; e cols. (2004). Helminth parasites—masters of regulation. *Immunological reviews* **201**(1): 89-116.
- Malaquias, L. C. C.; Falcão, P. L.; e cols. (1997). Cytokine Regulation of Human Immune Response to *Schistosoma mansoni*: Analysis of the Role of IL-4, IL-5 and IL-10 on Peripheral Blood Mononuclear Cell Responses. *Scandinavian journal of immunology* **46**(4): 393-398.
- Malm-Erfjelt, M.; Persson, C. G. A.; e cols. (2001). Degranulation status of airway tissue eosinophils in mouse models of allergic airway inflammation. *American Journal of Respiratory Cell and Molecular Biology* **24**(3): 352-359.
- Malm-Erfjält, M.; Greiff, L.; e cols. (2005). Circulating eosinophils in asthma, allergic rhinitis, and atopic dermatitis lack morphological signs of degranulation. *Clinical & Experimental Allergy* **35**(10): 1334-1340.
- Martins, R. N.; Cleva, R.; e cols. (2010). Correlação entre esplenomegalia e plaquetopenia na forma hepatoesplênica da esquistossomose mansônica. *ABCD Arq Bras Cir Dig* **23**(4): 254-258.
- McLaren, D. J.; Mackenzie, C. D.; e cols. (1977). Ultrastructural observations on the in vitro interaction between rat eosinophils and some parasitic helminths (*Schistosoma mansoni*, *Trichinella spiralis* and *Nippostrongylus brasiliensis*). *Clinical and Experimental Immunology* **30**(1): 105.
- McLaren, D. J.; Worms, M. J. (1983). *Ornithodoros tartakovskyi*: quantitation and ultrastructure of cutaneous basophil responses in the guinea pig. *Experimental parasitology* **56**(2): 153-168.
- Meeusen, E. N. T.; e Balic, A. (2000). Do eosinophils have a role in the killing of helminth parasites? *Parasitology Today* **16**(3): 95-101.
- Melo, R. C. N.; Perez, S. A. C.; e cols. (2005a) – Intragranular vesiculotubular compartments are involved in piecemeal degranulation by activated human eosinophils; *Traffic* **6**: 866-879.
- Melo, R. C. N.; Spencer, L. A.; e cols. (2005b) – Human eosinophils secrete preformed, granule-stored interleukin-4 through distinct vesicular compartments; *Traffic* **6**: 1047-1057.
- Melo, R. C. N.; Spencer, L. A.; e cols. (2008a) – Mechanisms of eosinophil secretion: large vesiculotubular carriers mediate transport and release of granule-derived cytokines and other proteins; *J Leukoc Biol* **83**: 229-236.

- Melo, R. C. N.; Dvorak, A. M.; e cols. (2008b) – New aspects of piecemeal degranulation in human eosinophils; *Int J Med boil Frontiers*, **14**: 1-186.
- Melo, R. C. N.; Dvorak, A. M.; e cols. (2008c) – Electron tomography and immunogold electron microscopy for investigating intracellular trafficking and secretion in human eosinophils; *J Cell Mol Med*, **12** (4): 1416-1419.
- Melo, R. C. N.; Spencer, L. A.; e cols. (2009) – Vesicle-mediated secretion of human eosinophil granule-derived major basic protein; *Laboratory Investigation*, **89**: 769-781.
- Melo, R. C.; Dvorak, A. M.; e cols. (2010). Contributions of electron microscopy to understand secretion of immune mediators by human eosinophils. *Microscopy and Microanalysis* **16**(06): 653-660.
- Melo, R. C. N.; e Weller, P. F. (2010) – Piecemeal degranulation in human eosinophils: a distinct secretion mechanism underlying inflammatory responses; *Histol Histopathol*, **25**: 1341-1354.
- Melo, R. C. N.; Liu, L.; e cols. (2013a) – Eosinophil-derived cytokines in health and disease: unraveling novel mechanisms of selective secretion; *Allergy*, **68** (3):274-284.
- Melo, R. C. N.; Dvorak, A. M.; e cols. (2013b) – Eosinophil Ultrastructure. *Eosinophils in Health and Disease*, Academic Press (Elsevier): 1-679.
- Melo, R. C. N.; e Weller, P. F. (2014). Unraveling the complexity of lipid body organelles in human eosinophils. *Journal of leukocyte biology* **96**(5): 703-712.
- Melo, R. C. N.; Morgan, E.; e cols. (2014). Pre-embedding immunogold labeling to optimize protein localization at subcellular compartments and membrane microdomains of leukocytes. *Nature protocols* **9**(10): 2382-2394.
- Mestas, J.; e Hughes, C. C. (2004). Of mice and not men: differences between mouse and human immunology. *The Journal of Immunology* **172**(5): 2731-2738.
- Ministério da Saúde (2010). Doenças infecciosas e parasitárias. Guia de bolso. Ministério da Saúde, 8ª ed., Brasília, 454p.
- Montenegro, S. M. L.; Miranda, P.; e cols. (1999). Cytokine production in acute versus chronic human schistosomiasis mansoni: the cross-regulatory role of interferon- γ and interleukin-10 in the responses of peripheral blood mononuclear cells and splenocytes to parasite antigens. *Journal of Infectious Diseases* **179**(6): 1502-1514.
- Moqbel, R.; e Coughlin, J. J. (2006). Differential secretion of cytokines. *Science Signaling* **2006**(338): pe26-pe26.
- Moreels, T. G.; De Man, J. G.; e cols. (2001). Effect of *Schistosoma mansoni*-induced granulomatous inflammation on murine gastrointestinal motility. *American Journal of Physiology-Gastrointestinal and Liver Physiology* **280**(5): G1030-G1042.
- Moon, T. C.; Befus, D.; e cols. (2014). Mast cell mediators: their differential release and the secretory pathways involved. *Frontiers in immunology* **5**: 569.
- Muniz, V. S.; Weller, P. F.; e cols. (2012). Eosinophil crystalloid granules: structure, function, and beyond. *Journal of leukocyte biology* **92**(2): 281-288.

- Neves, J.; Raso, P.; e cols. (1993). Ischaemic colitis (necrotizing colitis, pseudomembranous colitis) in acute schistosomiasis mansoni: report of two cases. *Transactions of the Royal Society of Tropical Medicine and Hygiene* **87**(4): 449-452.
- Neves, J. S.; Perez, S. A. C.; e cols. (2008). Eosinophil granules function extracellularly as receptor-mediated secretory organelles." *Proceedings of the National Academy of Sciences* **105**(47): 18478-18483.
- Organization, W. H. (2010). First WHO report on neglected tropical diseases: working to overcome the global impact of neglected tropical diseases. *First WHO report on neglected tropical diseases: Working to overcome the global impact of neglected tropical diseases*, WHO.
- Organization, W. H. (2015). Schistosomiasis. Disponível em <http://www.who.int/schistosomiasis/en/>. Acessado em 02/03/2015.
- Park, Y. M.; e Bochner, B. S. (2010). Eosinophil survival and apoptosis in health and disease. *Allergy, asthma & immunology research* **2**(2): 87-101.
- Pearce, E. J.; e Sher, A. (1991). Functional dichotomy in the CD4+ T cell response to *Schistosoma mansoni*. *Experimental parasitology* **73**(1): 110-116.
- Pearce, E. J.; Caspar, P.; e cols. (1991). "Downregulation of Th1 cytokine production accompanies induction of Th2 responses by a parasitic helminth, *Schistosoma mansoni*. *The Journal of experimental medicine* **173**(1): 159-166.
- Pearce, E, J.; e MacDonald, A. S. (2002) – The Immunobiology of schistosomiasis. *Nat Rev Immunol*, **2**: 499-510.
- Persson, C. G. A.; e Erjefalt, J. S. (1997). Eosinophil lysis and free granules: na in vivo paradigm for cell activation and drug development. *Trends in the pharmacology sciences* **18**: 117-123.
- Phillips, S. M.; Bentley, A. G.; e cols. (1983). The immunologic response of congenitally athymic rats to *Schistosoma mansoni* infection. I. In vivo studies of resistance. *The Journal of Immunology* **131**(3): 1466-1474.
- Plager, D. A.; Loegering, D. A.; e cols. (2006). Major basic protein homolog (MBP2): a specific human eosinophil marker. *The Journal of Immunology* **177**(10): 7340-7345.
- Popken-Harris, P., e cols. (1995). Expression, purification, and characterization of the recombinant proform of eosinophil granule major basic protein. *The Journal of Immunology* **155**(3): 1472-1480.
- Popken-Harris, P.; Checkel, J.; e cols. (1998). Regulation and Processing of a Precursor Form of Eosinophil Granule Major Basic Protein (ProMBP) in Differentiating Eosinophils. *Blood* **92**: 623-631.
- Pulimood, A. B.; Ramakrishna, B. S.; e cols. (1999). Collagenous gastritis and collagenous colitis: a report with sequential histological and ultrastructural findings. *Gut* **44**(6): 881-885.
- Pyrrho, A. d. S.; Ramos, J. A.; e cols. (2013). Dexamethasone, a drug for attenuation of *Schistosoma mansoni* infection morbidity. *Antimicrobial Agents and Chemotherapy* **46**(11): 3490-3498.

- Qadri, F.; Bhuiyan, T. R.; e cols. (2004). Acute dehydrating disease caused by *Vibrio cholerae* serogroups O1 and O139 induce increases in innate cells and inflammatory mediators at the mucosal surface of the gut. *Gut* **53**: 62-69.
- Rabello, A. L. T. (1992). Parasitological diagnosis of schistosomiasis mansoni: fecal examination and rectal biopsy. *Memórias do Instituto Oswaldo Cruz* **87**: 325-331.
- Raqib, R.; Moly, P. K.; e cols. (2003). Persistence of mucosal mast cells and eosinophils in-*Shigella*-infected children. *Infection and Immunity* **71**(5): 2684-2692.
- Raso, P.; e Bogliolo, L. (1970). Esquistossomose mansoni. *Patologia Editora Savier, Universidade de São Paulo, São Paulo*: 77-130.
- Raso, P.; Toppa, N. H.; e cols. (1983). Tipos de colágeno na fibrose hepática esquistossomótica de Symmers. *Revista da Sociedade Brasileira de Medicina Tropical* **16**(4): 202-205.
- Raso, P.; Raso, L. A. M.; e cols. (2012). Schistosoma mansoni granuloma in late evolutive phase, in a case of tumoral form in man. *Revista da Sociedade Brasileira de Medicina Tropical* **45**(5): 627-632.
- Reiman, R. M.; Thompson, R. W.; e cols. (2006). Interleukin-5 (IL-5) augments the progression of liver fibrosis by regulating IL-13 activity. *Infection and immunity* **74**(3): 1471-1479.
- Rosenberg, H. F. (1998). The eosinophil ribonucleases. *Cellular and Molecular Life Sciences CMLS* **54**(8): 795-803.
- Rosenberg, H. F.; Dyer, K. D.; e cols. (2013). Eosinophils: changing perspectives in health and disease. *Nature Reviews Immunology* **13**(1): 9-22.
- Ross, A. G. P.; Bartley, P. B.; e cols. (2002). Schistosomiasis. *The New England Journal of Medicine* **346**: 1212-1220.
- Ross, A. G.; McManus, D. P.; e cols. (2012). Neuroschistosomiasis. *Journal of Neurology* **259**(1): 22-32.
- Rothenberg, M. E.; Mishra, A.; e cols. (2001). Gastrointestinal eosinophils in health and disease. *Advances in immunology* **78**: 291-328.
- Rothenberg, M. E. (2001). Gastrointestinal eosinophils. *Allergy* **56**(s67): 21-22.
- Rothenberg, M. E.; e Hogan, S. P. (2006). The eosinophil. *Immunology* **24**(1): 147.
- Rumbley, C. A.; Sugaya, H.; e cols. (1999). Activated eosinophils are the major source of Th2-associated cytokines in the schistosome granuloma. *The Journal of Immunology* **162**(2): 1003-1009.
- Saffari, H.; Hoffman, L. H.; e cols. (2014). Electron microscopy elucidates eosinophil degranulation patterns in patients with eosinophilic esophagitis. *Journal of Allergy and Clinical Immunology* **133**(6): 1728-1734. e1721.
- Sanderson, C. J. (1992). Interleukin-5, eosinophils, and disease. *Blood* **79**(12): 3101-3109.
- Shamri, R; Xenakis, J. J.; e cols. (2011). Eosinophils in innate immunity: an evolving story. *Cell Tissue Research* **343**: 57-83.

- Sheshachalam, A.; Srivastava, N.; e cols. (2014). Granule protein processing and regulated secretion in neutrophils. *Frontiers in Immunology* **5**: 448.
- Schwartz, E. (2002). Pulmonary schistosomiasis. *Clinics in chest medicine* **23**(2): 433-443.
- Sher, A.; Coffman, R. L.; e cols. (1990a). Interleukin 5 is required for the blood and tissue eosinophilia but not granuloma formation induced by infection with *Schistosoma mansoni*. *Proc. Natl. Acad. Sci. USA* **87**: 61-65.
- Shin, M. H.; Lee, Y. A.; e cols. (2009). Eosinophil-mediated tissue inflammatory responses in helminth infection. *The Korean journal of parasitology* **47**(Suppl): S125-S131.
- Shukla, A.; Berglund, L.; e cols. (2000). Regulated exocytosis in immune function: are SNARE-proteins involved? *Respiratory Medicine* **94** 10-17.
- Souza, F. P. C. d.; Vitorino, R. R.; e cols. (2011). Esquistossomose mansônica: aspectos gerais, imunologia, patogênese e história natural. *Rev Bras Clin Med* **9**(4): 300-307.
- Souza, P. R.; Souza, A. L. S.; e cols. (2008). The role of chemokines in controlling granulomatous inflammation in *Schistosoma mansoni* infection. *Acta tropica* **108**(2): 135-138.
- Spencer, L. A.; Melo, R. C. N.; e cols. (2006). Cytokine receptor-mediated trafficking of preformed IL-4 in eosinophils identifies an innate immune mechanism of cytokine secretion. *Proceedings of the National Academy of Sciences of the United States of America* **103**: 3333-3338.
- Spencer, L. A.; Szela, C.; e cols. (2009). Human eosinophils constitutively express multiple Th1, Th2, and immunoregulatory cytokines that are secreted rapidly and differentially. *Journal of Leukocyte Biology* **85**: 117-123.
- Spencer, L. A.; Bonjour, K.; e cols. (2014) Eosinophil secretion of granule-derived cytokines. *Frontiers in immunology* **5**: 496
- Stow, J. L.; e Murray, R. Z. (2013). Intracellular trafficking and secretion of inflammatory cytokines. *Cytokine & growth factor reviews* **24**(3): 227-239.
- Straumann, A.; Conus, S.; e cols. (2010). Anti-interleukin-5 antibody treatment (mepolizumab) in active eosinophilic oesophagitis: a randomized, placebo-controlled, double-blind trial. *Gut* **59**(1): 21-30.
- Strote, G. (1991). Ultrastructural study of the interaction between eosinophilic granulocytes and third and fourth stage larvae of *Onchocerca volvulus*. *Acta Tropica* **48**: 1-8.
- Swartz, J. M.; Dyer, K. D. ;e cols. (2006). *Schistosoma mansoni* infection in eosinophil lineage-ablated mice. *Blood* **108**: 2420-2427.
- Symmers, W.S.C. (1904). Note on a new form of liver cirrhosis due to the presence of the ova of bilharzia hiematobia. *Journal of Pathology and Bacteriology* **9**: 237.
- Terada, T. (2009). Schistosomal appendicitis: incidence in Japan and a case report. *World journal of gastroenterology: WJG* **15**(13): 1648.

- Tendler, M.; e Simpson, A. J. (2008). The biotechnology-value chain: development of Sm14 as a schistosomiasis vaccine. *Acta tropica* **108**(2): 263-266.
- Torpier, G.; Colombel, J. F.; e cols. (1988). Eosinophilic gastroenteritis: ultrastructural evidence for a selective release of eosinophil major basic protein. *Clinical and experimental immunology* **74**(3): 404.
- Uller, L.; Andersson, M.; e cols. (2004). Occurrence of Apoptosis, Secondary Necrosis, and Cytolysis in Eosinophilic Nasal Polyps. *Am J Respir Crit Care Med* **170**: 742–747.
- Van der Kleij, D.; Tielens, A. G. M.; e cols. (1999). Recognition of schistosome glycolipids by immunoglobulin e: possible role in immunity. *Infection and immunity* **67**(11): 5946.
- Vaněk, J. (1949). Gastric submucosal granuloma with eosinophilic infiltration. *The American journal of pathology* **25**(3): 397.
- Varaldo, P. B.; Leite, L. C. C.; e cols. (2004). Recombinant Mycobacterium bovis BCG expressing the Sm14 antigen of Schistosoma mansoni protects mice from cercarial challenge. *Infection and immunity* **72**(6): 3336-3343.
- Vidal, M. R. F. S.; Barbosa, A. A.; e cols. (1993). Experimental pulmonary schistosomiasis: lack of morphological evidence of modulation in schistosomal pulmonary granulomas. *Rev. Inst Med. Trop. São Paulo* **35**(5): 423-429.
- Wallaert, B. B.; Desreumaux, P.; e cols. (1995). Immunoreactivity for Interleukin 3 and 5 and Granulocyte/Macrophage Colony-stimulating Factor of Intestinal Mucosa in Bronchial Asthma. *Journal of Experimental Medicine* **182**: 1897-1904.
- Warren, K. S. (1966). The pathogenesis of "gclay-pipe stem cirrhosis" in mice with chronic schistosomiasis mansoni, with a note on the longevity of the schistosomes. *American journal of pathology* **49**(3): 477-489.
- Weinstock, J. V.; e Boros, D. L. (1983). Organ-dependent differences in composition and function observed in hepatic and intestinal granulomas isolated from mice with Schistosomiasis mansoni. *Journal of Immunology* **26**: 234-241.
- Weinstock, J. V.; Elliott^a, D., e cols. (1999). Immunoregulation within the granulomas of murine schistosomiasis mansoni. *Microbes and Infection* **1**: 491-498.
- Willians, R. M. (1981). An ultrastructural study of a jejuna inflammatory fibroid polyp. *Histopathology* **5**: 193-203.
- Wilson, S.; Vennervald, B. J.; e cols. (2007). Hepatosplenomegaly in Kenyan schoolchildren: exacerbation by concurrent chronic exposure to malaria and Schistosoma mansoni infection. *Tropical_Medicine & International Health* **12**(12): 1442-1449.
- Wynn, T. A.; Thompson, R. W.; e cols. (2004). Immunopathogenesis of schistosomiasis. *Immunology Reviews* **201**: 156-167.
- Yang, D.; Chen, Q.; e cols. (2008). Eosinophil-derived neurotoxin acts as an alarmin to activate the TLR2–MyD88 signal pathway in dendritic cells and

enhances Th2 immune responses. *The Journal of experimental medicine* **205**(1): 79-90.

- Yoshida, T.; Ikuta, K.; e cols. (1996). Defective B-1 cell development and impaired immunity against *Angiostrongylus cantonensis* in IL-5R α -deficient mice. *Immunity* **4**(5): 483-494.

- Yoshimura, K.; Uchida, K.; e cols. (1984). Ultrastructural evidence for eosinophil-mediated destruction of *Angiostrongylus cantonensis* transferred into the pulmonary artery of non-permissive hosts. *Parasite Immunology* **6**: 105-118.

- Yu, C., Cantor, A. B.; e cols. (2002). Targeted deletion of a high-affinity GATA-binding site in the GATA-1 promoter leads to selective loss of the eosinophil lineage in vivo. *The Journal of experimental medicine* **195**(11): 1387-1395.

- Yousefi, S., Gold, J. A.; e cols. (2008). Catapult-like release of mitochondrial DNA by eosinophils contributes to antibacterial defense. *Nature medicine* **14**(9): 949-953.

- Zhang, W.; Zhu, J.; e cols. (2015). An association of aquaporin-4 with the immunoregulation of liver pathology in mice infected with *Schistosoma japonicum*. *Parasites & Vectors* **8**: 37.

8. ANEXOS

- Artigo publicado durante o período do doutorado contendo dados da tese.
- Artigo publicado durante o período do doutorado envolvendo mecanismos de secreção de eosinófilos.
- Artigos publicados durante o período do doutorado, decorrentes da participação em outros projetos, que não entraram no corpo da tese.
- Licença nº LW-32/12 da Comissão de Ética no Uso de Animais (CEUA/FIOCRUZ) para utilização dos animais de experimentação envolvidos com este trabalho.
- Exames clínicos de rotina realizados no Setor de Propedêutica Complementar do Instituto Alfa de Gastroenterologia do Hospital das Clínicas da UFMG para determinação clínica da forma pseudotumoral da esquistossomose mansônica do paciente.



Human Eosinophil Leukocytes Express Protein Disulfide Isomerase in Secretory Granules and Vesicles: Ultrastructural Studies

Felipe F. Dias, Kátia B. Amaral, Lívia A. S. Carmo, Revital Shamri, Ann M. Dvorak, Peter F. Weller, and Rossana C. N. Melo

Laboratory of Cellular Biology, Department of Biology, Federal University of Juiz de Fora, UFJF, Juiz de Fora, MG, Brazil (FFD,KBA,LASC,RCNM); Department of Pathology (AMD); Department of Medicine, Beth Israel Deaconess Medical Center, Harvard Medical School, Boston, Massachusetts (RS,PFV,RCNM)

Summary

Protein disulfide isomerase (PDI) has fundamental roles in the oxidative folding of proteins in the endoplasmic reticulum (ER) of eukaryotic cells. The study of this molecule has been attracting considerable attention due to its association with other cell functions and human diseases. In leukocytes, such as neutrophils, PDI is involved with cell adhesion, signaling and inflammation. However, the expression of PDI in other leukocytes, such as eosinophils, important cells in inflammatory, allergic and immunomodulatory responses, remains to be defined. Here we used different approaches to investigate PDI expression within human eosinophils. Western blotting and flow cytometry demonstrated high PDI expression in both unstimulated and CCL11/eotaxin-1-stimulated eosinophils, with similar levels in both conditions. By using an immunogold electron microscopy technique that combines better epitope preservation and secondary Fab-fragments of antibodies linked to 1.4-nm gold particles for optimal access to microdomains, we identified different intracellular sites for PDI. In addition to predictable strong PDI labeling at the nuclear envelope, other unanticipated sites, such as secretory granules, lipid bodies and vesicles, including large transport vesicles (eosinophil sombrero vesicles), were also labeled. Thus, we provide the first identification of PDI in human eosinophils, suggesting that this molecule may have additional/specific functions in these leukocytes. (J Histochem Cytochem 62:450–459, 2014)

Keywords

transmission electron microscopy, human eosinophils, immunogold electron microscopy, cell activation, endoplasmic reticulum, protein disulfide isomerase, secretory granules, lipid bodies, vesicular traffic.

Introduction

The process of disulfide bond formation in the endoplasmic reticulum (ER) of eukaryotic cells was one of the first mechanisms of catalyzed protein folding to be discovered. This process involves protein disulfide isomerase (PDI) enzymes, a family composed of several well-characterized proteins that are encountered in the ER of both prokaryotic and eukaryotic cells. The name PDI indicates not only the family but also a particular protein, which was the first to be characterized and also the one studied in more detail. The specific protein PDI is localized to the ER lumen where it catalyzes the formation and breakage of disulfide bonds

between cysteine residues within proteins [reviewed in (Appenzeller-Herzog and Ellgaard 2008; Laurindo et al. 2012; Turano et al. 2002)]. This allows proteins to quickly find the correct arrangement of disulfide bonds in their fully folded state. Therefore, it has been suggested that PDI plays

Received for publication November 07, 2013; accepted March 11, 2014.

Corresponding Author:

Rossana C. N. Melo, Laboratory of Cellular Biology, Department of Biology, Federal University of Juiz de Fora, José Lourenço Kelmer, w/n°, Laboratory of Cellular Biology, ICB, Campus Universitário, São Pedro, Juiz de Fora, MG, 36036-900, Brazil.
Email: rossana.melo@ufjf.edu.br

a role similar to the chaperones in the folding process, promoting folding of the polypeptide chains as well as formation of disulfide bonds inside the protein structure [reviewed in (Laurindo et al. 2012; Turano et al. 2002)].

Despite the well-characterized function of PDI in the ER, this enzyme has been reported at distinct cytoplasmic sites and implicated in other cell functions. In leukocytes, such as neutrophils, PDI is closely associated with nicotinamide adenine dinucleotide phosphate (NADPH) oxidase subunits and exerts a functional regulatory role in reactive oxygen species (ROS) generation (Laurindo et al. 2008). Recent work has also identified another important function for PDI in leukocytes during vascular inflammation *in vivo*, demonstrating that this enzyme is required for neutrophil adhesion and crawling by interacting with integrins (Hahm et al. 2013). Interestingly, PDI may act as an intracellular anti-inflammatory molecule in leukocytes. Decreased levels of PDI were reported in monocytes primed by lipopolysaccharide (LPS) (Gadgil et al. 2003) and in neutrophils infected with *Staphylococcus aureus* (Zhang et al. 2010).

The expression of PDI in other leukocytes such as eosinophils remains to be defined. Eosinophils are innate immune leukocytes recruited in large numbers to sites of allergic inflammation and parasitic infections. More recently appreciated are the additional pleiotropic effects of recruited eosinophils that have an impact on immunomodulation and tissue homeostasis and repair [reviewed in (Melo et al. 2013; Rosenberg et al. 2013)].

Our group has been using a pre-embedding immunogold electron microscopy technique, which combines better preservation of subcellular compartments and protein epitopes with the use of very small gold particles conjugated with secondary antibodies, to localize specific proteins in human eosinophil subcellular sites (Melo et al. 2005a; Melo et al. 2005b). For example, by applying this technique, which enables optimal access to membrane microdomains, we identified major basic protein (MBP) and cytokines at large vesicles, termed Eosinophil Sombrero Vesicles (EoSVs), involved in the transport of these proteins from secretory granules to the cell surface (Melo et al. 2005a; Melo et al. 2008; Melo et al. 2005b; Melo et al. 2009).

Here we have applied the pre-embedding immunogold electron microscopy (immunoEM) technique to human eosinophils to investigate the expression and subcellular localization of PDI within these cells. Our findings reveal that PDI is highly expressed in human eosinophils and that this enzyme is also present in non-ER locations, such as secretory granules, vesicular compartments and lipid bodies. Thus, we provide the first identification of PDI in human eosinophils, suggesting that this molecule may have additional/specific functions in these leukocytes.

Materials & Methods

Eosinophil Isolation, Stimulation and Viability

Granulocytes were isolated from the blood of different healthy donors. Eosinophils were enriched and purified by negative selection using human eosinophil enrichment cocktail (StemSep™, StemCell Technologies; Seattle, WA) and the MACS bead procedure (Miltenyi Biotec; Auburn, CA), as described [Melo et al., 2005a], with the exception that hypotonic red blood cell (RBC) lysis was omitted to avoid any potential effect of RBC lysis on eosinophil function. Experiments were approved by the Beth Israel Deaconess Medical Center Committee on Clinical Investigation, and informed consent was obtained from all subjects. Purified eosinophils (10^6 cells/mL) were stimulated with recombinant human eotaxin-1 (CCL11) (100 ng/mL; R&D Systems; Minneapolis, MN) in RPMI-1640 medium plus 0.1% ovalbumin (OVA) (Sigma-Aldrich; St. Louis, MO), or medium alone at 37°C, for 1 hr. Eosinophil viability and purity were greater than 99%, as determined by ethidium bromide (Molecular Probes, Life Technologies; Carlsbad, CA) incorporation and cytocentrifuged smears stained with HEMA 3 stain kit (Fisher Scientific; Pittsburgh, PA), respectively.

Antibody Reagents

Anti-human mouse IgG2a PDI (clone RL90), whose PDI specificity has been well validated in previous studies (Alhamidi et al. 2011; Gill et al. 2013; Peterfi et al. 2009; Turner et al. 2009), and irrelevant isotype control monoclonal antibodies (Abcam; Cambridge, MA) were used for EM (5 µg/mL), flow cytometry (10 µg/mL) and western blotting (1:1000). Secondary antibody for immunoEM studies was an affinity-purified goat anti-mouse Fab fragment conjugated to 1.4-nm gold particles (1:100, Nanogold, Nanoprobes; Stony Brook, NY). Secondary antibodies for flow cytometry were goat anti-mouse conjugated to Alexa Fluor 488 (Molecular Probes, Life Technologies) and for western blotting were goat anti-mouse conjugated to HRP (1:5,000, Jackson ImmunoResearch Laboratories, Inc.; West Grove, PA).

Flow Cytometry

Human eosinophils were stimulated or not with CCL11 as detailed above. Immediately after stimulation, cells were fixed with 3.7% paraformaldehyde, permeabilized and blocked with 2.5% human serum. Cells were incubated with anti-PDI or isotype control antibodies, followed by anti-mouse secondary antibodies as described above. Data were acquired using the LSRII flow cytometer (BD Biosciences; Franklin Lakes, NJ) and the analysis software, Flow Jo (Tree Star Inc., Ashland, OR).

Western Blotting

Human eosinophils were stimulated as above, and lysed in lysis buffer: Tris buffer (10 mM, pH 7.4) containing 100 mM NaCl, 1 mM EDTA, 1 mM EGTA, 1% Triton X-100, 0.5% hexadecyl trimethylammonium bromide (CTAB), 10% glycerol, 1 mM PMSF, protease inhibitors mixture (Sigma-Aldrich), and phosphatase inhibitor cocktails 2 and 3 (Sigma-Aldrich). Samples were loaded onto 4–12% Bis-Tris gels (Invitrogen, Life Technologies; Carlsbad, CA) under denaturing conditions. Gels were transferred to PVDF membranes (Pierce Biotechnology; Rockford, IL), blocked for 1 hr at room temperature with 5% non-fat dry milk (Bio-Rad; Hercules, CA), and probed with mouse anti-PDI antibodies followed by goat anti-mouse secondary antibodies as described above. Membranes were developed with SuperSignal West Femto chemiluminescence kits (Pierce Biotechnology).

Cell Preparation for EM

For immunoEM, purified eosinophils were immediately fixed in fresh 4% paraformaldehyde in 0.02 M phosphate-buffered saline (0.15 M NaCl) (PBS), pH 7.4. Alternatively, fixation was performed in a mixture of freshly prepared aldehydes (1% paraformaldehyde and 1.25% glutaraldehyde) in 0.05 M sodium cacodylate buffer (pH 7.4). Cells were fixed for 30 min at room temperature, washed in PBS and centrifuged at $1500\times g$ for 1 min. Samples were then resuspended in molten 2% agar in PBS and quickly re-centrifuged. Pellets were immersed in 30% sucrose in PBS overnight at 4C, embedded in OCT compound (Miles Laboratories; Elkhart, IN), and stored in -180C liquid nitrogen for subsequent use.

ImmunoEM

Pre-embedding immunolabeling was carried out before standard EM processing (dehydration, infiltration, resin embedding and resin sectioning). Pre-embedding immunoEM optimizes antigen preservation and is more sensitive to detect small molecules than post-embedding labeling that is carried out after conventional EM processing. Moreover, to reach antigens at membrane microdomains, such as small vesicles, we used labeling with very small (1.4-nm) gold particles (Nanogold). After testing different section thicknesses, we found that 10 μm enabled optimal penetration of the antibodies. Immunonanogold staining was then performed on 10- μm cryostat sections mounted on glass slides. All labeling steps were carried out at room temperature as before (Melo et al. 2009) as follows: (a) one wash in 0.02 M PBS, pH 7.6 (5 min); (b) immersion in 50 mM glycine in 0.02 M PBS, pH 7.4 (10 min); (c) incubation in a mixture of PBS and bovine serum albumin (PBS-BSA buffer; 0.02 M

PBS plus 1% BSA) containing 0.1% gelatin (20 min) followed by PBS-BSA plus 10% normal goat serum (NGS) (30 min): This step is crucial to block non-specific binding sites. (d) Incubation with primary antibody (1 hr); (e) blocking with PBS-BSA plus NGS (30 min); (f) incubation with secondary antibody (1 hr); (g) washes in PBS-BSA (three times, 5 min each); (h) post-fixation in 1% glutaraldehyde (10 min); (i) five washes in distilled water; (j) incubation with HQ silver enhancement solution in a dark room according to the manufacturer's instructions (Nanoprobes) (10 min): This step enables a nucleation of silver ions around gold particles. These ions precipitate as silver metal and the particles grow in size facilitating observation under TEM. (k) Three washes in distilled water; (l) immersion in freshly prepared 5% sodium thiosulfate (5 min); (m) post-fixation with 1% osmium tetroxide in distilled water (10 min); (n) staining with 2% uranyl acetate in distilled water (5 min); (o) embedding in Eponate (Eponate 12 Resin; Ted Pella, Redding, CA); (p) polymerization at 60C for 16h; (q) embedding by inverting eponate-filled plastic capsules over the slide-attached tissue sections; and (r) separation of eponate blocks from glass slides by brief immersion in liquid nitrogen. Thin sections were cut using a diamond knife on an ultramicrotome (Leica, Bannockburn, IL). Sections were mounted on uncoated 200-mesh copper grids (Ted Pella) before staining with lead citrate and viewed with a transmission electron microscope (CM 10; Philips, Eindhoven, the Netherlands) at 60 kV. Two controls were performed: (1) primary antibody was replaced by an irrelevant antibody, and (2) primary antibody was omitted. Specimens were examined as described for conventional TEM. Electron micrographs from different experiments ($n=4$) were randomly taken at different magnifications to study the entire cell profile and subcellular features.

Statistical Analysis

A total of 175 electron micrographs were evaluated and the number of secretory granules (labeled and not labeled) as well as the number of gold particles/lipid body or vesicular compartment was counted using the software ImageJ (National Institutes of Health, Bethesda, MD). The number of gold particles per micrometer of nuclear envelope was quantitated using the same software. Data were compared using the Mann-Whitney *U*-test ($p<0.05$).

Results

PDI Is Highly Expressed within Human Eosinophils

First, the presence of PDI within eosinophils was investigated by immunodetection studies using western blotting and flow cytometry. Both approaches demonstrated high

levels of PDI within human eosinophils (Fig. 1). Second, we evaluated whether PDI expression changed after stimulation with the eosinophil agonist, CCL11. There were no differences in PDI levels when unstimulated were compared with stimulated cells by both western blotting (Fig. 1A- lane 2 vs. 3) and flow cytometry (Fig. 1Bii).

PDI Is Located in Different Subcellular Compartments

Immunogold EM revealed an intense PDI labeling at the nuclear envelope in both unstimulated (not shown) and CCL11-stimulated cells (Figs. 2, 3A, 3Ai). Moreover, PDI was clearly marked within vesicular compartments distributed in the cytoplasm (Figs. 2B, 3A, 3Aii) including EoSVs (Figs. 2B, 4A, 4Ai). These distinct vesicles are easily identifiable within human eosinophils because of their large size and typical 'mexican hat' (sombbrero) appearance in cross sections with a central area of cytoplasm and a brim of circular membrane-delimited vesicles (Fig. 4A) (Melo et al. 2005b). Of note, vesicular compartments were found adjacent to lipid bodies as well as in close contact with these organelles (Fig. 3A, 3Aii).

To evaluate the level of PDI labeling in intracellular sites, we next performed quantitative EM studies. Our analyses revealed that 100% of the eosinophils had abundant labeling for PDI on the nuclear envelope with a mean level of labeling of 33.2 ± 9.5 gold particles/ μm (mean \pm SEM) (Fig. 4B). The level of immunogold labeling was also evaluated in secretory granules, vesicular compartments and lipid bodies. Quantitative analysis showed a mean level of labeling in secretory granules and lipid bodies of 2.0 ± 0.1 and 3.13 ± 1.0 gold particles/organelle (mean \pm SEM), respectively, whereas vesicular compartments exhibited a mean level of labeling of 3.7 ± 0.5 gold particles/structure (mean \pm SEM) (Fig. 4C). In accord with our results obtained with western blotting and flow cytometry (Fig. 1), non-stimulated and stimulated cells displayed a similar distribution of labeling for PDI at the organelles/structures analyzed (not shown). Control cells, for which the primary antibody was replaced by an irrelevant antibody, were negative (compare Fig. 5A with 5B).

Discussion

We demonstrated here, for the first time, that PDI is expressed in human eosinophils. Eosinophils are not rich in the peripheral ER. Using pre-embedding immunoEM, our studies revealed that PDI is densely associated with the nuclear envelope (Figs. 2, 3Ai). Early electron microscopy (EM) images showed that the inner and outer nuclear membranes are continuous with the endoplasmic reticulum

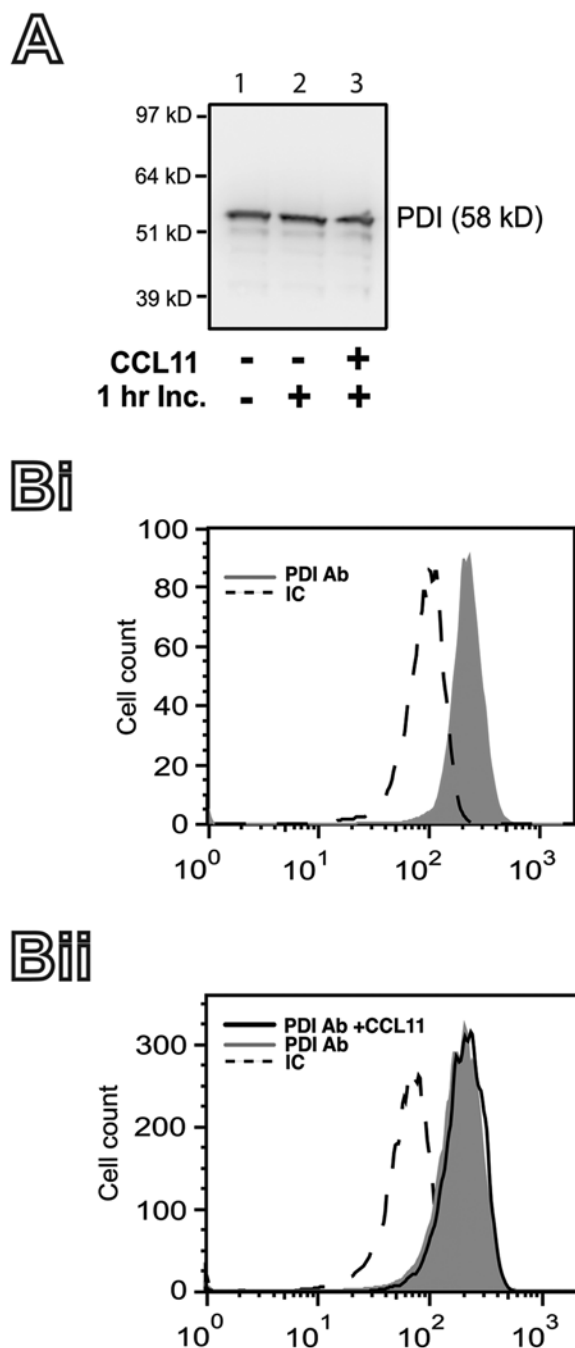


Figure 1. Protein disulfide isomerase (PDI) expression in human eosinophils. (A) The expression of PDI in fresh isolated human eosinophils (lane 1) or after 1 hr incubation (Inc.) at 37C in the absence (lane 2) or presence (3) of CCL11 was detected by western blotting, as detailed in the Materials & Methods. (B) The intracellular content of PDI in freshly isolated human eosinophils (Bi), or after 1 hr incubation at 37C in the absence, or presence of CCL11 (Bii) was measured by flow cytometry, as detailed in the Materials & Methods. IC, irrelevant antibody control. Representative blot and histograms are shown.

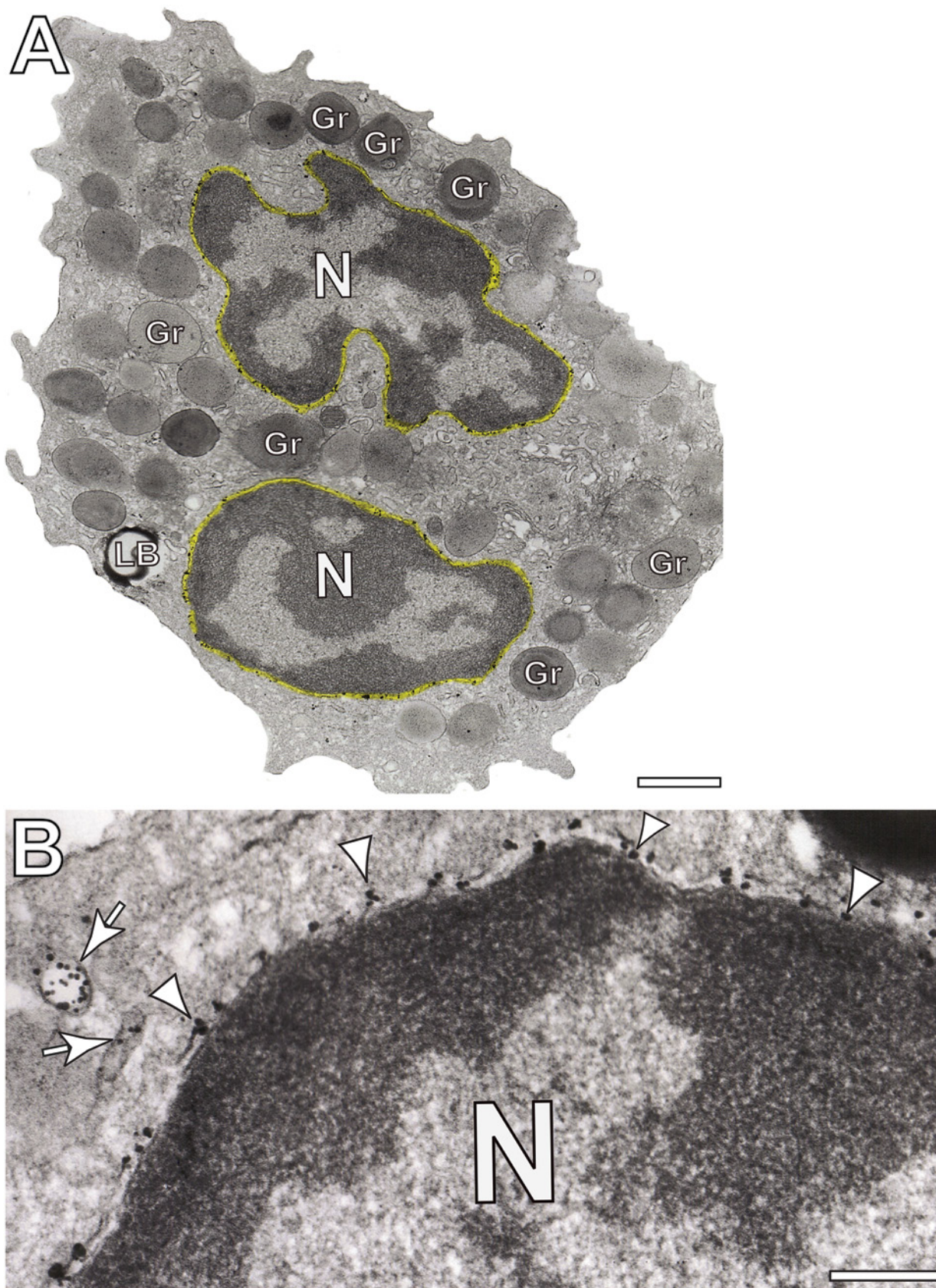


Figure 2. Immunogold electron microscopy of protein disulfide isomerase (PDI) in human eosinophils. (A, B) PDI is densely labeled at the nuclear envelope (highlighted in yellow in A). Gold particles are indicated by arrowheads in (B). Arrows point to PDI-positive vesicles. Eosinophils were isolated from the blood of healthy donors, stimulated with CCL11 and processed for immunogold electron microscopy as before (Melo et al. 2005a). N, nucleus, Gr, secretory granule. Scale bars: (A) 2.0 μm ; (B) 0.8 μm .

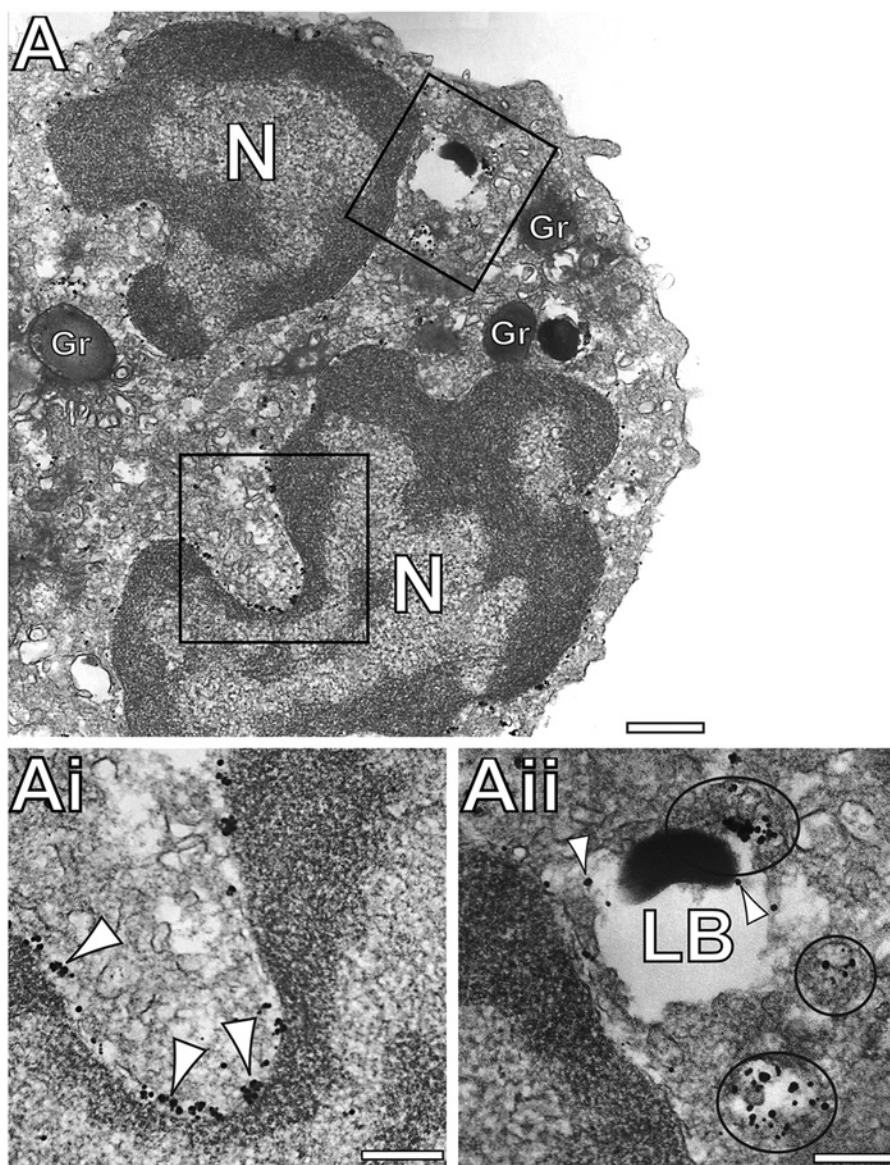


Figure 3. Immunogold electron microscopy demonstrates protein disulfide isomerase (PDI) labeling within vesicles and lipid bodies (LBs). (Ai-Aii) Large vesicles (circles in Aii) around and in association with LBs are densely positive for PDI. PDI labeling is also seen within LBs (arrowheads in Aii). Note in (Ai) the consistent PDI labeling (arrowheads) around the nuclear envelope. (Ai) and (Aii) are boxed areas of (A) seen in high magnification. N, nucleus, Gr, secretory granule; LB, lipid body. Scale bars: (A) 1.1 μm ; (Ai) 0.9 μm ; (Aii) 0.5 μm .

(Watson 1955). It is now well established that the ER is a continuous membrane system that is comprised of the nuclear envelope as well as a peripheral network of tubules and sheets (Baumann and Walz 2001; Friedman and Voeltz 2011; Hu et al. 2011; Shibata et al. 2010). PDI is highly labeled on the nuclear envelope in different cells, as demonstrated by earlier immunogold EM studies in cells such as hepatocytes (Akagi et al. 1988), chondrocytes (Akagi et al. 1989) and exocrine pancreatic cells (Akagi et al. 1988), and our quantitative immunoEM results confirm the high level of PDI labeling on this ER domain (Fig. 2A and 2B).

Our pre-embedding immunogold EM studies applied to human eosinophils also revealed clear PDI labeling in secretory granules and lipid bodies (Figs. 3A, 3Ai and 3Aii). In fact, despite being considered primarily

an ER protein, PDI has been reported at other cytoplasmic sites including mitochondria, nucleus and even at the cell surface [reviewed in (Laurindo et al. 2012)] and our study confirms that PDI is not restricted to the ER. Moreover, different studies using cell biological, biochemical and clinical approaches have demonstrated that the PDI family of proteins is involved in a wide range of physiological and disease processes (Benham 2012). As noted, PDI has non-canonical ER functions in leukocytes (Laurindo et al. 2008). The isomerase activity of extracellular PDI, for example, is critical for its regulatory effect on neutrophil recruitment (Hahm et al. 2013). Indeed, the participation of PDI and other chaperones in cell signaling is an emerging concept that has been discussed, especially in leukocytes in which PDI may function as an extracellular

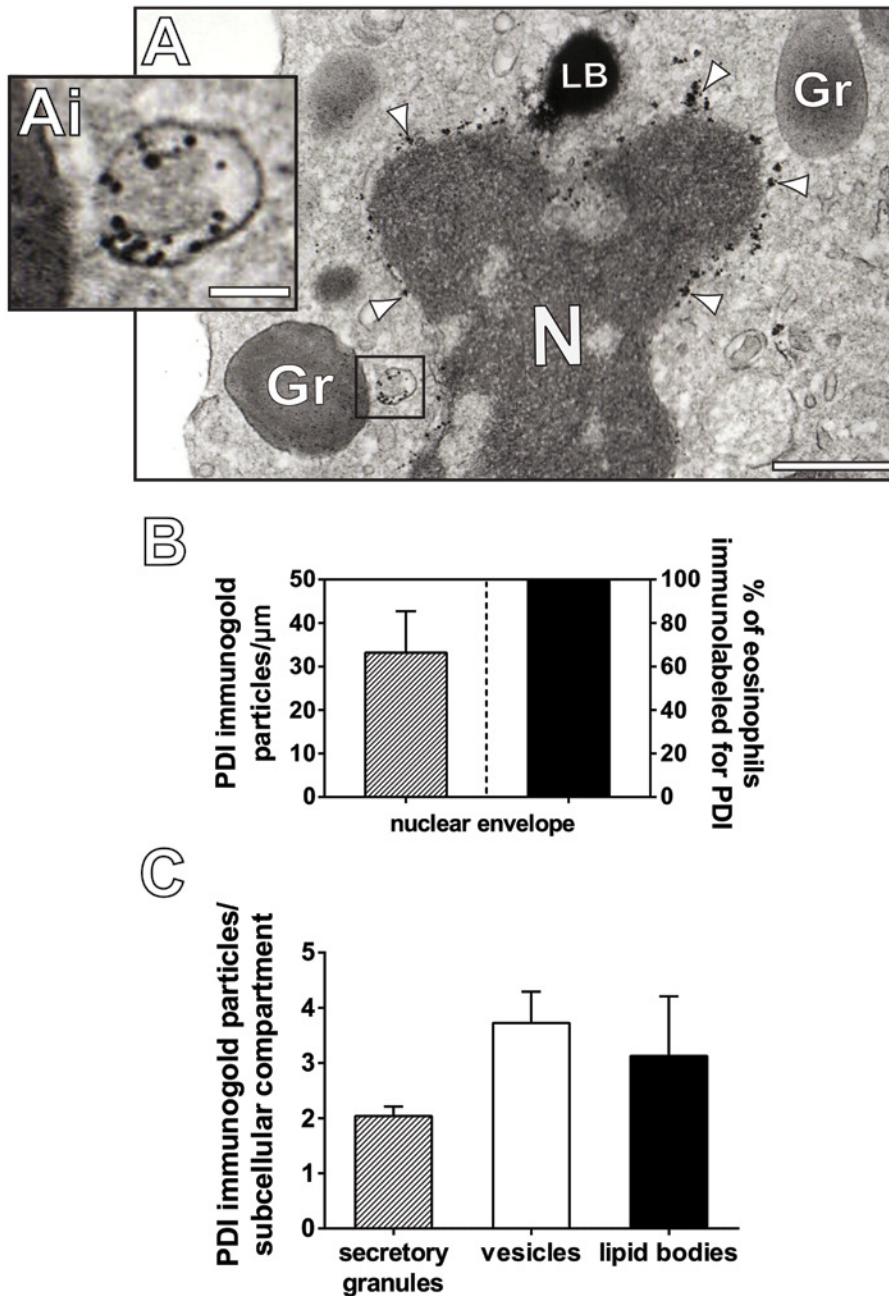


Figure 4. Different subcellular compartments are labeled for protein disulfide isomerase (PDI) within human eosinophils. (A, Ai) A typical Eosinophil Sombbrero Vesicle (EoSv, Ai) is observed in the cytoplasm of a human eosinophil by transmission electron microscopy after immunogold labeling for PDI. Note that PDI is localized within the vesicle lumen and that the vesicle is close to a secretory granule (Gr). (Ai) is the boxed area of (A) seen in high magnification. Arrowheads indicate PDI labeling at the nuclear envelope. (B and C) Quantitation of PDI immunogold labeling in eosinophil subcellular compartments. Data shown represent the mean and SEM of gold particle counts for each compartment. The total number of organelles/structures evaluated was as follows: 386 secretory granules, 24 lipid bodies and 314 vesicular compartments. The entire extension of the nuclear envelope of 30 cell sections was measured and the number of gold particles counted. Eosinophils were isolated from the blood of healthy donors, stimulated with CCL11 and processed for immunogold electron microscopy as before (Melo et al. 2005a). Scale bars: (A) 1.9 μm ; (Ai) 70 nm. N, nucleus; LB, lipid body.

signal after being secreted (Henderson and Pockley 2010).

Based on proteomics studies of lipid bodies isolated by subcellular fractionation, PDI was previously associated with lipid bodies from Chinese hamster ovarian K2 (CHO K2), HeLa cells (Bartz et al. 2007) and U937 monocytic cells (Wan et al. 2007). This is the first time that PDI presence in situ has been associated with lipid bodies. In addition, PDI was localized within secretory granules from human eosinophils. Evidence indicative of protein synthesis within secretory granules (Behzad et al. 2010; Dvorak

2005; Wan et al. 2007) and even lipid bodies (Dvorak 2005) in cells from the immune system, including human eosinophils (Behzad et al. 2010; Wan et al. 2007) supports the view that PDI might be involved in the proper folding and in the formation and reshuffling of the disulfide bridges of the proteins synthesized within these organelles.

Immunogold EM also revealed that vesicular compartments distributed in the eosinophil cytoplasm were clearly labeled for PDI (Figs. 2B, 3Ai, 4A). Some of these vesicles likely represent part of the peripheral ER in which the process of protein folding is occurring. However, PDI

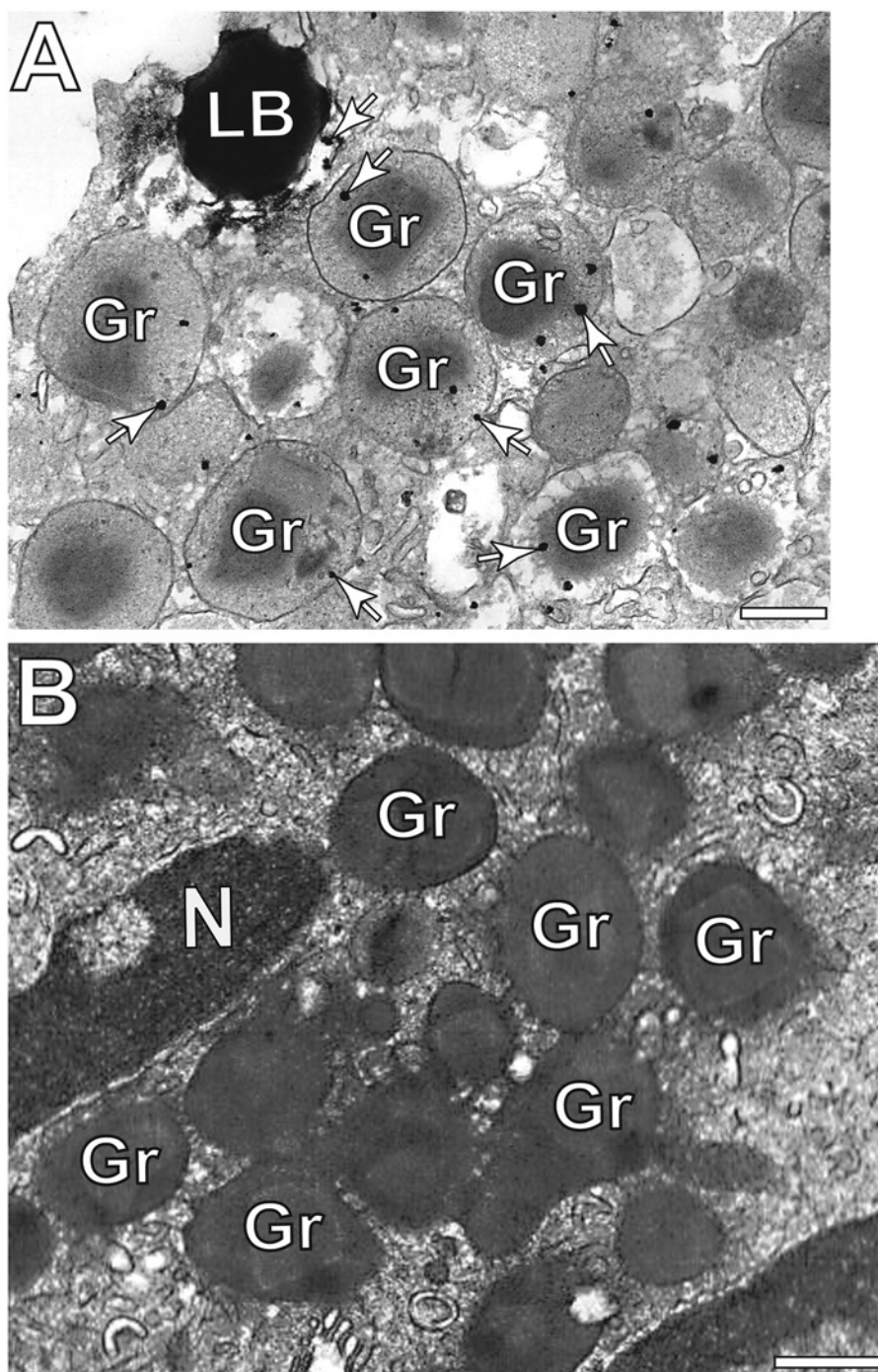


Figure 5. Eosinophil secretory granules (Gr) are positive for protein disulfide isomerase (PDI). (A) Gold particles (arrows) are seen inside granules and close to a lipid body (LB). In (B), a representative control cell, for which the primary antibody was replaced by an irrelevant antibody, was negative for PDI. N, nucleus. Scale bars: (A, B) 400 nm.

was also labeled in the lumen of vesicles showing the typical morphology of EoSVs (Fig. 4A). Ultrastructural observations using refined techniques, such as electron tomography, showed that EoSVs are able not only to interact with eosinophil secretory granules but also to originate from these organelles (Melo et al. 2005b). Therefore, the presence of PDI in EoSVs may indicate a role for PDI in protein traffic. We also documented the interaction of PDI-positive vesicular compartments with lipid bodies (Fig. 3).

In contrast to activated monocytes (Gadgil et al. 2003) and neutrophils (Zhang et al. 2010), activated eosinophils did not clearly change the levels of intracellular PDI (Fig. 1).

Taken together, our present results demonstrate, for the first time, sites of localization of PDI within eosinophil leukocytes. The consistent expression of these molecules in non-ER sites, mainly in secretory granules and granule-associated vesicular compartments, indicates that this molecule may have additional/specific functions in these leukocytes.

Acknowledgments

We gratefully acknowledge the skillful assistance of Ellen Morgan and Rita Monahan-Earley (Electron Microscopy Unit, Department of Pathology, BIDMC, Harvard Medical School).

Declaration of Conflicting Interests

The author(s) declared no potential conflicts of interest with respect to the research, authorship, and/or publication of this article.


Funding

The author(s) disclosed receipt of the following financial support for the research, authorship, and/or publication of this article: This work was supported by National Institutes of Health (NIH grants, USA- R37AI020241, R01AI022571) and by grants from Conselho Nacional de Desenvolvimento Científico e Tecnológico (CNPq, Brazil- 305983/2011-3, 477475/2013-2) and Fundação de Amparo a Pesquisa do Estado de Minas Gerais (FAPEMIG, Brazil- APQ-04129-10, CBB PPM 00456/12).

References

- Akagi S, Yamamoto A, Yoshimori T, Masaki R, Ogawa R, Tashiro Y (1989). Distribution of protein disulfide isomerase in rat epiphyseal chondrocytes. *J Histochem Cytochem* 37:1835-1844.
- Akagi S, Yamamoto A, Yoshimori T, Masaki R, Ogawa R, Tashiro Y (1988). Distribution of protein disulfide isomerase in rat hepatocytes. *J Histochem Cytochem* 36:1533-1542
- Alhamidi M, Kjeldsen Buvang E, Fagerheim T, Brox V, Lindal S, Van Ghelue M, Nilssen O (2011). Fukutin-related protein resides in the Golgi cisternae of skeletal muscle fibres and forms disulfide-linked homodimers via an N-terminal interaction. *PLoS One* 6:e22968.
- Appenzeller-Herzog C, Ellgaard L (2008). The human PDI family: versatility packed into a single fold. *Biochim Biophys Acta* 1783:535-548.
- Bartz R, Zehmer JK, Zhu M, Chen Y, Serrero G, Zhao Y, Liu P (2007). Dynamic activity of lipid droplets: protein phosphorylation and GTP-mediated protein translocation. *J Proteome Res* 6:3256-3265.
- Baumann O, Walz B (2001). Endoplasmic reticulum of animal cells and its organization into structural and functional domains. *Int Rev Cytol* 205:149-214.
- Behzad AR, Walker DC, Abraham T, McDonough J, Mahmudi-Azer S, Chu F, Shaheen F, Hogg JC, Pare PD (2010). Localization of DNA and RNA in eosinophil secretory granules. *Int Arch Allergy Immunol* 152:12-27.
- Benham AM (2012). The protein disulfide isomerase family: key players in health and disease. *Antioxid Redox Signal* 16:781-789.
- Dvorak AM (2005). Mast cell secretory granules and lipid bodies contain the necessary machinery important for the in situ synthesis of proteins. *Chem Immunol Allergy* 85:252-315.
- Friedman JR, Voeltz GK (2011). The ER in 3D: a multifunctional dynamic membrane network. *Trends Cell Biol* 21:709-717.
- Gadgil HS, Pabst KM, Giorgianni F, Umstot ES, Desiderio DM, Beranova-Giorgianni S, Gerling IC, Pabst MJ (2003). Proteome of monocytes primed with lipopolysaccharide: analysis of the abundant proteins. *Proteomics* 3:1767-1780.
- Gill DJ, Tham KM, Chia J, Wang SC, Steentoft C, Clausen H, Bard-Chapeau EA, Bard FA (2013). Initiation of GalNAc-type O-glycosylation in the endoplasmic reticulum promotes cancer cell invasiveness. *Proc Natl Acad Sci U S A* 110:E3152-3161.
- Hahm E, Li J, Kim K, Huh S, Rogelj S, Cho J (2013). Extracellular protein disulfide isomerase regulates ligand-binding activity of alphaMbeta2 integrin and neutrophil recruitment during vascular inflammation. *Blood* 121:3789-3800, S3781-3715.
- Henderson B, Pockley AG (2010). Molecular chaperones and protein-folding catalysts as intercellular signaling regulators in immunity and inflammation. *J Leukoc Biol* 88:445-462.
- Hu J, Prinz WA, Rapoport TA (2011). Weaving the web of ER tubules. *Cell* 147:1226-1231.
- Laurindo FR, Fernandes DC, Amanso AM, Lopes LR, Santos CX (2008). Novel role of protein disulfide isomerase in the regulation of NADPH oxidase activity: pathophysiological implications in vascular diseases. *Antioxid Redox Signal* 10:1101-1113.
- Laurindo FR, Pescatore LA, Fernandes Dde C (2012). Protein disulfide isomerase in redox cell signaling and homeostasis. *Free Radic Biol Med* 52:1954-1969.
- Melo RCN, Liu L, Xenakis JJ, Spencer LA (2013). Eosinophil-derived cytokines in health and disease: unraveling novel mechanisms of selective secretion. *Allergy* 68:274-284.
- Melo RCN, Perez SA, Spencer LA, Dvorak AM, Weller PF (2005a). Intragranular vesiculotubular compartments are involved in piecemeal degranulation by activated human eosinophils. *Traffic* 6:866-879.
- Melo RCN, Spencer LA, Dvorak AM, Weller PF (2008). Mechanisms of eosinophil secretion: large vesiculotubular carriers mediate transport and release of granule-derived cytokines and other proteins. *J Leukoc Biol* 83:229-236.
- Melo RCN, Spencer LA, Perez SA, Ghiran I, Dvorak AM, Weller PF (2005b). Human eosinophils secrete preformed, granule-stored interleukin-4 through distinct vesicular compartments. *Traffic* 6:1047-1057.
- Melo RCN, Spencer LA, Perez SA, Neves JS, Bafford SP, Morgan ES, Dvorak AM, Weller PF (2009). Vesicle-mediated secretion of human eosinophil granule-derived major basic protein. *Lab Invest* 89:769-781.
- Peterfi Z, Donko A, Orient A, Sum A, Prokai A, Molnar B, Vereb Z, Rajnavolgyi E, Kovacs KJ, Muller V, Szabo AJ, Geiszt M (2009). Peroxidasin is secreted and incorporated into the extracellular matrix of myofibroblasts and fibrotic kidney. *Am J Pathol* 175:725-735.
- Rosenberg HF, Dyer KD, Foster PS (2013). Eosinophils: changing perspectives in health and disease. *Nat Rev Immunol* 13:9-22.
- Shibata Y, Shemesh T, Prinz WA, Palazzo AF, Kozlov MM, Rapoport TA (2010). Mechanisms determining the morphology of the peripheral ER. *Cell* 143:774-788.
- Turano C, Coppari S, Altieri F, Ferraro A (2002). Proteins of the PDI family: unpredicted non-ER locations and functions. *J Cell Physiol* 193:154-163.
- Turner NA, Nolasco L, Ruggeri ZM, Moake JL (2009). Endothelial cell ADAMTS-13 and VWF: production, release, and VWF string cleavage. *Blood* 114:5102-5111.

- Wan HC, Melo RCN, Jin Z, Dvorak AM, Weller PF (2007). Roles and origins of leukocyte lipid bodies: proteomic and ultrastructural studies. *FASEB J* 21:167-178.
- Watson ML (1955). The nuclear envelope; its structure and relation to cytoplasmic membranes. *J Biophys Biochem Cytol* 1:257-270.
- Zhang PH, Li LL, Zeng JZ, Yang LR, Ren LC, Liang PF, Huang XY (2010). Preliminary proteomic analysis of circulating polymorphonuclear neutrophils from rabbits experiencing scald injury and *Staphylococcus aureus* sepsis. *Inflamm Res* 59:307-314.



Expression and subcellular localization of the Qa-SNARE syntaxin17 in human eosinophils



Lívia A.S. Carmo^{a,1}, Felipe F. Dias^{a,1}, Kássia K. Malta^a, Kátia B. Amaral^a, Revital Shamri^b, Peter F. Weller^b, Rossana C.N. Melo^{a,b,*}

^a Laboratory of Cellular Biology, Department of Biology, Federal University of Juiz de Fora, UFJF, Juiz de Fora, MG, Brazil

^b Department of Medicine, Beth Israel Deaconess Medical Center, Harvard Medical School, Boston, MA, USA

ARTICLE INFO

Article history:

Received 11 April 2015

Received in revised form

29 June 2015

Accepted 6 July 2015

Available online 6 August 2015

Keywords:

SNARES

Syntaxin17

Human eosinophils

Transmission electron microscopy

Immunogold electron microscopy

Secretory granules

Eosinophil sombrero vesicles

Vesicular trafficking

ABSTRACT

Background: SNARE members mediate membrane fusion during intracellular trafficking underlying innate and adaptive immune responses by different cells. However, little is known about the expression and function of these proteins in human eosinophils, cells involved in allergic, inflammatory and immunoregulatory responses. Here, we investigate the expression and distribution of the Qa-SNARE syntaxin17 (STX17) within human eosinophils isolated from the peripheral blood.

Methods: Flow cytometry and a pre-embedding immunogold electron microscopy (EM) technique that combines optimal epitope preservation and secondary Fab-fragments of antibodies linked to 1.4 nm gold particles for optimal access to microdomains, were used to investigate STX17.

Results: STX17 was detected within unstimulated eosinophils. Immunogold EM revealed STX17 on secretory granules and on granule-derived vesiculotubular transport carriers (Eosinophil Sombrero Vesicles-EoSVs). Quantitative EM analyses showed that 77.7% of the granules were positive for STX17 with a mean \pm SEM of 3.9 ± 0.2 gold particles/granule. Labeling was present on both granule outer membranes and matrices while EoSVs showed clear membrane-associated labeling. STX17 was also present in secretory granules in eosinophils stimulated with the cytokine tumor necrosis factor alpha (TNF- α) or the CC-chemokine ligand 11 CCL11 (eotaxin-1), stimuli that induce eosinophil degranulation. The number of secretory granules labeled for STX17 was significantly higher in CCL11 compared with the unstimulated group. The level of cell labeling did not change when unstimulated cells were compared with TNF- α -stimulated eosinophils.

Conclusions: The present study clearly shows by immunogold EM that STX17 is localized in eosinophil secretory granules and transport vesicles and might be involved in the transport of granule-derived cargos.

© 2015 Elsevier Inc. All rights reserved.

Contents

1. Introduction	130
2. Material and methods	130
2.1. Eosinophil isolation, stimulation and viability	130
2.2. Antibody reagents	130
2.3. Conventional TEM	130
2.4. Cell preparation for immunogold EM	131
2.5. Pre-embedding immunogold EM	131
2.6. Flow cytometry	131
2.7. Statistical analysis	131
3. Results	131

* Correspondence to: Laboratory of Cellular Biology, Department of Biology, Federal University of Juiz de Fora, Rua José Lourenço Kelmer, São Pedro, Juiz de Fora, MG 36036-900, Brazil. Fax: +55 32 2102 3227.

E-mail address: rossana.melo@ufjf.edu.br (R.C.N. Melo).

¹ These authors contributed equally to this work.

3.1. STX17 is localized on eosinophil secretory granules and EoSVs in unstimulated cells.	131
3.2. STX17 is concentrated on secretory granules in stimulated eosinophils.	131
4. Discussion	133
Funding	135
Acknowledgments.	135
Appendix A. Supplementary material.	135
References	135

1. Introduction

Secretion is an essential biological activity of all eukaryotic cells by which they release specific products in the extracellular space during physiological and pathological events. In cells from the immune system, such as eosinophils, basophils, neutrophils and macrophages, secretory mechanisms underlie the functions of these cells during allergic, inflammatory and immunoregulatory responses (reviewed in [1,2]).

Our Group has been studying mechanisms of intracellular trafficking and secretion in human eosinophils [3–7]. Eosinophil responses involve secretion of distinct cationic proteins and numerous cytokines with multiple functional activities. These mediators are released in a tightly orchestrated manner to regulate the progression of immune responses (reviewed in [8–10]). Different from lymphocytes that must exclusively synthesize proteins prior to secretion and similar to neutrophils [11] and mast cells [12], both cationic proteins and cytokines are additionally stored as preformed pools within eosinophil secretory granules [13].

In human eosinophils, vesicle-mediated transport of proteins from secretory granules is commonly described both *in vitro* and *in vivo* during different conditions, including inflammatory and allergic disorders [14–20]. Large carriers, identified as vesiculotubular structures of complex plasticity, termed Eosinophil Sombrero Vesicles (EoSVs), in addition to small vesicles, participate in the vesicular trafficking of eosinophil granule-stored mediators, such as IL-4 [3,4] and major basic protein (MBP) [7]. EoSVs are constantly found in biopsies of patients with inflammatory diseases such as eosinophilic esophagitis [20] and bowel disease [8].

The volume and complexity of vesicular traffic in eosinophils and other cells from the immune system require a selective machinery to ensure the accurate docking and fusion of carrier vesicles at their designated target membranes. SNARE proteins (*N*-ethylmaleimide sensitive factor attachment protein receptors) that are present on secretory granule and plasma membranes likely mediate this fusion.

SNAREs are generally small (14–40 kDa), coiled-coil forming proteins that are anchored to the membrane via a C-terminal anchor. They were originally classified as v- (vesicle-associated) or t- (target-membrane) SNAREs, on the basis of their locations and functional roles in a typical trafficking step. However, this orientation is not always maintained and an alternative structure-based terminology has now been used, wherein the family is divided into R-SNAREs and Q-SNAREs, on the basis of whether the central functional residue in their SNARE motif is arginine (R) or glutamine (Q). Q-SNAREs are then further classified into Qa, Qb, Qc and Qb,c subtypes based on where their SNARE domain(s) would sit in an assembled trans-SNARE complex (reviewed in [1,21]).

So far, few studies have documented SNAREs at subcellular sites of human eosinophils. Only three SNAREs, all R-SNAREs members, were characterized in intracellular locations: the vesicle-associated membrane protein (VAMP)2, found predominantly in vesicles [22–24], and VAMP7 and VAMP8, which were documented in granule-enriched fractions [25].

Here, we investigate the expression and subcellular localization of the Qa-SNARE syntaxin17 (STX17) within human eosinophils. By using flow cytometry and an immunogold electron microscopy technique that combines different strategies for optimal labeling and morphology preservation [26], we provide the first identification of STX17 in human eosinophils. This SNARE is localized in eosinophil secretory granules and EoSVs from both unstimulated and stimulated eosinophils and might be involved in the transport of granule-derived specific cargos.

2. Material and methods

2.1. Eosinophil isolation, stimulation and viability

Granulocytes were isolated from the blood of different healthy donors. Eosinophils were enriched and purified by negative selection using human eosinophil enrichment cocktail (StemSep™, StemCell Technologies, Seattle WA, USA) and the MACS bead procedure (Miltenyi Biotec, Auburn, CA, USA), as described [7], with the exception that hypotonic red blood cell (RBC) lysis was omitted to avoid any potential for RBC lysis to affect eosinophil function. Eosinophil viability and purity were greater than 99% as determined by ethidium bromide (Molecular Probes, OR, USA) incorporation and cytocentrifuged smears stained with HEMA 3 stain kit (Fisher Scientific, TX, USA), respectively. Experiments were approved by the Beth Israel Deaconess Medical Center Committee on Clinical Investigation, and informed consent was obtained from all subjects. Purified eosinophils (10^6 cells/mL) were stimulated with TNF- α (200 ng/mL; R&D Systems, USA) or recombinant human CCL11 (eotaxin-1) (100 ng/mL; R&D Systems, Minneapolis, MN) in RPMI-1640 medium plus 0.1% ovalbumin (OVA) (Sigma, St. Louis, MO, USA), or medium alone at 37 °C, for 1 h as before [27].

2.2. Antibody reagents

Antibodies for STX17 detection in eosinophils were an affinity-purified goat polyclonal antibody raised against a peptide mapping within a cytoplasmic domain of STX17 of human origin (Santa Cruz Biotechnology, TX, USA, sc-107095) used in parallel with control goat IgG (Santa Cruz Biotechnology) at concentrations of 5 μ g/mL (immunoEM) or 10 μ g/mL (flow cytometry). Secondary antibody for immunoEM studies was an affinity-purified rabbit anti-goat Fab fragment conjugated to 1.4-nm gold particles (1:100, Nanogold®[®], cat. # 2006, Nanoprobes; Stony Brook, NY). Secondary antibodies for flow cytometry were anti-goat antibodies conjugated to FITC (10 μ g/mL, Jackson ImmunoResearch laboratories Inc., West Grove, PL, USA).

2.3. Conventional TEM

For conventional TEM, isolated eosinophils were fixed in a mixture of freshly prepared aldehydes (1% paraformaldehyde and

1.25% glutaraldehyde) in 1 M sodium cacodylate buffer for 1 h at room temperature (RT), embedded in 2% agar [19] and kept at 4 °C for further processing. Agar pellets containing eosinophils were processed as described. Briefly, samples were post-fixed in 1% osmium tetroxide in Sym-Collidine buffer, pH 7.4, for 2 h at RT. After washing with sodium maleate buffer, pH 5.2, they were stained en bloc in 2% uranyl acetate in 0.05 M sodium maleate buffer, pH 6.0 for 2 h at RT and washed in the same buffer as before prior to dehydration in graded ethanols and infiltration and embedding with a propylene oxide-Epon sequence (Eponate 12 Resin; Ted Pella, Redding, CA, USA) [19]. Specimens were examined using a transmission electron microscope (CM 10, Philips) at 60 kV.

2.4. Cell preparation for immunonogold EM

For immunoEM, purified eosinophils were immediately fixed in fresh 4% paraformaldehyde in 0.02 M phosphate-buffered saline (0.15 M NaCl) (PBS), pH 7.4 [26]. Cells were fixed for 30 min at room temperature (RT), washed in PBS and centrifuged at 1500g for 1 min. Samples were then resuspended in molten 2% agar in PBS and quickly recentrifuged. Pellets were immersed in 30% sucrose in PBS overnight at 4 °C, embedded in OCT compound (Miles, Elkhart, IN, USA), and stored in –180 °C liquid nitrogen for subsequent use.

2.5. Pre-embedding immunonogold EM

Pre-embedding immunolabeling was carried out before standard EM processing (postfixation, dehydration, infiltration, resin embedding and resin sectioning). Immunonogold was performed on cryostat 10 µm sections mounted on glass slides. After testing different section thicknesses, we found that 10 µm enabled optimal penetration of the antibodies [26]. All labeling steps were carried out at RT as before [26] as follows: (a) one wash in 0.02 M PBS, pH 7.6, 5 min; (b) immersion in 50 mM glycine in 0.02 M PBS, pH 7.4, 10 min; (c) incubation in a mixture of PBS and bovine serum albumin (PBS-BSA buffer; 0.02 M PBS plus 1% BSA) containing 0.1% gelatin (20 min) followed by PBS-BSA plus 10% normal goat serum (NGS) (30 min). This step is crucial to block non-specific binding sites; (d) incubation with primary antibody (1 h); (e) blocking with PBS-BSA plus NGS (30 min); (f) incubation with secondary antibody (1 h); (g) washing in PBS-BSA (three times of 5 min each); (h) postfixation in 1% glutaraldehyde (10 min); (i) five washings in distilled water; (j) incubation with HQ silver enhancement solution in a dark room according to the manufacturer's instructions (Nanoprobes) (10 min). This step enables a nucleation of silver ions around gold particles. These ions precipitate as silver metal and the particles grow in size facilitating observation under TEM; (k) three washings in distilled water; (l) immersion in freshly prepared 5% sodium thiosulfate (5 min); (m) postfixation with 1% osmium tetroxide in distilled water (10 min); (n) staining with 2% uranyl acetate in distilled water (5 min); (o) embedding in Eponate (Eponate 12 Resin; Ted Pella, Redding, CA, USA); (p) after polymerization at 60 °C for 16 h, embedding was performed by inverting eponate-filled plastic capsules over the slide-attached tissue sections, and (q) separation of eponate blocks from glass slides by brief immersion in liquid nitrogen. Thin sections were cut using a diamond knife on an ultramicrotome (Leica, Bannockburn, IL, USA). Sections were mounted on uncoated 200-mesh copper grids (Ted Pella) before staining with lead citrate and viewed with a transmission electron microscope (CM 10; Philips, Eindhoven, the Netherlands) at 60 kV. Two controls were performed: (1) primary antibody was replaced by an irrelevant antibody, and (2) primary antibody was omitted. Electron micrographs were randomly taken at different magnifications to study the entire cell profile and subcellular features.

2.6. Flow cytometry

Unstimulated human eosinophils were fixed with 3.7% paraformaldehyde in PBS, permeabilized with 0.1% saponin and blocked with 2.5% human serum in 0.1% BSA/PBS. Cells were incubated with anti-STX17 or isotype control antibodies, followed by secondary antibodies as described above. Data were acquired using the LSRII flow cytometer (BDBiosciences) and the analysis software, Flow Jo (Tree Star Inc., Ashland, OR).

2.7. Statistical analysis

For quantification studies by conventional TEM (enumeration of the total number of specific granules undergoing morphological changes in TNF- α -stimulated and unstimulated cells), we randomly took electron micrographs of cell sections showing the entire cell profile and nucleus. A total of 59 electron micrographs (26 from unstimulated and 33 from stimulated cells) and 2346 secretory granules (1069 from unstimulated cells and 1277 from TNF- α -stimulated eosinophils) were counted and the number of intact granules as well as the number of granules undergoing losses of their contents (with lucent areas in their cores, matrices or both; reduced electron density and disassembled matrices and cores) was established [19].

For the immunolabeling studies, a total of 53 electron micrographs from TNF- α -, CCL11-stimulated or controls were evaluated and the numbers of secretory granules and EoSVs (labeled and not labeled) as well as the numbers of gold particles/subcellular compartment were counted using the software *ImageJ* (National Institutes of Health, Bethesda, MD, USA). A total of 1088 granules and 1106 EoSVs were counted. Data were compared using the Mann-Whitney *U*-test ($P < 0.05$).

3. Results

3.1. STX17 is localized on eosinophil secretory granules and EoSVs in unstimulated cells

First, we investigated whether human unstimulated eosinophils express STX17 protein by flow cytometry. This technique demonstrated intracellular STX17 in these cells (Fig. 1A). The subcellular localization of STX17 in human eosinophils was next investigated with pre-embedding immunonogold EM for precise subcellular localization [26]. STX17 labeling was clearly identified on secretory granules (Fig. 1B and Bi) and EoSVs (Fig. 1B and Bii). These organelles/structures have a typical morphology, which enables unambiguous identification by TEM (Fig. 1Bii). Secretory granules have an internal often electron-dense crystalline core and an outer electron-lucent matrix surrounded by a delimiting trilaminar membrane (Fig. 1B). STX17 labeling was associated with both granule matrices and outer membranes (Fig. 1B and Bi). EoSVs are easily identifiable within human eosinophils because of their typical “mexican hat” (sombbrero) appearance in cross sections with a central area of cytoplasm and a brim of circular membrane-delimited vesicle and large size (150–330 nm in diameter) compared to small, round transport vesicles (~50 nm in diameter) [3]. They also can show a “C” shaped morphology [3]. These vesicular compartments exhibited membrane-associated labeling for STX17 (Fig. 1Bii).

3.2. STX17 is concentrated on secretory granules in stimulated eosinophils

We next investigated the subcellular localization of STX17 in eosinophils stimulated with physiologic agonists, which are

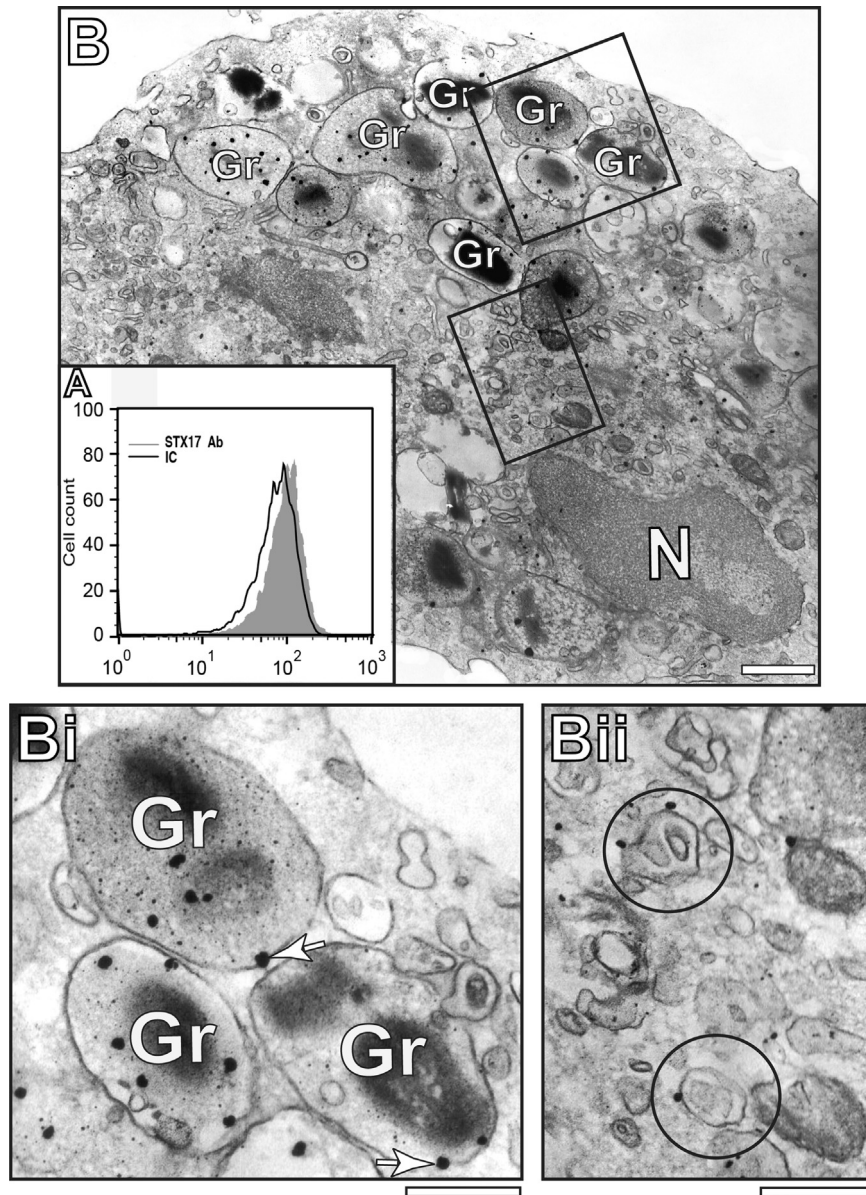


Fig. 1. STX17 is present on secretory granules and vesicular carriers within human eosinophils: (A) The intracellular content of STX17 after 1 h incubation at 37 °C was measured by flow cytometry. (B) A representative ultra-thin section from an unstimulated eosinophil shows STX17 at secretory granules (Gr) and in association with Eosinophil Sombbrero Vesicles (EoSVs). (Bi) and (Bii) are boxed areas of (B) seen in high magnification. (Bi) STX17 is clearly labeled at granule outer membranes (arrows) and in the granule matrices. In (Bii), labeling is associated with the membrane of EoSVs (circles). Eosinophils from a healthy donor were isolated from peripheral blood and processed for pre-embedding immunonogold electron microscopy as described [26,34]. N, nucleus. IC, irrelevant antibody control. Scale bars: (B) 0.5 μ m; (Bi, Bii) 0.4 μ m.

known to induce eosinophil activation and secretion: TNF- α and CCL11. TNF- α is an inflammatory stimulus that induces robust eosinophil cytokine secretion [13] and clear morphological changes of secretory granules associated with degranulation (Supplementary Fig. 1). Emptying of crystalloid granules is also noted after CCL11 stimulation of eosinophils from both humans [7,19] and experimental models [28].

In the present work, eosinophils stimulated with TNF- α (Fig. 2) or CCL11 (Fig. 3) showed STX17 mostly localized in secretory granules (outer membranes and matrices) and also in EoSVs (Fig. 2). Control cells in which the primary antibody was replaced by an irrelevant antibody were negative (Supplementary Fig. 2).

To evaluate the level of STX17 labeling on secretory granules and EoSVs, eosinophil sections showing the entire cell profile and nucleus were analyzed and the total number of secretory granules and EoSVs, the number of STX17-labeled granules and EoSVs and the number of gold particles per granule or per EoSV were counted

using the *ImageJ* software. Our quantitative EM analyses showed that $77.7 \pm 1.7\%$ of secretory granules in unstimulated cells were positive for STX17 and that each granule had 3.9 ± 0.2 gold particles (mean \pm SEM, $n=321$ granules) (Fig. 4A). Vesicular compartments within unstimulated cells showed a level of STX17 labeling of 1.0 ± 0.2 gold particles per vesicle (mean \pm SEM, $n=333$ EoSVs) (Fig. 4B).

We next evaluated if cell stimulation would induce changes in the level of STX17 labeling within human eosinophils. After stimulating with TNF- α or CCL11 for 1 h and applying immunonogold EM, we did not find a significant difference when the number of gold particles per secretory granule of unstimulated and stimulated cells was quantitated and compared (Fig. 4A, left panel). Each granule exhibited 4.0 ± 0.2 gold particles/granule for TNF- α and 3.5 ± 0.4 gold particles/granule for CCL11-stimulated cells (mean \pm SEM, $n=767$ granules). However, in CCL11-stimulated cells, the number of secretory granules positive for STX17

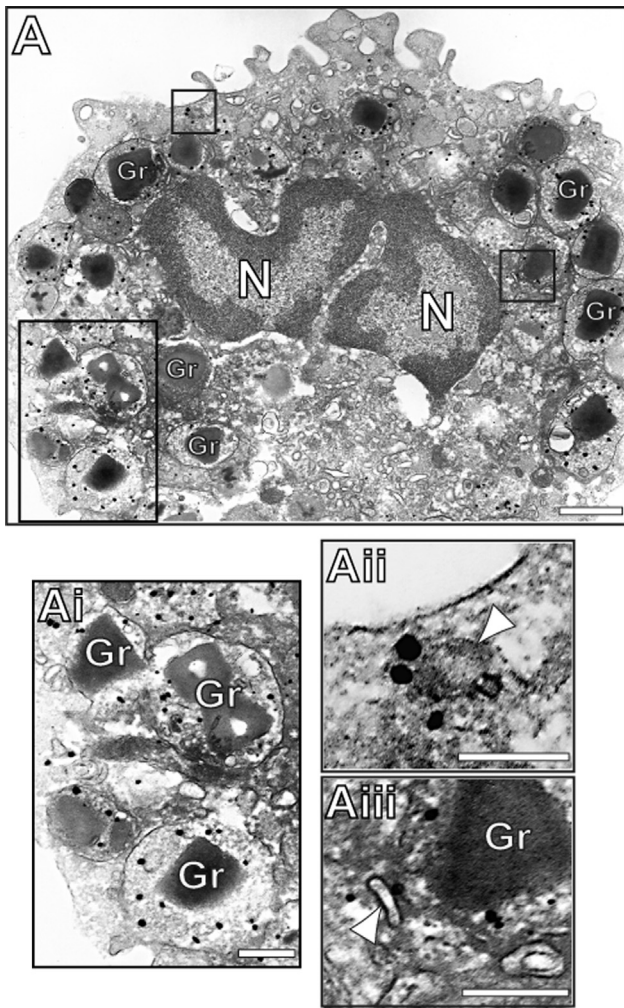


Fig. 2. Subcellular localization of STX17 within human eosinophils stimulated with TNF- α : (A and Ai) STX17 is observed at secretory granules (Gr) and Eosinophil Sombbrero Vesicles (EoSVs) membranes (Aii and Aiii, arrowheads). Note in (Aii) that a labeled vesicle is seen in close apposition to the plasma membrane while in (Aiii) a vesicle is associated with a labeled granule. (Ai–Aiii) are boxed areas of (A) seen in high magnification. Eosinophils from a healthy donor were isolated, stimulated with TNF- α for 1 h, fixed and processed for pre-embedding immunogold electron microscopy as described [26]. N, nucleus. Scale bars: (A) 0.7 μ m; (Ai) 0.3 μ m; (Aii and Aiii) 0.2 μ m.

significantly increased compared to unstimulated cells (Fig. 4A, right panel). The labeling level on EoSVs (number of gold particles/vesicles and percentage of labeled vesicles/cell section) did not change when EoSVs from unstimulated eosinophils were compared with stimulated cells (Fig. 4B).

ER cisternae and Golgi complex regions showed negligible or no labeling for STX17 in both unstimulated and stimulated cells (Fig. 5), indicating that this SNARE likely does not take part in constitutive secretion.

4. Discussion

SNARE members mediate membrane fusion during all steps of intracellular trafficking, and function in almost all aspects of innate and adaptive immune responses from different cells [21]. However, little is known about the expression and function of these proteins in human eosinophils. Here we demonstrate, for the first time, that these cells constitutively express STX17 and that this SNARE is localized in both secretory granules and granule-derived

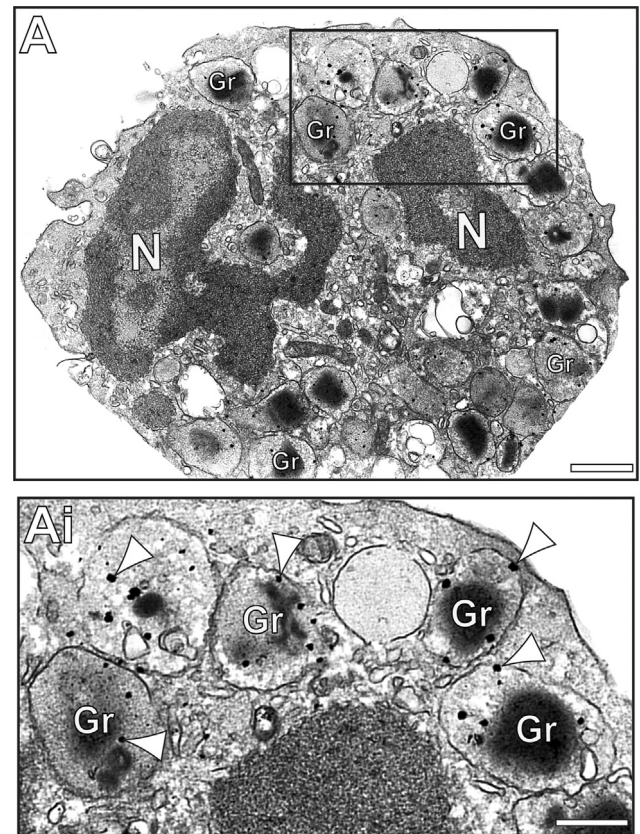


Fig. 3. STX17 within human eosinophils stimulated with CCL11: (A) A representative electron micrograph shows the morphology of an activated eosinophil with emptying secretory granules labeled for STX17 (seen in high magnification in Ai). Arrowheads indicate gold particles in (Ai). Eosinophils from a healthy donor were isolated, stimulated with CCL11 for 1 h, fixed and processed for pre-embedding immunogold electron microscopy as described [26]. N, nucleus. Scale bars: (A) 0.7 μ m; (Ai) 0.4 μ m.

transport carriers (EoSVs). Stimulated eosinophils did not clearly change the levels of intracellular STX17.

There are 38 known members of the mammalian SNARE family at present. Each cell type expresses different combinations of SNARE-family members that are selectively distributed on organelles and membrane domains. Therefore, defining the locations of individual SNAREs has emerged as a powerful initial approach for mapping intracellular pathways and manipulating both trafficking steps and cellular responses (reviewed in [21]). Specifically, eosinophil secretory vesicles, but not granules, express the SNARE VAMP2 [22,24] while crystalloid granules, but not vesicles, express VAMP7 and VAMP8. The roles of these molecules in eosinophils have been investigated. VAMP2 colocalized with RANTES throughout interferon gamma (IFN- γ)-induced vesicle-mediated secretion of RANTES [22], and it was suggested to mediate specific membrane docking through interaction with plasma membrane SNAREs, SNAP23, and syntaxin4 [29]. Antibody inhibition of VAMP7 but not of VAMP8 impaired the release of secretory granules mediators, eosinophil peroxidase (EPO) and eosinophil-derived neurotoxin (EDN) and, thus, VAMP7 was considered as critical for mediator release from human eosinophils [25].

Our present results add a new member to the known repertoire of eosinophil SNAREs. By using different immunodetection approaches flow cytometry and immunogold EM-, STX17 was clearly localized within human eosinophils.

Pre-embedding immunoEM optimizes antigen preservation and is more sensitive to detect small molecules than post-embedding labeling that is limited by poor preservation of the

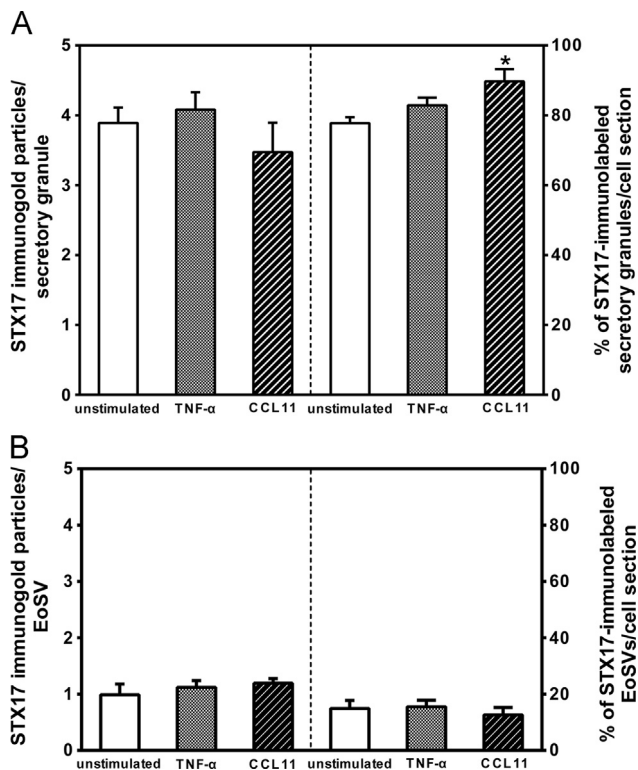


Fig. 4. Quantitative STX17 immunolabeling in unstimulated, TNF- α - and CCL11-stimulated eosinophils: (A, left panel) Quantitative analysis showed similar numbers of gold particles/secretory granule in both unstimulated and stimulated cells. The percentage of labeled granules per cell section is shown in (A, right panel). The number of positive granules significantly increased in CCL11-stimulated cells compared with unstimulated and TNF- α groups ($*P \leq 0.01$). In (B), the level of STX17 labeling in EoSVs did not change when all conditions were compared. Data shown represent the mean \pm SEM. The total number of organelles/structures evaluated was as follows: 1088 secretory granules and 1106 vesicular compartments. Eosinophils from a healthy donor were isolated, stimulated with TNF- α or CCL11 for 1 h, fixed and processed for pre-embedding immunogold electron microscopy as described [26].

antigenicity. Here we used a pre-embedding approach combined with very small gold particles that facilitated both the protein visualization at specific intracellular sites and the study of cell morphology. The use of very small gold particles (1.4 nm) conjugated to secondary antibodies has the advantage of greater tissue penetration to reach antigens at membrane microdomains [26]. We demonstrate by immunogold EM that STX17 is localized in crystalloid granules and EoSVs from human eosinophils. In contrast to the SNAREs already described in human eosinophils – VAMP2 (just in vesicles) [22] and VAMP7 (just in granules) [25], the presence of STX17 in both granules and in a population of granule-derived transport vesicles (EoSVs) indicate that this SNARE may be functionally implicated in membrane trafficking from secretory granules to the plasma membrane while VAMP2 and VAMP7 may be related to other eosinophil secretory pathways.

STX17 is ubiquitously expressed in human tissues [30] and was documented in the smooth ER of secretory cells and to some extent in the ERGIC (RER–Golgi intermediate compartment) [31, 32]. STX17 appears to be required for constitutive secretion [33] and to function as a receptor at the ER membrane that mediates trafficking between the ER and post-ER compartments [31].

Secretory processes have traditionally been classified as constitutive or regulated processes: constitutive secretion refers to vesicular secretory traffic directly from Golgi to the plasma membrane, and regulated secretion classically refers to exocytosis of storage granules, which fuse with the plasma membrane.

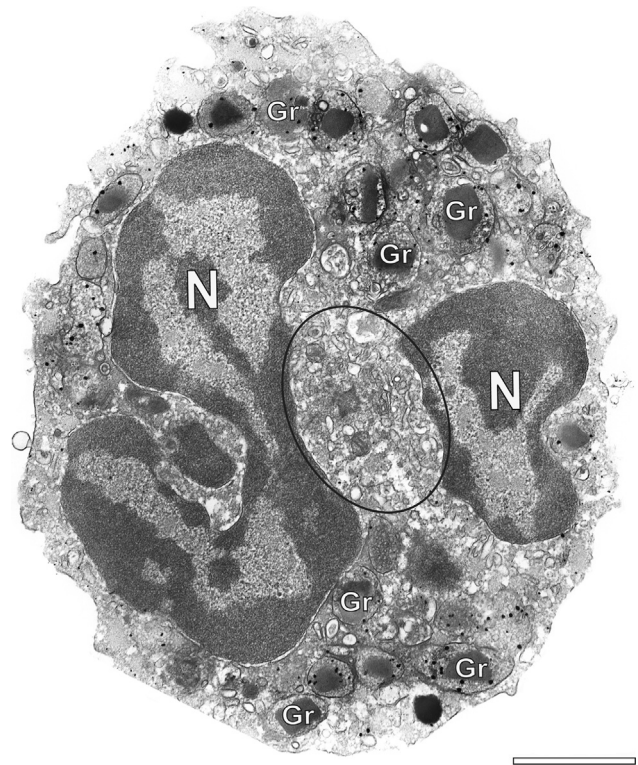


Fig. 5. STX17 labeling is not associated with ER and Golgi compartments: While secretory granules (Gr) are strongly labeled for STX17, the ER and Golgi region (circle) shows no labeling for this SNARE. Eosinophils from a healthy donor were isolated and processed for pre-embedding immunogold electron microscopy as described [26]. N, nucleus. Scale bar: 1.6 μ m.

Human eosinophils are not rich in ER [34] and we found negligible labeling for STX17 in the ER and Golgi compartments within both unstimulated and activated eosinophils (Fig. 5). This finding suggests that STX17 is likely not involved in constitutive secretion. On the other hand, the consistent localization of STX17 at secretory granules and EoSVs may be indicative of a role for this SNARE in regulated secretion and/or in the transport of a specific cargo through a process of secretion termed piecemeal degranulation (PMD). By PMD, a specific granule-stored cytokine or cationic protein is mobilized from secretory granules into budding vesicles, which travel to the plasma membrane for extracellular release (reviewed in [2]). Under physiological and pathological conditions, PMD is the most relevant and frequent mechanism of secretion of mediators from human eosinophils [2]. In the present work, stimulation with CCL11, which is known to induce granule emptying through PMD and increased formation of EoSVs in human eosinophils [3,19] led to a higher number of granules labeled for STX17 (Fig. 4A), suggesting that STX17 may be involved in this secretory pathway.

It has been accepted that distinct SNARE isoforms may, in part, determine the specificity of trafficking and membrane fusion between organelles or with the cell surface. More recently, using a model cell line (HeLa cells), STX17 was documented on the outer membrane of autophagosomes and considered essential for fusion between this compartment and the endosomal/lysosomal membrane [35]. Our present study has clearly identified STX17 on the outer membrane of eosinophil specific granules (Fig. 1Bi). As noted, these organelles store preformed immune mediators. We may speculate that STX17 takes part in specific trafficking events underlying the distinct eosinophil secretory pathway. However, further studies need to be undertaken to assign functions to STX17 in the eosinophil immune responses.

Taken together, our present results demonstrate, for the first time, sites of localization of STX17 within eosinophil leukocytes. The expression of this SNARE in secretory granules and granule-associated vesicular compartments indicates that this molecule might mediate membrane trafficking from granules.

Funding

This work was supported by National Institutes of Health (NIH grants, USA- R37AI020241, R01AI022571) and by grants from Conselho Nacional de Desenvolvimento Científico e Tecnológico (CNPq, Brazil-477475/2013-2; 469995/2014-9, 311083/2014-5), Brazilian Ministry of Health and Fundação de Amparo a Pesquisa do Estado de Minas Gerais (FAPEMIG, Brazil).

Acknowledgments

We gratefully acknowledge the skillful assistance of Ellen Morgan (Electron Microscopy Unit, Department of Pathology, BIDMC, Harvard Medical School).

Appendix A. Supplementary material

Supplementary data associated with this article can be found in the online version at <http://dx.doi.org/10.1016/j.yexcr.2015.07.003>.

References

- J.L. Stow, R.Z. Murray, Intracellular trafficking and secretion of inflammatory cytokines, *Cytokine Growth Factor Rev.* 24 (2013) 227–239.
- R.C.N. Melo, P.F. Weller, Piecemeal degranulation in human eosinophils: a distinct secretion mechanism underlying inflammatory responses, *Histol. Histochem.* 25 (2010) 1341–1354.
- R.C.N. Melo, L.A. Spencer, S.A. Perez, I. Ghiran, A.M. Dvorak, P.F. Weller, Human eosinophils secrete preformed, granule-stored interleukin-4 through distinct vesicular compartments, *Traffic* 6 (2005) 1047–1057.
- L.A. Spencer, R.C.N. Melo, S.A. Perez, S.P. Bafford, A.M. Dvorak, P.F. Weller, Cytokine receptor-mediated trafficking of preformed IL-4 in eosinophils identifies an innate immune mechanism of cytokine secretion, *Proc. Natl. Acad. Sci. USA* 103 (2006) 3333–3338.
- R.C.N. Melo, L.A. Spencer, A.M. Dvorak, P.F. Weller, Mechanisms of eosinophil secretion: large vesiculotubular carriers mediate transport and release of granule-derived cytokines and other proteins, *J. Leukoc. Biol.* 83 (2008) 229–236.
- J.S. Neves, S.A. Perez, L.A. Spencer, R.C.N. Melo, L. Reynolds, I. Ghiran, S. Mahmudi-Azer, S.O. Odemuyiwa, A.M. Dvorak, R. Moqbel, P.F. Weller, Eosinophil granules function extracellularly as receptor-mediated secretory organelles, *Proc. Natl. Acad. Sci. USA* 105 (2008) 18478–18483.
- R.C.N. Melo, L.A. Spencer, S.A. Perez, J.S. Neves, S.P. Bafford, E.S. Morgan, A.M. Dvorak, P.F. Weller, Vesicle-mediated secretion of human eosinophil granule-derived major basic protein, *Lab. Investig.* 89 (2009) 769–781.
- L.A. Spencer, K. Bonjour, R.C.N. Melo, P.F. Weller, Eosinophil secretion of granule-derived cytokines, *Front. Immunol.* (2014).
- R.C.N. Melo, L. Liu, J.J. Xenakis, L.A. Spencer, Eosinophil-derived cytokines in health and disease: unraveling novel mechanisms of selective secretion, *Allergy* 68 (2013) 274–284.
- R. Moqbel, J.J. Coughlin, Differential secretion of cytokines, *Sci. STKE* 2006 (2006) pe26.
- A. Sheshachalam, N. Srivastava, T. Mitchell, P. Lacy, G. Eitzen, Granule protein processing and regulated secretion in neutrophils, *Front. Immunol.* 5 (2014) 448.
- T.C. Moon, A.D. Befus, M. Kulka, Mast cell mediators: their differential release and the secretory pathways involved, *Front. Immunol.* 5 (2014) 569.
- L.A. Spencer, C.T. Szela, S.A. Perez, C.L. Kirchoff, J.S. Neves, A.L. Radke, P. F. Weller, Human eosinophils constitutively express multiple Th1, Th2, and immunoregulatory cytokines that are secreted rapidly and differentially, *J. Leukoc. Biol.* 85 (2009) 117–123.
- C.A. Ahlstrom-Emanuelsson, L. Greiff, M. Andersson, C.G. Persson, J.S. Erjefalt, Eosinophil degranulation status in allergic rhinitis: observations before and during seasonal allergen exposure, *Eur. Respir. J.* 24 (2004) 750–757.
- A.M. Dvorak, S.J. Ackerman, T. Furitsu, P. Estrella, L. Letourneau, T. Ishizaka, Mature eosinophils stimulated to develop in human-cord blood mononuclear cell cultures supplemented with recombinant human interleukin-5. II. Vesicular transport of specific granule matrix peroxidase, a mechanism for effecting piecemeal degranulation, *Am. J. Pathol.* 140 (1992) 795–807.
- M. Karawajczyk, L. Seveus, R. Garcia, E. Bjornsson, C.G. Peterson, G. M. Roomans, P. Venge, Piecemeal degranulation of peripheral blood eosinophils: a study of allergic subjects during and out of the pollen season, *Am. J. Respir. Cell Mol. Biol.* 23 (2000) 521–529.
- J.S. Erjefalt, L. Greiff, M. Andersson, E. Adelroth, P.K. Jeffery, C.G. Persson, Degranulation patterns of eosinophil granulocytes as determinants of eosinophil driven disease, *Thorax* 56 (2001) 341–344.
- F. Qadri, T.R. Bhuiyan, K.K. Dutta, R. Raqib, M.S. Alam, N.H. Alam, A. M. Svennerholm, M.M. Mathan, Acute dehydrating disease caused by *Vibrio cholerae* serogroups O1 and O139 induce increases in innate cells and inflammatory mediators at the mucosal surface of the gut, *Gut* 53 (2004) 62–69.
- R.C.N. Melo, S.A. Perez, L.A. Spencer, A.M. Dvorak, P.F. Weller, Intracellular vesiculotubular compartments are involved in piecemeal degranulation by activated human eosinophils, *Traffic* 6 (2005) 866–879.
- H. Saffari, L.H. Hoffman, K.A. Peterson, J.C. Fang, K.M. Leiferman, L.F. Pease, 3rd, G.J. Gleich, Electron microscopy elucidates eosinophil degranulation patterns in patients with eosinophilic esophagitis, *J. Allergy Clin. Immunol.* (2014).
- J.L. Stow, A.P. Manderson, R.Z. Murray, SNAREing immunity: the role of SNAREs in the immune system, *Nat. Rev. Immunol.* 6 (2006) 919–929.
- P. Lacy, M.R. Logan, B. Bablitz, R. Moqbel, Fusion protein vesicle-associated membrane protein 2 is implicated in IFN-gamma-induced piecemeal degranulation in human eosinophils from atopic individuals, *J. Allergy Clin. Immunol.* 107 (2001) 671–678.
- D. Feng, R. Flaumenhaft, C. Bandeira-Melo, P. Weller, A. Dvorak, Ultrastructural localization of vesicle-associated membrane protein(s) to specialized membrane structures in human pericytes, vascular smooth muscle cells, endothelial cells, neutrophils, and eosinophils, *J. Histochem. Cytochem.* 49 (2001) 293–304.
- H.J. Hoffmann, T. Bjerke, M. Karawajczyk, R. Dahl, M.A. Knepper, S. Nielsen, SNARE proteins are critical for regulated exocytosis of ECP from human eosinophils, *Biochem. Biophys. Res. Commun.* 282 (2001) 194–199.
- M.R. Logan, P. Lacy, S.O. Odemuyiwa, M. Steward, F. Davoine, H. Kita, R. Moqbel, A critical role for vesicle-associated membrane protein-7 in exocytosis from human eosinophils and neutrophils, *Allergy* 61 (2006) 777–784.
- R.C.N. Melo, E. Morgan, R. Monahan-Earley, A.M. Dvorak, P.F. Weller, Pre-embedding immunogold labeling to optimize protein localization at sub-cellular compartments and membrane microdomains of leukocytes, *Nat. Protoc.* 9 (2014) 2382–2394.
- R.C.N. Melo, G.F. Paganoti, A.M. Dvorak, P.F. Weller, The internal architecture of leukocyte lipid body organelles captured by three-dimensional electron microscopy tomography, *PLoS One* 8 (2013) e59578.
- R. Shamri, R.C.N. Melo, K.M. Young, M. Bivas-Benita, J.J. Xenakis, L.A. Spencer, P.F. Weller, CCL11 elicits secretion of RNases from mouse eosinophils and their cell-free granules, *FASEB J.* 26 (2012) 2084–2093.
- M.R. Logan, P. Lacy, B. Bablitz, R. Moqbel, Expression of eosinophil target SNAREs as potential cognate receptors for vesicle-associated membrane protein-2 in exocytosis, *J. Allergy Clin. Immunol.* 109 (2002) 299–306.
- Q. Zhang, J. Li, M. Deavers, J.L. Abbruzzese, L. Ho, The subcellular localization of syntaxin 17 varies among different cell types and is altered in some malignant cells, *J. Histochem. Cytochem.* 53 (2005) 1371–1382.
- M. Muppirala, V. Gupta, G. Swarup, Emerging role of tyrosine phosphatase, TCPTP, in the organelles of the early secretory pathway, *Biochim. Biophys. Acta* 1833 (2013) 1125–1132.
- M. Steegmaier, V. Oorschot, J. Klumperman, R.H. Scheller, Syntaxin 17 is abundant in steroidogenic cells and implicated in smooth endoplasmic reticulum membrane dynamics, *Mol. Biol. Cell* 11 (2000) 2719–2731.
- D.E. Gordon, L.M. Bond, D.A. Sahlender, A.A. Peden, A targeted siRNA screen to identify SNAREs required for constitutive secretion in mammalian cells, *Traffic* 11 (2010) 1191–1204.
- F.F. Dias, K.B. Amaral, L.A. Carmo, R. Shamri, A.M. Dvorak, P.F. Weller, R.C. N. Melo, Human eosinophil leukocytes express protein disulfide isomerase in secretory granules and vesicles: ultrastructural studies, *J. Histochem. Cytochem.* 62 (2014) 450–459.
- E. Itakura, C. Kishi-Itakura, N. Mizushima, The hairpin-type tail-anchored SNARE syntaxin 17 targets to autophagosomes for fusion with endosomes/lysosomes, *Cell* 151 (2012) 1256–1269.

Mice Spermatogonial Stem Cells Transplantation Induces Macrophage Migration into the Seminiferous Epithelium and Lipid Body Formation: High-Resolution Light Microscopy and Ultrastructural Studies

Felipe F. Dias,^{1,2} Hélio Chiarini-Garcia,² Gleydes G. Parreira,^{2,†} and Rossana C.N. Melo^{1,*}

¹Laboratory of Cellular Biology, Department of Biology, Federal University of Juiz de Fora, UFJF, Juiz de Fora, MG, Brazil

²Laboratory of Structural Biology and Reproduction, Department of Morphology, Institute of Biological Sciences, Federal University of Minas Gerais, Belo Horizonte, MG, Brazil

Abstract: Transplantation of spermatogonial stem cells (SSCs), the male germline stem cells, in experimental animal models has been successfully used to study mechanisms involved in SSC self-renewal and to restore fertility. However, there are still many challenges associated with understanding the recipient immune response for SSCs use in clinical therapies. Here, we have undertaken a detailed structural study of macrophages elicited by SSCs transplantation in mice using both high-resolution light microscopy (HRLM) and transmission electron microscopy (TEM). We demonstrate that SSCs transplantation elicits a rapid and potent recruitment of macrophages into the seminiferous epithelium (SE). Infiltrating macrophages were derived from differentiation of peritubular monocyte-like cells into typical activated macrophages, which actively migrate through the SE, accumulate in the tubule lumen, and direct phagocytosis of differentiating germ cells and spermatozoa. Quantitative TEM analyses revealed formation of lipid bodies (LBs), organelles recognized as intracellular platforms for synthesis of inflammatory mediators and key markers of macrophage activation, within both infiltrating macrophages and Sertoli cells. LBs significantly increased in number and size in parallel to the augmented macrophage migration during different times post-transplantation. Our findings suggest that LBs may be involved with immunomodulatory mechanisms regulating the seminiferous tubule niche after SSC transplantation.

Key words: spermatogonial stem cells, germ cell transplantation, macrophage migration, lipid bodies, lipid droplets, inflammation, electron microscopy, high-resolution light microscopy

INTRODUCTION

Spermatogenesis is maintained by a pool of spermatogonial stem cells (SSCs), the male germline stem cells. Transplantation of SSCs in animals has demonstrated the potential of these cells in clinical applications for treatment of infertility and regenerative medicine. Moreover, the transplantation technique offers the opportunity to study the biology of the SSCs and the mechanisms underlying continuation of the germline, as well as examination of defects in spermatogenesis and introduction of genetic changes into the male germline cells (reviewed in Dobrinski, 2006; Kubota & Brinster, 2006; Brinster, 2007).

Since the first successful SSC transplantation in mice resulting in donor-derived spermatogenesis (Brinster & Zimmermann, 1994), researchers have been mostly involved in understanding SSCs phenotype and the mechanisms regulating their differentiation/proliferation (Aponte et al., 2005; Brinster, 2007; Grisanti et al., 2009). However, there are still several issues surrounding SSC transplantation that obviously have to be considered to fully explore their potential

therapeutic use, especially regarding the recipient immune responses.

By using mice as a model, we have observed that the injection of donor SSCs in recipient sterile testes generates an influx of macrophages into the seminiferous epithelium (SE) in parallel to the establishment of spermatogenesis (Parreira et al., 1998, 1999). However, the mobilization/migration and activation of macrophages in the recipient testes are still poorly understood in the context of SSC transplantation.

A distinguishing feature of activated macrophages observed in the course of varied immunopathological conditions is the formation of lipid bodies (LBs), also known as lipid droplets, lipid-rich organelles distributed in the cytoplasm as roughly spherical organelles lacking a delimiting classical bilayer membrane (reviewed in Bozza et al., 2007). LB accumulation in macrophages and other cells from the immune system have been observed in a number of clinical and experimental conditions ranging from allergy, infections, cancer, and atherosclerosis (Weller & Dvorak, 1994; Triggiani et al., 1995; D'Avila et al., 2006; Melo et al., 2006; Accioly et al., 2008; Peyron et al., 2008). Newly formed LBs are sites for synthesis and storage of inflammatory mediators (eicosanoids), such as prostaglandins and leukotrienes.

Received April 27, 2011; accepted July 31, 2011

*Corresponding author. E-mail: rossana.melo@ufjf.edu.br

†These senior authors contributed equally to this work.

Review Article

The Intriguing Ultrastructure of Lipid Body Organelles Within Activated Macrophages

Felipe F. Dias,¹ Victor C. Zarantonello,¹ Gleydes G. Parreira,² Hélio Chiarini-Garcia,² and Rossana C. N. Melo^{1,*}

¹Laboratory of Cellular Biology, Department of Biology, Federal University of Juiz de Fora (UFJF), Juiz de Fora, MG 36036-900, Brazil

²Laboratory of Structural Biology and Reproduction, Federal University of Minas Gerais (UFMG), Belo Horizonte, MG 31270-901, Brazil

Abstract: Macrophages are widely distributed immune system cells with essential functions in tissue homeostasis, apoptotic cell clearance, and first defense in infections. A distinguishing feature of activated macrophages participating in different situations such as inflammatory and metabolic diseases is the presence of increased numbers of lipid-rich organelles, termed lipid bodies (LBs) or lipid droplets, in their cytoplasm. LBs are considered structural markers of activated macrophages and are involved in different functions such as lipid metabolism, intracellular trafficking, and synthesis of inflammatory mediators. In this review, we revisit the distinct morphology of LB organelles actively formed within macrophages in response to infections and cell clearance, taking into account new insights provided by ultrastructural studies. We also discuss the LB interactions within macrophages, revealed by transmission electron microscopy, with a focus on the remarkable LB–phagosome association and discuss potential links between structural aspects and function.

Key words: lipid droplets, cell activation, host-pathogen interactions, inflammation, lipid mediators

INTRODUCTION

Lipid bodies (LBs), frequently termed lipid droplets, are complex organelles of all cell types, including bacteria. These organelles, largely associated with lipid storage in the past, are now recognized as dynamic and functionally active organelles, involved in a variety of functions such as lipid metabolism, trafficking, and signaling (reviewed in Walther & Farese, 2009; Murphy, 2012).

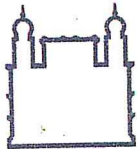
During the last decade, the study of LBs has attracted considerable attention owing to their link with human diseases such as obesity, infectious diseases, and cancer (reviewed in Bozza & Viola, 2010; Melo et al., 2011; Murphy, 2012). These situations induce consistent formation of LBs within different cell types. For example, in cells from the immune system, especially macrophages, eosinophils, and neutrophils, LBs are rapidly formed in response to a range of inflammatory diseases and act as intracellular sites for the synthesis of arachidonic acid (AA)-derived inflammatory lipid mediators (eicosanoids) (Melo et al., 2011). Enzymes involved in the synthesis of eicosanoids as well as eicosanoids themselves are found in LBs formed in the cytoplasm of these cells (Melo et al., 2011).

Proteomic studies have revealed a detailed list of proteins within LBs from varied cells (Bartz et al., 2007;

Hodges & Wu, 2010; Yang et al., 2012). Interestingly, several of the proteins found within LBs are predicted to span a membrane two or more times (Goodman, 2009). This means that LBs have a much more complex structure and are not solely a mass of lipid esters associated with lipid storage as documented in the past.

In light of these findings, more attention has been brought to LB structure and the ultrastructural aspects of this organelle have been studied in more detail (Melo et al., 2006, 2013; Cheng et al., 2009). Indeed, LBs have a distinctive and intriguing morphology. LBs have a core composed of lipids mainly triacylglycerols and sterol esters and proteins surrounded by a phospholipid hemi-membrane with associated proteins (reviewed in Bozza et al., 2007; Melo et al., 2011). Therefore, LBs do not show a delimiting true membrane and therefore differ from all other cytoplasmic membranous organelles and vesicles that have an aqueous content surrounded by a phospholipid bilayer membrane (Fig. 1). This unique feature of LBs—lack of peripheral membrane unit—facilitates the identification of these organelles by transmission electron microscopy (TEM) compared with other intracellular membranous organelles (Melo et al., 2006). Therefore, TEM has been an important tool to study LB structure without the need of any additional marker.

TEM findings from our group and others have demonstrated that LBs occupy large portions of the macrophage cytoplasm in response to different diseases such as infections with parasites and mycobacteria, and show a remarkable



Ministério da Saúde

FIOCRUZ
Fundação Oswaldo Cruz

Vice-presidência de Pesquisa e
Laboratórios de Referência



Comissão de Ética
no Uso de Animais

LICENÇA

LW-32/12

Certificamos que o protocolo (P-57/11-4), intitulado "Mecanismos de regulação da inflamação e metabolismo lipídico nas infecções parasitárias", sob a responsabilidade de PATRICIA TORRES BOZZA, atende ao disposto na Lei 11794/08, que dispõe sobre o uso científico no uso de animais, inclusive aos princípios da Sociedade Brasileira de Ciência em Animais de Laboratório (SBCAL). A referida licença não exige a observância das Leis e demais exigências legais na vasta legislação nacional.

Esta licença tem validade até 19/03/2016 e inclui o uso total de :

Mus musculus

- 2600 Machos de C57BL/6, Idade: 5 Semana(s).

Mus musculus

- 400 Machos de 129S2/Sv Pas-Alox5, Idade: 4 Semana(s).

Mus musculus

- 400 Machos de 129S2/SvPas, Idade: 4 Semana(s).

Mus musculus

- 400 Machos de C3H/He, Idade: 4 Semana(s).

Mus musculus

- 800 Machos de BALB/cJ, Idade: 4 Semana(s).

Mus musculus

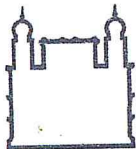
- 400 Machos de TLR2/TLR4 KO, Idade: 4 Semana(s).

Mus musculus

- 400 Machos de C.129S4(B6)-Mif, Idade: 5 Semana(s).

(Continua)


Octavio A. F. Presgrave
Coordenador
CEUA/FIOCRUZ
SIAPE 04626550



Ministério da Saúde

FIOCRUZ
Fundação Oswaldo Cruz

Vice-presidência de Pesquisa e
Laboratórios de Referência



**Comissão de Ética
no Uso de Animais**

LICENÇA

LW-32/12

(Continuação da Licença Nº LW-32/12, Protocolo Nº P-57/11-4)

Mus musculus

- 1000 Machos de Swiss Webster, Idade: 4 Semana(s).

Mus musculus

- 200 Machos de C3H/HeJ.

Rio de Janeiro, 19 de março de 2012

Octavio Augusto França Presgrave
Coordenador da CEUA

Octavio A. F. Presgrave
Coordenador
CEUA/FIOCRUZ
SIAPE 04626550

HOSPITAL DAS CLÍNICAS / UFMG
INSTITUTO ALFA DE GASTROENTEROLOGIA

Setor de Propedêutica Complementar

Atendimento: 891940
Número do Exame: 86408
Paciente: JUBER PROFETA DE OLIVEIRA
Cpf Paciente:
Nasc: 06/08/1946
Idade: 68a 7m 3d
Setor solicitante: ANEXO BIAS FORTES

Data: 11/12/2014
Pedido: 147563
Cód. Paciente: 2953508

Exame: 2
COLONOSCOPIA

COLONOSCOPIA

INDICAÇÃO: Reavaliação de úlcera no reto de aspecto neoplásico com biópsia discordante.

Exame realizado sob monitorização cardiológica e assistência do anestesiológico sem complicações.

Toque retal: sem alterações.

Introdução do aparelho desde a margem anal até o íleo distal em regulares condições de preparo intestinal e sem maiores dificuldades técnicas. Conteúdo intestinal líquido e límpido, permitindo estudo adequado da mucosa.

Mucosa retal lisa e íntegra, com padrão vascular submucoso preservado, observando-se a cerca de 5cm da borda anal, um divertículo de aproximadamente 20mm, profundo, com bordas enantematosas e cobertas por fibrina, mucosa adjacente de aspecto cicatricial e com convergência de pregas. Foram coletas biópsias das bordas do divertículo com sangramento aumentado, porém auto-limitado. Junção retossigmoideana transposta sem maiores dificuldades. Todos os segmentos colônicos mostram-se de configuração interna anatômica e com mucosa íntegra e de coloração normal, observando-se múltiplos divertículos de tamanhos variados, sem sinais inflamatórios, difusamente distribuídos, principalmente no cólon transverso e direito. Fundo cecal bem visualizado e livre de lesões. Válvula íleo-cecal anatomicamente preservada. Realizada intubação de íleo distal que se mostra sem alterações.

Biópsias: Fr 1 - Borda de divertículo no reto

CONCLUSÃO:

- 1 - *Ileocolonosopia em regulares condições de preparo intestinal.*
- 2 - *Divertículo no reto com sinais inflamatórios, em cicatrização - aguardar histologia.*
- 3 - *Doença diverticular difusa dos cólons, não complicada.*
- 4 - *Válvula íleo-cecal e íleo distal endoscopicamente normais.*

LIGAR DAQUI A 15 DIAS PARA CONFIRMAR SE A BIÓPSIA ESTÁ PRONTA (3409-9246 E 3409-9247)

Cópia

Cópia

Médico: Dr(a). CELIO GERALDO DE OLIVEIRA GOMES
CRM: 48722
CPF: 06757591618

Residente: Dr(a). JULIA FARIA CAMPOS
CRM: 50858
CPF: 06229063646

HOSPITAL DAS CLÍNICAS / UFMG
INSTITUTO ALFA DE GASTROENTEROLOGIA

Setor de Propedêutica Complementar

Atendimento: 891940
Número do Exame: 89810
Paciente: JUBER PROFETA DE OLIVEIRA
Cpf Paciente:
Nasc: 06/08/1946
Idade: 68a 7m 3d
Setor solicitante: ANEXO BIAS FORTES

Data: 11/12/2014
Pedido: 147563
Cód. Paciente: 2953508

Exame: 120
BIOPSIA

BIOPSIA

Colonoscopia número 86408 realizada em: 11/12/2014

EXAME NÚMERO: 2695/14

MACROSCOPIA:

Biópsia de lesão retal - Cinco fragmentos arredondados de tecido brancacento e macio, medindo em conjunto 0,7 x 0,6 x 0,2 cm.

MICROSCOPIA:

Cortes histológicos mostram biópsia de intestino grosso (reto) apresentando áreas de ulceração recobertas por exsudato fibrinopurulento, denso infiltrado inflamatório granulomononuclear na lâmina própria e atipias reativas do epitélio. Presença de numerosos ovos viável de *S. Mansoni*. Não observamos sinais de neoplasia.

CONCLUSÃO:

RETITE CRÔNICA EM ATIVIDADE, ULCERATIVA, ESQUISTOSSOMÓTICA.

CÓPIA

CÓPIA

Médico: Dr(a). MOISES SALGADO PEDROSA
CRM: 29068
CPF: 95778063687

Residente: Dr(a). PAULO HERNANE RABELO AZEVEDO
CRM: 54383
CPF: 07975248606

HOSPITAL DAS CLÍNICAS / UFMG
INSTITUTO ALFA DE GASTROENTEROLOGIA

Setor de Propedêutica Complementar

Atendimento: 939464
Número do Exame: 93430
Paciente: JUBER PROFETA DE OLIVEIRA
Cpf Paciente:
Nasc: 06/08/1946
Idade: 68a 7m 3d
Setor solicitante: ANEXO BIAS FORTES

Data: 13/02/2015
Pedido: 160219
Cód. Paciente: 2953508

Reg. SMM:
Exame: 5
RETOSSIGMOIDOSCOPIA RIGIDA

RETOSSIGMOIDOSCOPIA RIGIDA

INSPECCÃO: Sem alterações.

TOQUE RETAL: Esfínter anal normotônico transposto sem dificuldades.
Próstata de tamanho e consistência normais. Sulco mediano preservado.

ENDOSCOPIA: Possível até 20 cm da linha anal. A mucosa apresentava-se congesta com aumento acentuado do desenho vascular submucoso, apresentando duas áreas com alterações importantes.
Na primeira, na porção inicial da ampola retal, presença de um divertículo na face anterior, com mucosa intestinal inflamada e granulosa (biópsia).
Na segunda, ao nível de 15 cm, área de pontilhado hemorrágico difuso (biópsia).
Canal anal congesto, com dois mamilos hemorroidários interno, sem complicações

IMPRESSÃO DIAGNÓSTICA:

ENDOSCOPIA POSSÍVEL ATÉ 20 CM DA LINHA ANAL.
DOENÇA HEMORROIDÁRIA INTERNA NÃO COMPLICADA.
ALTERAÇÕES INFLAMATÓRIAS DA MUCOSA COMPATÍVEL COM

ESQUISTOSSOMOSE

DIVERTÍCULO DO RETO
OOGRAMA: DOIS FRAGMENTOS DE BIÓPSIA DA MUCOSA DO RETO - PRESENÇA

DE UM OVO VIVO.

CÓPIA

Médico: Dr(a). ALOISIO SALES DA CUNHA
CRM: 2416
CPF: 00027333687

Residente: Dr(a).
CRM:
CPF:

CÓPIA