

INSTITUTO OSWALDO CRUZ - FIOCRUZ

DOUTORADO EM MEDICINA TROPICAL

Avaliação bioquímica, hematológica e histopatológica da infecção experimental por *Angiostrongylus cantonensis* no hospedeiro definitivo *Rattus norvegicus* (Wistar) e estudo da interação *Angiostrongylus cantonensis* / *Echinostoma paraensei* no hospedeiro intermediário *Biomphalaria glabrata*

JUBERLAN SILVA GARCIA

RIO DE JANEIRO

2014

INSTITUTO OSWALDO CRUZ - FIOCRUZ

DOUTORADO EM MEDICINA TROPICAL

Avaliação bioquímica, hematológica e histopatológica da infecção experimental por *Angiostrongylus cantonensis* no hospedeiro definitivo *Rattus norvegicus* (Wistar) e estudo da interação *Angiostrongylus cantonensis* / *Echinostoma paraensei* no hospedeiro intermediário *Biomphalaria glabrata*

JUBERLAN SILVA GARCIA

Tese apresentada ao Instituto Oswaldo Cruz como parte dos requisitos para obtenção do título de Doutor em Medicina Tropical, área de concentração: Diagnóstico, epidemiologia e controle de doenças infecciosas e parasitárias.

ORIENTADOR: Dr. Márcio Neves Bóia

CO-ORIENTADOR: Dr. Arnaldo Maldonado Júnior

**Rio de Janeiro
2014**

INSTITUTO OSWALDO CRUZ - FIOCRUZ

Doutorado em Medicina Tropical

Avaliação bioquímica, hematológica e histopatológica da infecção experimental por *Angiostrongylus cantonensis* no hospedeiro definitivo *Rattus norvegicus* (Wistar) e estudo da interação *Angiostrongylus cantonensis* / *Echinostoma paraensei* no hospedeiro intermediário *Biomphalaria glabrata*

JUBERLAN SILVA GARCIA

ORIENTADOR: Dr. Márcio Neves Bóia

CO-ORIENTADOR: Dr. Arnaldo Maldonado Júnior

Aprovada em 06 de fevereiro de 2014

EXAMINADORES:

Dra. Tereza Cristina Favre (Presidente) - Instituto Oswaldo Cruz/FIOCRUZ

Dra. Ester Maria Mota (Revisora) – Instituto Oswaldo Cruz/FIOCRUZ

Dra. Claudia Portes Santos Silva – Instituto Oswaldo Cruz/FIOCRUZ

Dra. Solange Viana Paschoal Blanco Brandolini – Universidade Federal Rural do Rio de Janeiro

Dr. Jairo Pinheiro da Silva – Universidade Federal Rural do Rio de Janeiro

Dra. Marta Júlia Faro dos Santos Costa (Suplente) - Instituto Oswaldo Cruz/FIOCRUZ

Dra. Michele Costa da Silva (Suplente) – Universidade Estadual do Rio de Janeiro

Rio de Janeiro

2014

LISTA DE ABREVIATURAS, UNIDADES E SÍMBOLOS

%	Percentual
°C	Graus Celsius
ALKP	Fosfatase alcalina
ALT	Alanina transaminase
AST	Aspartato transaminase
ATP	Adenosina Trifosfato
BE	Excesso de bases do fluido extracelular
CK	Creatinaquinase
CK: BB	Creatinaquinase encontrada no tecido cerebral
CK: MB	Creatinaquinase hibrida no músculo cardíaco
CK: MM	Creatinaquinase encontrada no músculo esquelético
g/dia	Gramas por dia
g/dL	Gramas por decilitro
GGT	Gama-glutamil transferase
HCO ₃	Bicarbonato
L ₁	Larvas de primeiro estágio
L ₃	Larvas de terceiro estágio
LCR	Líquido cefalorraquidiano
LDH	Lactato desidrogenase
NAD	Nicotinamida-adenina dinucleótido
pCO ₂	Tensão ou pressão de dióxido de Carbono dissolvido no sangue
pH	Potencial de Hidrogênio
pO ₂	Pressão parcial do Oxigênio
SNC	Sistema Nervoso Central
SO ₂	Proporção em que o Oxigênio está ligado à hemoglobina
TCO ₂	Dióxido de Carbono total

LISTA DE ILUSTRAÇÕES

FIGURAS

- Figura 1:** Ciclo de vida do nematóide *Angiostrongylus cantonensis*. Esquema adaptado pelo autor baseado no ciclo do CDC..... 8
- Figura 2:** *Rattus norvegicus* infectados experimentalmente com *Angiostrongylus cantonensis*, apresentando (A) paralisia dos membros anteriores e (B) apatia. Fonte: Autor 9
- Figura 3:** *Achatina fulica* principal hospedeiro intermediário do *Angiostrongylus cantonensis*. Fonte: Autor..... 10
- Figura 4:** Mapa mostrando os estados brasileiros com casos de infecção humana, hospedeiros definitivos e hospedeiros intermediários infectados naturalmente por *Angiostrongylus cantonensis*. Fonte: Esquema do autor..... 10
- Figura 5:** Hospedeiros definitivos do *Angiostrongylus cantonensis*: (A) *Rattus norvegicus* e (B) *Rattus rattus*. Fonte: Maldonado et al. 2012..... 12
- Figura 6:** *Echinostoma paraensei* (Lie & Basch 1967) isolado do Rio de Janeiro, verme adulto com 28 dias, microscopia de varredura A) Colar de espinhos em destaque, B) Superfície corporal coberta de espinhos. Fonte: Jairo Pinheiro..... 14
- Figura 7:** Espécimes de *Nectomys squamipes*, hospedeiro definitivo natural do *Echinostoma paraensei*. Fonte: Laboratório de Biologia e Parasitologia de Mamíferos Silvestres Reservatórios..... 15
- Figura 8:** *Echinostoma paraensei* no intestino delgado de *Mesocricetus auratus* (Hamster) infectado experimentalmente. A) Helmintos no intestino delgado, B) Útero do helminto com ovos, C) Lesões secundárias provocadas por bactérias no intestino do hospedeiro. Fonte: Autor.. 15
- Figura 9:** Ciclo natural do *Echinostoma paraensei* Lie & Basch, 1967. Fonte: Maldonado Jr. 2001..... 17
- Figura 10:** Hospedeiros intermediários do *Echinostoma paraensei*. Espécimes do gênero (A) *Biomphalaria*, (B) *Lymnaea* e (C) *Physa*. Fonte: Autor..... 18

SUMARIO

LISTA DE ABREVIATURAS, UNIDADES E SÍMBOLOS	V
LISTA DE FIGURAS	VI
RESUMO	X
ABSTRACT	XI
I- INTRODUÇÃO	1
1.1- APRESENTAÇÃO	2
1.2- TAXONOMIA E BIOLOGIA DOS HELMINTOS	3
1.3- <i>Angiostrongylus cantonensis</i>	4
1.3.1- O CICLO BIOLÓGICO DO <i>Angiostrongylus cantonensis</i>	5
1.3.2- INTRODUÇÃO E EXPANSÃO DO HOSPEDEIRO INTERMEDIÁRIO <i>Achatina fulica</i> (Bowdich, 1822)	8
1.3.3- <i>Rattus norvegicus</i> e <i>Rattus rattus</i> HOSPEDEIROS DEFINITIVOS	9
1.3.4- ANGIOSTRONGILÍASE NAS AMÉRICAS	11
1.3.5- ANGIOSTRONGILÍASE NO BRASIL	12
1.4- O GÊNERO ECHINOSTOMA	12
1.4.1- <i>Echinostoma paraensei</i>	12
1.4.2- ECHINOSTOMÍASE	14
1.4.3- CICLO BIOLÓGICO DO <i>Echinostoma paraensei</i>	14
1.4.3.1- NO HOSPEDEIRO INTERMEDIÁRIO	15
1.4.3.2- NO HOSPEDEIRO DEFINITIVO	16
1.5- PARASITISMO	16
1.5.1- INTERAÇÃO COM TREMATÓDEOS	18
1.5.1.1- INTERAÇÃO ENTRE TREMATÓDEOS EM HOSPEDEIROS VERTEBRADOS	18
1.5.1.2- INTERAÇÃO ENTRE TREMATÓDEOS EM HOSPEDEIROS INVERTEBRADOS	18
1.5.2- APLICAÇÕES BIOLÓGICAS	20
1.6- IMPORTÂNCIA DO FILO Mollusca NO DESENVOLVIMENTO DE ESTÁGIOS LARVAIS DE TREMATÓDEOS E NEMATÓIDES	20
1.6.1- RELAÇÃO MOLUSCO-NEMATÓIDE	22
1.7- ALTERAÇÕES BIOQUÍMICAS NA RELAÇÃO HELMINTO-HOSPEDEIRO DEFINITIVO (VERTEBRADO)	24

1.7.1- EXTRAVAZAMENTO DE ENZIMAS DAS CÉLULAS.....	25
1.7.2- PRODUÇÃO ENZIMÁTICA ALTERADA.....	26
1.7.3- DEPURAÇÃO DAS ENZIMAS.....	26
1.7.4- ENZIMAS DE MAIOR SIGNIFICADO NO DIAGNÓSTICO DE HEPATOPATIAS.....	26
1.7.5- ALTERAÇÕES NOS NÍVEIS DE SUBSTRATOS SÉRICOS EM HEPATOPATIAS.....	27
1.8- PROTEÍNAS TOTAIS E FRAÇÕES.....	28
1.9-BILIRRUBINA.....	29
1.9.1- OS TIPOS DE BILIRRUBINA.....	30
1.9.2- SIGNIFICADO DIAGNÓSTICO.....	30
1.10- ENZIMAS DE SIGNIFICADO NO DIAGNÓSTICO NAS CARDIOPATIAS.....	30
1.11- GASOMETRIA CLÍNICA.....	31
1.11.1- SIGNIFICÂNCIA CLÍNICA.....	32
II- JUSTIFICATIVA.....	34
III- OBJETIVOS.....	36
3.1- OBJETIVO GERAL.....	37
3.2- OBJETIVOS ESPECÍFICOS.....	37
IV- ARTIGOS.....	38
4.1- ARTIGO 1: BIOCHEMICAL AND HISTOPATHOLOGICAL ALTERATIONS IN <i>Biomphalaria glabrata</i> DUE TO CO-INFECTION BY <i>Angiostrongylus cantonensis</i> AND <i>Echinostoma paraensei</i>	41
4.2- ARTIGO 2: METABOLIC AND HISTOPATHOLOGICAL PROFILE OF <i>Rattus norvegicus</i> (Wistar) EXPERIMENTALLY INFECTED BY <i>Angiostrongylus cantonensis</i> (Chen, 1935).....	47
4.3- ARTIGO 3- PHYSIOLOGICAL AND HISTOPATHOLOGICAL CHANGES IN <i>Rattus norvegicus</i> (Wistar) EXPERIMENTALLY INFECTED BY <i>Angiostrongylus cantonensis</i> (CHEN, 1935).....	55
V- DISCUSSÃO.....	77
5.1- ALTERAÇÕES BIOQUÍMICAS E HISTOPATOLÓGICAS EM <i>Biomphalaria glabrata</i> , DEVIDO À CO-INFECÇÃO POR <i>Angiostrongylus cantonensis</i> E <i>Echinostoma paraensei</i>	78

5.2- PERFIL METABÓLICO E HISTOPATOLÓGICO DE <i>Rattus norvegicus</i> (Wistar), EXPERIMENTALMENTE INFECTADOS POR <i>Angiostrongylus cantonensis</i> (CHEN, 1935).....	80
5.3- ALTERAÇÕES FISIOLÓGICAS E HISTOPATOLÓGICAS EM <i>Rattus norvegicus</i> (Wistar), INFECTADOS EXPERIMENTALMENTE POR <i>Angiostrongylus cantonensis</i> (CHEN, 1935).....	83
VI- CONCLUSÕES	86
VII- REFERÊNCIAS	89

RESUMO

A meningite eosinofílica é uma doença caracterizada pelo aumento de eosinófilos no líquido cefalorraquidiano (LCR), cuja causa mais comum é a invasão do sistema nervoso central por helmintos. Entre os helmintos, destaca-se o *Angiostrongylus cantonensis*. O roedor *Rattus norvegicus* é o hospedeiro natural definitivo e o homem atua como hospedeiro acidental e que pode se infectar através da ingestão de moluscos crus ou mal cozidos ou alimentos contaminados com a larva L₃. Recentemente, no Brasil houve quatro casos de meningite eosinofílica, devido à ingestão ou manipulação de *Achatina fulica* infectada. Foi realizado uma avaliação das alterações metabólicas, fisiológicas e histopatológicas em *R. norvegicus* experimentalmente infectados com 100 larvas L₃ de *A. cantonensis* e o estudo do efeito da infecção concomitante por *Echinostoma paraensei* e *A. cantonensis* sobre a atividade das aminotransferases ALT e AST, na concentração de proteínas totais, ácido úrico, ureia e análise histopatológica para compreender o efeito da infecção concomitante em *Biomphalaria glabrata*. Os resultados obtidos demonstraram que a infecção causada por *A. cantonensis* em *R. norvegicus* promoveu alterações metabólicas hepáticas e histopatológicas, caracterizadas pelo aumento da atividade das enzimas ALT, AST, GGT e ALKP, alteração no metabolismo glicídico, presença de infiltrado inflamatório, alterações hematológicas significativas, além disso promoveu alterações histopatológicas no parênquima pulmonar demonstraram nos roedores a ocorrência de áreas de necrose e extensa fibrose, podendo estar diretamente relacionada com o desenvolvimento de hipóxia celular. Os moluscos infectados apresentaram alterações nos níveis das aminotransferases e aumento na excreção de produtos nitrogenados, os resultados histopatológicos mostraram uma mudança na distribuição de *A. cantonensis* na presença de *E. paraensei*, indicando que a presença deste trematódeo pode interferir na dinâmica do *A. cantonensis*. A infecção por *A. cantonensis* causou alterações metabólicas e histopatológicas nos roedores.

Palavras-chave: *Angiostrongylus cantonensis*, *Echinostoma paraensei*, *Rattus norvegicus*, *Biomphalaria glabrata*.

ABSTRACT

Eosinophilic meningitis is a disease characterized by increased eosinophils in the cerebrospinal fluid (CSF), which is the most commonly caused by invasion of the central nervous system by helminths, as occurs in *Angiostrongylus cantonensis* infections. The rodent *Rattus norvegicus* is the definitive natural host and humans act as accidental hosts and can become infected by eating raw or undercooked snails or food contaminated with infective L₃ larvae. Recently in Brazil there have been four cases of eosinophilic meningitis due to ingestion of infected *Achatina fulica*. An evaluation of metabolic, physiological and pathological changes in *R. norvegicus* experimentally infected with 100 L₃ larvae of *A. cantonensis* and study the effect of co-infection with *Echinostoma paraensei* and *A. cantonensis* on the activity of aminotransferases ALT and AST was performed in the concentration total protein, uric acid, urea and histopathologic analysis to understand the effect of co-infection in *Biomphalaria glabrata*. The results showed that the infection caused by *A. cantonensis* in *R. norvegicus* promoted histopathological changes in liver metabolism is characterized by increased activity of ALT, AST, GGT and ALKP enzymes in glucose metabolism, inflammatory infiltrate, hematological changes significant in addition in addition histopathological alterations in lung parenchyma in rodents have shown the occurrence of extensive areas of necrosis and fibrosis, which can be directly related to the development of cellular hypoxia. The infected snails showed altered levels of aminotransferases and increased excretion of nitrogen products, histopathological findings showed a change in the distribution of *A. cantonensis* in the presence of *E. paraensei*, indicating that the presence of this trematode may interfere with the dynamics of *A. cantonensis*.

Keywords: *Angiostrongylus cantonensis*, *Echinostoma paraensei*, *Rattus norvegicus*, *Biomphalaria glabrata*.

I- INTRODUÇÃO

I- INTRODUÇÃO

1.1 APRESENTAÇÃO

A angiostrongilíase *cantonensis* e a equinostomíase são zoonoses endêmicas principalmente nos países asiáticos. A transmissão dos parasitos ocorre de forma focal e estão associadas às determinadas práticas sócio-econômicas e culturais. (Alicata & Brown, 1962; Graczyk & Fried 1998). A angiostrongilíase *cantonensis* é causada pelo *Angiostrongylus cantonensis* (Chen, 1935), um nematóide geralmente encontrado parasitando as artérias pulmonares e o coração de roedores silvestres. O *A. cantonensis* é considerado o principal agente etiológico da meningite eosinofílica humana (Graeff-Teixeira et al. 2009). Esta é considerada uma doença emergente, pois vem se expandindo geograficamente em termos de variedade de hospedeiros definitivos e intermediários (Hollingsworth & Cowie 2006). Adicionalmente, estudos confirmam a suscetibilidade da *Biomphalaria glabrata* (Say, 1818), na infecção experimental com *A. cantonensis* (Tunholi-Alves 2012)

A equinostomíase humana tem sido relacionada à no mínimo 16 espécies de trematódeos intestinais. Ainda que não tenha sido relatado nenhum caso de infecção humana no Brasil, o parasito apresenta potencial zoonótico (Maldonado Jr & Lanfredi 2008). No Brasil os equinostomatídeos têm sido encontrados parasitando animais de interesse comercial tais como: porco doméstico, galinha, pato e animais de companhia (cão), além da sua ocorrência em roedores silvestres, *Nectomys squamipes* (Brants, 1827), (Maldonado Jr et al. 2006) e *Akodon montensis* (Thomas, 1913), encontrados na Mata Atlântica do estado do Rio de Janeiro (Maldonado Jr & Lanfredi 2008).

Echinostoma paraensei (Lie & Basch, 1967) é uma espécie brasileira de equinóstoma descrita através do ciclo experimental, após o encontro de *B. glabrata* naturalmente infectada, sendo o roedor silvestre *N. squamipes* posteriormente assinalado como seu hospedeiro definitivo natural (Maldonado Jr et al. 2001a).

Este estudo é composto de três artigos científicos que trazem informações sobre diferentes aspectos da relação parasito/hospedeiro (definitivo e intermediário) na infecção experimental do *A. cantonensis* e *E. paraensei*, sobretudo nos modelos *A. cantonensis* x *Rattus norvegicus* (Wistar) e na co-infecção do hospedeiro intermediário *B. glabrata*.

1.2 TAXONOMIA E BIOLOGIA DOS HELMINTOS

Os metastrongylídeos são formados por cerca de 180 espécies de nematóides alocadas dentro de 40 gêneros. Em geral, são parasitos de mamíferos, principalmente habitando pulmões, e com poucas exceções, apresentam como hospedeiros intermediários moluscos. Cinco espécies são conhecidas por apresentar neurotropismo durante migração no hospedeiro definitivo: *A. cantonensis*, *Angiostrongylus mackerrasae* (Bhaibulaya, 1968), *Angiostrongylus malaysiensis* (Bhaibulaya & Cross 1971), *Parelaphostrongylus tenius* (Dougherty 1945) e *Skrjabinstrongylus chitwoodorum* (Hill 1939).

A família Angiostrongylidae apresenta 16 gêneros e 48 espécies com ampla distribuição geográfica e infectam marsupiais, insetívoros, carnívoros e roedores (Anderson 1978). Cerca de 20 espécies do gênero *Angiostrongylus* têm sido descritas infectando roedores, insetívoros e carnívoros em todo mundo (Ohbayashi et al. 1979), porém apenas parasitos de duas espécies têm sido confirmadas como causa de doenças em humanos: *A. cantonensis* envolvido no sistema nervoso central e algumas vezes nos pulmões e *Angiostrongylus costaricensis* (Morera & Céspedes 1971), que habita as artérias mesentéricas, ambos podendo causar angiostrongilíase na América tropical (Morera & Céspedes 1971).

Os ciclos biológicos são praticamente idênticos ao *A. cantonensis*, as espécies *A. malaysiensis* e *A. mackerrasae*, ainda não foram confirmados como causadores de doenças em humanos, embora existam relatos de suposta participação de *A. malaysiensis* como causador da angiostrongilíase em humanos na Malásia (Lin & Ramachandran 1979) e países vizinhos (Carney; Stafford 1979). Estudos experimentais têm demonstrado a capacidade do *A. malaysiensis* provocar doença neurológica em macacos, enquanto que apenas resultados sugestivos foram obtidos com *A. mackerrasae* devido às limitações do estudo.

O gênero *Angiostrongylus* foi originalmente provido de *Strongylus vasorum* (Baillet 1866) por Kamenskii. Inicialmente identificado como *Pulmonema cantonensis* por Chen (Chen, 1935) e *Haemostrongylus ratti* por Yokogawa (Yokogawa 1937), foi reclassificado por Ash (Ash 1967) para o gênero *Angiostrongylus* e finalmente, Dougherty classificou taxonomicamente como *A. cantonensis* (Dougherty 1946). Atualmente, segundo Drozd (1970), o parasito é considerado um membro do subgênero *Parastrongylus* infectando roedores em diferentes pontos do mundo (Anderson 1978). Como quatro novas espécies foram descritas no início da década de 70: *Angiostrongylus schmidtii* (Kinsella 1971), *A.*

malaysiensis, *A. costaricensis* (Morera & Cespedes 1971), e *A. minutes* (Ohbayashi et al. 1979) uma subclassificação adicional foi requerida. Baseado no raio dorsal reduzido, raios laterais curtos e espículos filiformes pequenos, *A. costaricensis* foi movido dentro de um novo gênero, *Morerastrongylus*. Entretanto, por considerar esta nova classificação confusa, muitos pesquisadores preferem generalizar e utilizar o termo *Angiostrongylus* para todos os parasitos (Bhaibulaya 1979).

1.3 *Angiostrongylus cantonensis*

Angiostrongylus cantonensis foi descrito em 1935 parasitando as artérias pulmonares de ratos em Canton, China, inicialmente denominado *Pulmonema cantonensis* por Chen, o parasito foi incriminado como agente etiológico da meningite eosinofílica em 1945 (Nomura & Lin 1945).

O patologista, Joseph Alicata em 1961, postulou que um parasito pulmonar de roedores poderia ser o agente etiológico da meningoencefalite eosinofílica registrada anteriormente (Alicata 1991). Alicata relatou que um trabalhador japonês após ingerir propositadamente lesmas como fonte alimentar desenvolveu nove dias depois um quadro de parestesia e perda dos movimentos dos ombros e braços. A coleta do fluído cérebro-espinhal mostrou moderada pleocitose eosinofílica. Posteriormente, lesmas foram coletadas na mesma área onde vivia o trabalhador, e após exames, foi confirmada a presença de estágios larvais de *A. cantonensis* nas mesmas (Alicata 1991). Mais tarde, a teoria postulada por Alicata foi confirmada por Leon Rosen, médico de um hospital psiquiátrico no Havaí, que identificou larvas de nematóides em um paciente portador de síndrome neurológica (Rosen et al. 1962). O paciente apresentava histórico de esquizofrenia, e morreu com meningite eosinofílica aguda. A partir de registros, identificou que se tratava de um quadro de meningite parasitária causada por *A. cantonensis*, já que o paciente incluía em sua alimentação lesmas.

Angiostrongilíase neurológica é uma doença causada pela migração da larva de *A. cantonensis*. A doença é caracterizada por disfunção do sistema nervoso central e frequentemente associada à infiltração eosinofílica e pleocitose eosinofílica. O processo patológico associado com a migração das larvas de *A. cantonensis* mostra-se bastante agressiva ao hospedeiro, resultando em reações que colocam em risco a vida do paciente (Alicata 1991).

Para validar a teoria de Alicata, vários experimentos foram realizados. Infecção de primatas com larvas de terceiro estágio de *A. cantonensis* demonstrou que esses animais de fato desenvolveram síndromes patológicas similares a de meningoencefalite eosinofílica (Alicata 1991).

Durante os anos 60 a doença foi identificada primeiramente na China e desde então tem sido diagnosticada em todo o Sudeste Asiático, Ilhas do Pacífico, Micronésia, Austrália, Japão, Ilhas Fiji, América Central, os EUA (Louisiana e no Havaí), Costa do Marfim, Índia e Egito (Hung & Chen 1988, Kliks & Palumbo 1992, Campbell & Little 1988, Limaye et al. 1990). Registros apontam a ocorrência de pacientes diagnosticados na Nova Zelândia, Suíça e Brasil, onde o parasito é considerado endêmico (Bowden 1981, Caldeira et al. 2007, Simões et al. 2011).

Para explicar a rápida e contínua disseminação geográfica de *A. cantonensis*, Alicata (1966), postulou algumas hipóteses sugerindo a coevolução entre o parasito e o hospedeiro. Dentre elas, Alicata defende que o parasito evoluiu de um ancestral comum em roedores de Moçambique, *A. sandarsae* (Alicata 1968), sendo encontrado principalmente na África e Madagascar, e que apresentava como hospedeiro intermediário o molusco gigante Africano *Achatina fulica* (Bowdich 1822). A partir dessa evolução, surge a espécie *A. cantonensis* que se difundiu a partir do Pacífico associada à rápida disseminação do molusco.

Drozdz et al (1975) defenderam que a rápida disseminação da doença iniciou-se mediante a intensa associação de algumas espécies de nematóides, dentre elas *A. cantonensis*, e algumas espécies de roedores principalmente na Malásia e Austrália, indicando uma associação duradoura entre parasito e hospedeiro.

1.3.1 O CICLO BIOLÓGICO DE *Angiostrongylus cantonensis*.

O seu ciclo biológico é heteroxeno e envolve obrigatoriamente a participação de dois hospedeiros: os moluscos hospedeiros intermediários, roedores hospedeiros definitivos e crustáceos (camarão e caranguejo terrestre), planárias terrestres, sapos e pequenos lagartos como hospedeiros paratênicos (Wang et al. 2008) (Figura 1).

Estudos têm demonstrado o envolvimento de diferentes espécies de moluscos como hospedeiros deste helminto, sendo o molusco africano, *A. fulica* associado à expansão da endemia. Dentre estes, a participação de espécies terrestres e aquáticas é registrada, apontando

para a grande plasticidade do parasito, fator que favorece diretamente a disseminação da meningoencefalite eosinofílica (Caldeira et al. 2007, Harris & Cheng, 1975).

Os roedores frequentemente se infectam sob condições naturais a partir da ingestão das larvas L₃ encistadas no tecido muscular do hospedeiro intermediário. A larva penetra na corrente sanguínea e alcança o sistema nervoso central (SNC), onde realizam duas mudas, se tornando jovens adultos em aproximadamente 40 dias. Os jovens adultos migram para as artérias pulmonares onde desenvolvem a maturidade sexual e tornam-se adultos. Uma fêmea adulta pode produzir diariamente cerca de 15000 ovos (Wang et al. 2008). Os ovos são levados para os capilares pulmonares de onde eclodem larvas de primeiro estágio que após a eclosão migram ascendentemente pelos bronquíolos até alcançarem a faringe, onde são deglutidos, entre 6 a 8 semanas pós-infecção o roedor libera a larva L₁ nas fezes, que podem ser ingeridas pelos hospedeiros intermediários e se desenvolverem até L₃ (estágio infectante). Durante a migração dos nematóides do cérebro para as artérias pulmonares alguns roedores apresentam apatia e paralisia dos membros anteriores ficando impossibilitados de se alimentarem podendo ir a óbito (Figura 2)

O homem se infecta ocasionalmente, ingerindo o hospedeiro intermediário, os hospedeiros paratênicos ou alimentos que contenham as larvas infectantes.

A ecologia da angiostrongilíase está relacionada com o ambiente e fatores que favoreçam a sobrevivência da população de moluscos e roedores. A frequência da parasitose em humanos depende da abundância desses hospedeiros, do grau em que eles estão infectados, do hábito alimentar (consumo de moluscos crus, crustáceos, peixes e verduras mal lavadas) e do contato direto com moluscos infectados ou com o muco liberado por eles (Acha & Syfres 2003, Wang et al. 2008).

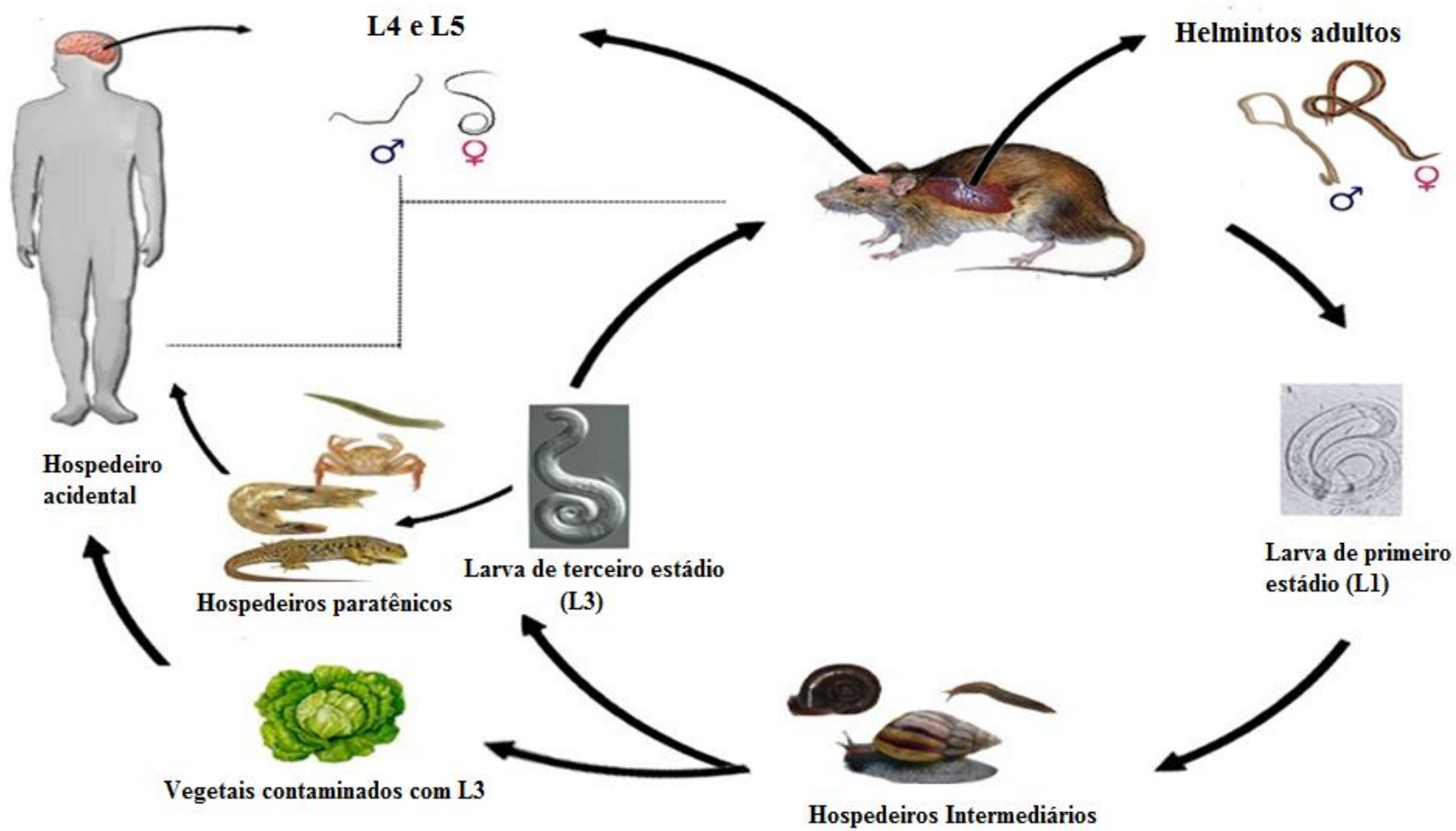


Figura 1: Ciclo de vida do nematóide *Angiostrongylus cantonensis*. Fonte: Esquema adaptado pelo autor baseado no ciclo do CDC.

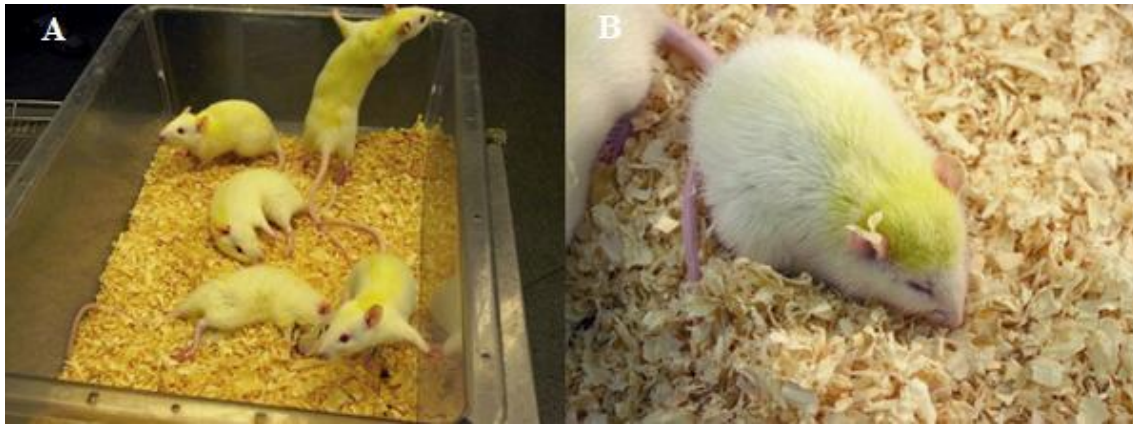


Figura 2: *Rattus norvegicus* infectados experimentalmente com *Angiostrongylus cantonensis*, apresentando (A) paralisia dos membros anteriores e (B) apatia. Fonte: Autor.

1.3.2 INTRODUÇÃO E EXPANSÃO DO HOSPEDEIRO INTERMEDIÁRIO *Achatina fulica* (BOWDICH, 1822).

O molusco *A. fulica* é taxonomicamente classificado na classe: Gastropoda (Cuvier 1795), ordem: Stylommatophora (Schmidt 1855) e família: Achatinidae (Swainson 1840). Foi introduzido no Brasil com objetivos comerciais na década de 80 para o consumo humano. Sua aceitação como iguaria e substituto da espécie *Helix aspersa* (Muller 1774), o verdadeiro “escargot”, não foi apreciada, devido principalmente aos hábitos culturais e alimentares e, desta forma, o molusco foi deixado livre alcançando o ambiente. Atualmente, encontra-se presente em 24 dos 26 estados e no Distrito Federal (Zanol et al. 2010) (Figura 3).

A introdução e a expansão explosiva do caramujo gigante africano *A. fulica* em várias regiões do Brasil (Caldeira et al 2007) se tornou um dos fatores que podem vir a aumentar o risco de transmissão e a disseminação do *Angiostrongylus costaricensis* e *A. cantonensis* pelo país. Na Ásia, a *A. fulica* é o principal agente transmissor da meningite eosinofílica provocada pelo *A. cantonensis* (Alicata & Jindrak 1970, Graeff-Teixeira 2007).

No Brasil o primeiro registro de *A. fulica* naturalmente infectada por *A. cantonensis* foi feito por Caldeira e colaboradores (2007), em moluscos coletados no município de Vila Velha (ES). Posteriormente, Thiengo e colaboradores (2010) e Maldonado Júnior e colaboradores (2010) isolaram o nematóide em *A. fulica* coletadas nos municípios de São Gonçalo e Barra do Pirai (RJ). Esses trabalhos mostram a distribuição do *A. cantonensis* pelo Brasil indicando que sua potencialização devido à dispersão da *A. fulica*. A sua presença pode servir de alerta

para as autoridades de Saúde Pública com relação à angiostrongilíase, uma zoonose pouco conhecida no país (Figura 4).



Figura 3: *Achatina fulica* principal hospedeiro intermediário do *Angiostrongylus cantonensis*.

Fonte: Autor.

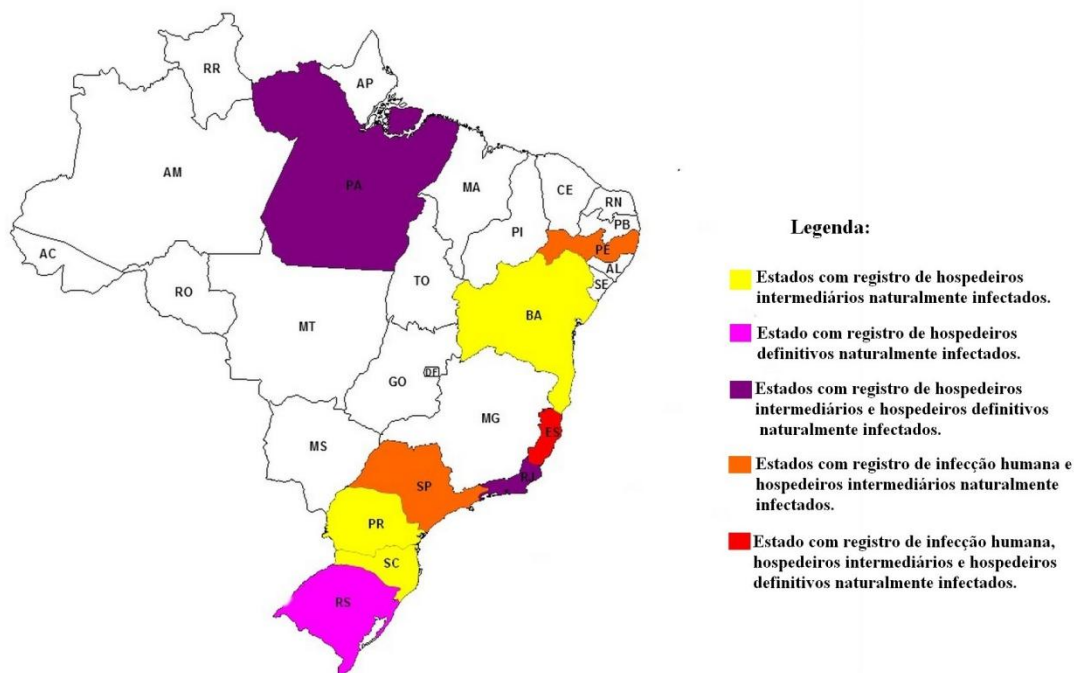


Figura 4: Mapa mostrando os estados brasileiros com casos de infecção humana, hospedeiros definitivos e hospedeiros intermediários infectados naturalmente por *Angiostrongylus cantonensis*. Fonte: Esquema do autor.

1.3.3 *Rattus norvegicus* e *Rattus rattus* HOSPEDEIROS DEFINITIVOS

A ordem Rodentia (Bowdich 1821) é o maior grupo de mamíferos, onde foram identificadas aproximadamente 1.500 espécies (Anderson & Jones 1984). A característica que os une é a presença de dentes incisivos proeminentes que crescem continuamente. Roedores

são encontrados como espécies nativas em todos os continentes exceto Antártica. A família *Muridae*, em particular, contém mais de 1.100 espécies de ratos e camundongos, representando dois terços de todas as espécies de roedores.

Embora a maioria das espécies de roedores viva em ambientes silvestres fazendo parte da cadeia alimentar de espécies predadoras (aves de rapina, cobras, lagartos), algumas espécies de roedores adaptaram-se às condições ambientais criadas pelo homem, onde encontram água, abrigo e alimento para sobreviver, sendo considerados roedores sinantrópicos comensais (Carvalho-Neto 1995). É o mamífero mais bem adaptado no planeta depois dos seres humanos (Fragaszy & Perry 2003). Dentro dos roedores sinantrópicos comensais temos o *Mus musculus* (Linnaeus 1758), *Rattus rattus* (Linnaeus 1758) e *Rattus norvegicus* (Berkenhout 1769). Os roedores causam enormes prejuízos econômicos ao homem, consumindo em torno de 4% a 8% da produção nacional de cereais, raízes e sementes. O prejuízo causado ao alimento de consumo humano e animal se dá pela ingestão e estragos em rações e farelos, bem como pela quebra parcial de grãos, pelas roeduras. Nos campos, destroem as sementes recém-plantadas e atacam os cereais. Desta forma, podem devastar culturas de arroz, trigo, milho, cacau e cana-de-açúcar (Carvalho Neto 1987).

O *R. norvegicus*, também conhecido como rato-marrom, rato-castanho, ou ratazana é uma espécie de roedor que surgiu no Sudeste da Ásia (Cornish 1908) e atualmente se encontra dispersa em todos os continentes, exceto na Antártica. Esse roedor é dotado de extraordinária adaptabilidade, podendo sobreviver e proliferar em condições adversas nos mais variados ambientes, sendo extremamente habilidosos e resistentes (Figura 5).

Além dos prejuízos econômicos, os roedores trazem riscos à saúde humana, pois podem ser reservatórios de parasitos causadores de doenças ao homem e a outros animais, participam da cadeia epidemiológica de pelo menos 30 espécies com espécimes transmissoras de agentes etiológicos de zoonoses, como: leptospirose, peste, tifo murino, hantavirose, salmonelose, febre da mordedura, triquinose entre as helmintíases, são algumas das principais doenças das quais o roedor participa de forma direta ou indireta. Estudo realizado no Reino Unido onde foram coletados e examinados 509 *R. norvegicus* que apresentavam-se parasitados por 13 espécies de helmintos, das quais três com importância zoonóticas. (Webster & Macdonald 1995).

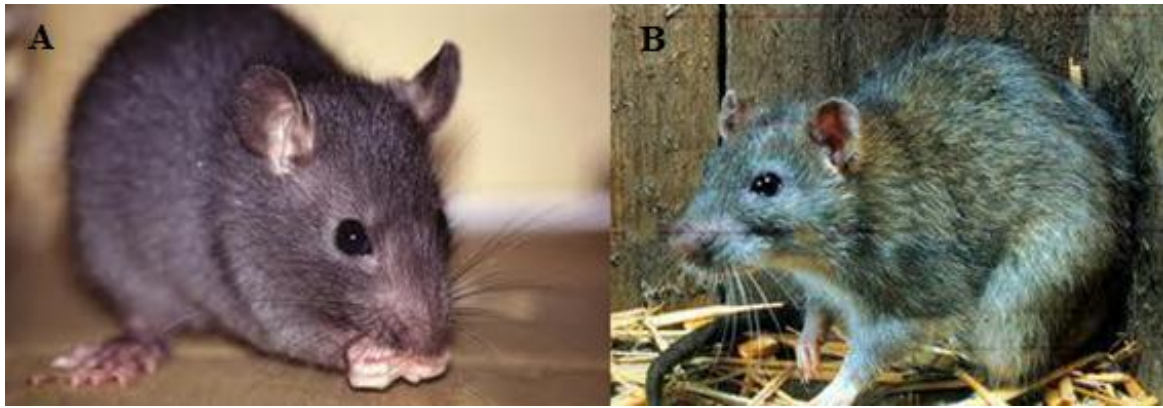


Figura 5: Hospedeiros definitivos do *Angiostrongylus cantonensis*: (A) *Rattus norvegicus* e (B) *Rattus rattus*. Fonte: Maldonado et al. 2012.

1.3.4 ANGIOSTRONGILÍASE NAS AMÉRICAS

Em 1952 foi relatado o primeiro caso de angiostrongilíase abdominal em crianças na Costa Rica (Céspedes et al. 1967, Morera 1967). O parasito foi encontrado 20 anos após parasitando *Sigmodon hispidus* e *R. rattus* identificados como seus hospedeiros definitivos (Céspedes & Morera 1971). Após a descrição do parasito, vários casos foram relatados na América do Sul e América do Norte, em países como Honduras (Sierra & Morera 1972), Venezuela (Zambrano 1973), México (Zavala et al. 1974), El Salvador (Sauerbrey 1977), Brasil (Ziliotto et al. 1975), Equador (Lasso 1985), Nicarágua (Duarte et al. 1991) e Guatemala (Kramer et al. 1998).

Nos Estados Unidos da América (Ubelaker & Hall 1979, Hulbert et al. 1992), Colômbia (Malek 1981), Panamá (Tesh et al. 1973.) e ilhas do Caribe (Juminer et al. 1993, Jeandel et al. 1998), relatos do encontro do hospedeiro definitivo naturalmente infectados precedeu a descoberta de casos de angiostrongilíase abdominal. É possível que a distribuição desta zoonose na Américas e no mundo em geral seja mais ampla do que o conhecido atualmente (Maldonado Jr. et al. 2012).

Angiostrongilíase provocada por *A. cantonensis* foi inicialmente relatada na Ásia, a partir desta região a zoonose se disseminou para as Américas no século XX (Pascual et al. 1981), onde houve relatos de surtos esporádicos. O primeiro relato de meningite eosinofílica ocorreu em Cuba (Aguiar et al. 1981), seguido pelos Estados Unidos (News et al. 1995), Jamaica (Barrow et al. 1996), Brasil (Lima et al. 2009) e, mais recentemente no Equador (Dorta-Contreras et al. 2011). Após os relatos de infecção em humanos, os hospedeiros definitivos naturais foram identificados, exceto no Equador. Entretanto, em Porto Rico,

República Dominicana e Haiti, o helminto foi relatado parasitando apenas moluscos e roedores (Andersen et al. 1986; Vargas et al. 1992 e Raccurt et al. 2003), sem nenhum caso humano.

1.3.5 ANGIOSTRONGILÍASE NO BRASIL

No Brasil, foram diagnosticados nove casos de meningite eosinofílica causada por *A. cantonensis*, dois no município de Cariacica, no estado de Espírito Santo, dois no estado de Pernambuco (municípios de Escada e Olinda) e cinco no estado de São Paulo. Todos os casos foram causados pela ingestão de moluscos infectados por larvas de terceiro estágio (L₃) de *A. cantonensis* (Caldeira et al. 2007, Thiengo et al. 2010, Lima et al. 2009).

1.4 O GÊNERO *Echinostoma*

O gênero *Echinostoma* tem como espécie tipo *Echinostoma revolutum* (Froelich 1802, Dietz, 1909), descrita a partir de material obtido de moluscos infectados, coletados próximos a Erlangem, Alemanha. O grupo *revolutum* possui aproximadamente 120 espécies válidas que apresentam como principal característica a presença de 37 espinhos periorais (Figura 6).

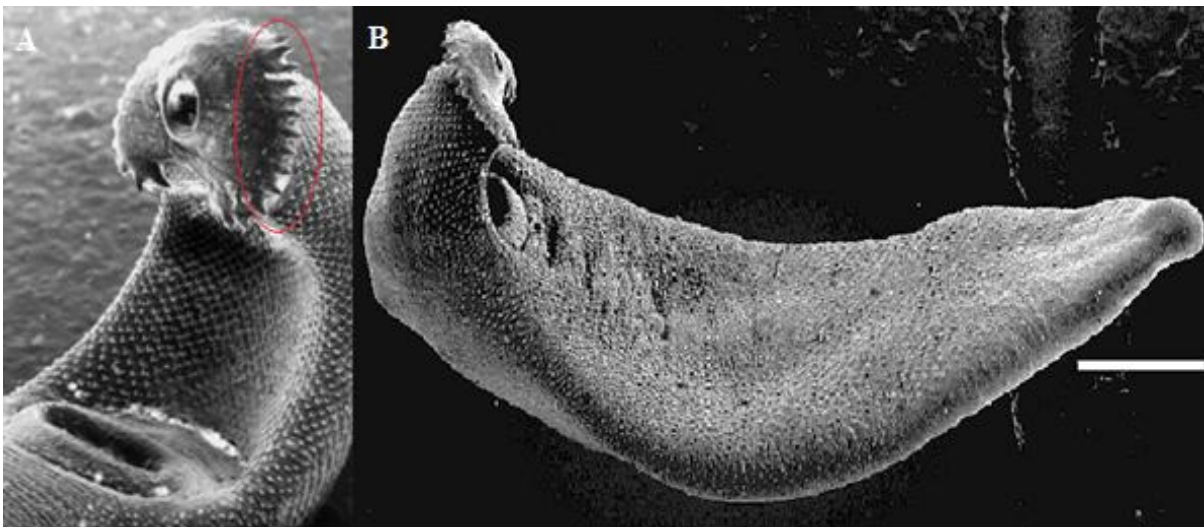


Figura 6: *Echinostoma paraensei* (Lie & Basch 1967) isolado do Rio de Janeiro, verme adulto com 28 dias, microscopia de varredura A) Colar de espinhos em destaque, B) Superfície corporal coberta de espinhos. Fonte: Jairo Pinheiro.

1.4.1 *Echinostoma paraensei*

Echinostoma paraensei (Lie & Basch 1967) é uma espécie brasileira descrita através do ciclo experimental, após o encontro de *B. glabrata* naturalmente infectada, sendo o roedor silvestre *N. squamipes* (Figura 7), assinalado como seu hospedeiro natural definitivo

(Maldonado et al. 2001a,b). O helminto adulto localiza-se no trato gastrointestinal (duodeno) do hospedeiro definitivo onde atinge a maturidade sexual (Nollen 1996) e eventualmente é capaz de migrar para o ducto biliar (Maldonado et al. 2005, Garcia et al. 2011) (Figura 8).



Figura 7: Espécimes de *Nectomys squamipes*, hospedeiro definitivo natural do *Echinostoma paraensei*. Fonte: Laboratório de Biologia e Parasitologia de Mamíferos Silvestres Reservatórios.

O *E. paraensei* têm sido usado como modelo experimental, tendo como abordagem a relação parasito-hospedeiro (Maldonado et al. 2005; Garcia et al., 2011). Apesar do avanço do conhecimento na área da patologia produzida pela infecção experimental (Toledo e Fried 2005), pouco é conhecido sobre as alterações bioquímicas, histopatológicas e hematológicas resultantes da infecção.

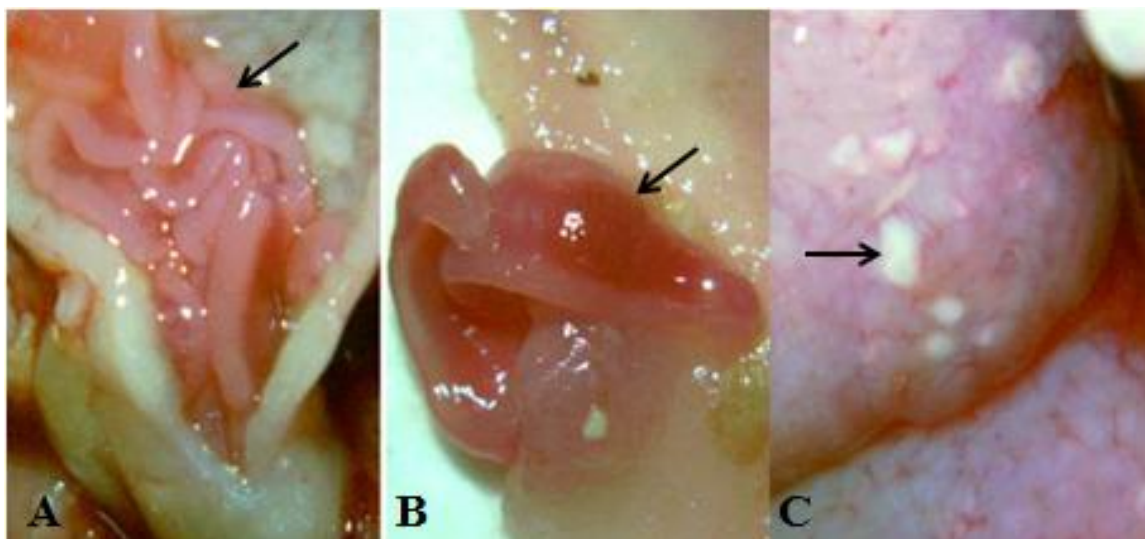


Figura 8: *Echinostoma paraensei* no intestino delgado de *Mesocricetus auratus* (Hamster) infectado experimentalmente. A) Helmintos no intestino delgado, B) Útero do helminto com ovos, C) Lesões secundárias provocadas por bactérias no intestino do hospedeiro. Fonte: Autor.

1.4.2 EQUINOSTOMÍASE

A equinostomíase humana está relacionada à aproximadamente 16 espécies da família Echinostomatidae: *E. revolutum*, *Echinostoma hortense* (Asada 1926), *Echinostoma japonicus* (Carney 1991), *Echinostoma malayanum* (Leiper 1911), *Echinostoma ilocanum* (Garrison 1908), *Echinostoma cinetorchis* (Ando & Ozaki 1923), *Echinostoma lindoense* (Sandground & Bonne 1940), *Echinochasmus japonicus* (Tanabe 1926), *Echinochasmus liliputanus* (Looss 1896), *Echinoparyphium recurvatum* (Von Linstow 1873), *Achantoparyphium tyosenense* (Yamaguti 1939) (Maldonado Jr & Lanfredi 2008). Entre os países em que o parasitismo é endêmico estão a China, Índia, Coreia, Malásia, Filipinas e Indonésia (Alicata & Jindrak 1970, Graeff-Teixeira 2007). Nas áreas endêmicas, a transmissão do parasito ocorre de forma focal e está associada a determinadas práticas socioeconômicas e culturais. A infecção ocorre por ingestão de moluscos, peixes, crustáceos e anfíbios crus ou mal cozidos nos quais as metacercárias se encontram encistadas (Graczyk & Fried 1998). No Brasil os equinostomatídeos têm sido encontrados parasitando animais de interesse comercial tais como: porco doméstico, galinha, pato e animais de companhia (cão), além da sua ocorrência em roedores silvestres, *N. squamipes* (Maldonado Jr et al. 2006) e *Akodon montensis* encontrados na Mata Atlântica do estado do Rio de Janeiro (Maldonado Jr & Lanfredi 2008). A ocorrência de animais silvestres, particularmente pequenos mamíferos, naturalmente infectados em áreas endêmicas, apresenta-se como um fator complicador no controle das zoonoses (Nielsen 1995).

1.4.3 CICLO BIOLÓGICO DO *Echinostoma paraensei*

Este ciclo na natureza foi descrito recentemente (Maldonado et al. 2001a) (Figura 9). A *B. glabrata* pode representar tanto seu primeiro como o segundo hospedeiro invertebrado, uma vez que o helminto foi isolado e descrito a partir dessa espécie naturalmente infectada. No laboratório, Lie & Basch (1967) utilizaram como hospedeiros definitivos rato, camundongo e hamster. Porém, foram Maldonado et al. (2001a) que descreveram *N. squamipes* como o hospedeiro definitivo naturalmente infectado com *E. paraensei* no Brasil.

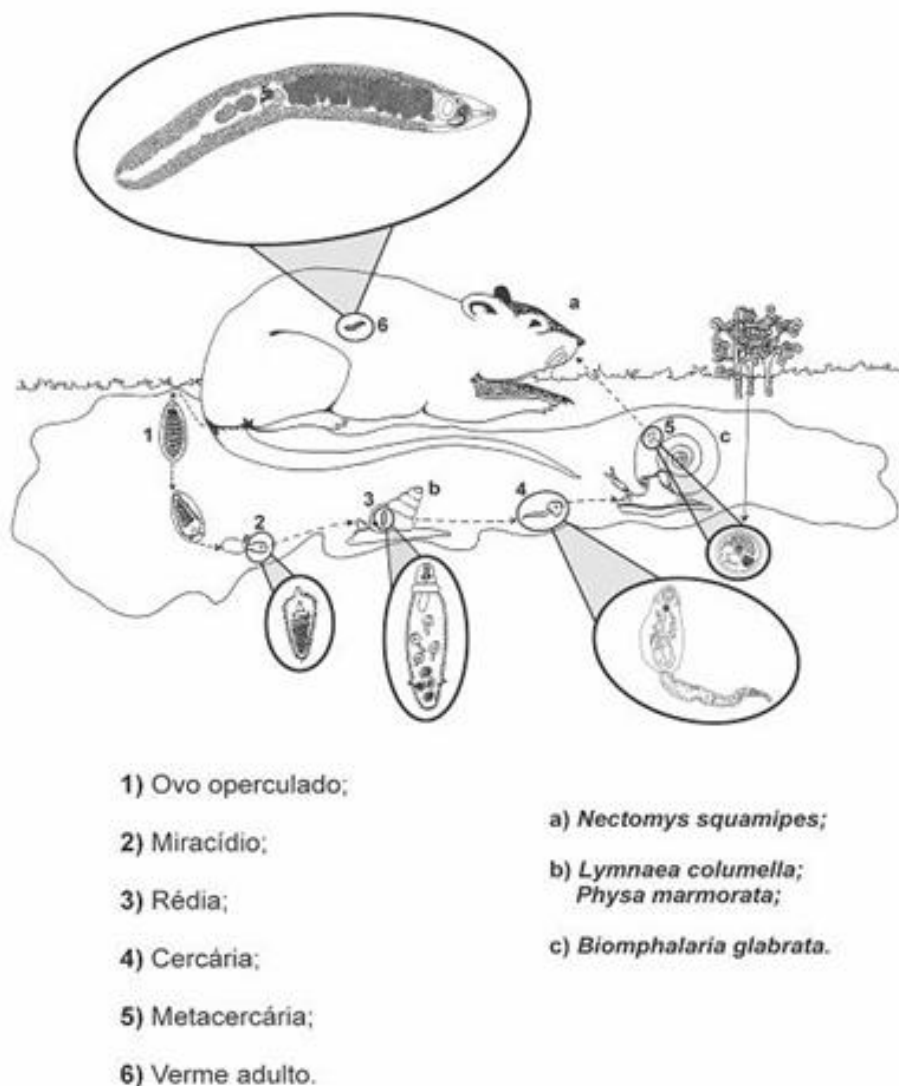


Figura 9: Ciclo natural do *Echinostoma paraense* Lie & Basch, 1967. Fonte: Maldonado Jr. 2001.

1.4.3.1 NO HOSPEDEIRO INTERMEDIÁRIO

Os ovos são mantidos em água desclorada a 26°C e os mirácídios começa a eclodir após 11 dias de incubação, a eclosão ocorre preferencialmente pela manhã e é estimulada pela presença de luz, os mirácídios possuem fototropismo positivo e penetram ativamente nas partes moles do molusco, a penetração completa ocorre em cerca de 30 minutos.

O desenvolvimento até esporocisto geralmente ocorre dentro da cavidade pericárdica, podendo também ocorrer ao redor da aorta ou nos tecidos circunvizinhos à cavidade pulmonar, cada esporocisto produz entre 5 e 7 rédias que podem ser observadas a partir do sexto dia de infecção, após romperem o tegumento do esporocisto migram para vários tecidos do molusco, tendo preferência pelo ovoteste e glândula digestiva (Lie & Basch 1967).

Cercárias emergem do interior das rédias a partir do 25º dia de infecção e apresentam fototropismo negativo, nadam ativamente e apresentam uma expectativa de vida em torno de seis horas até encontrar o segundo hospedeiro intermediário (outros moluscos ou anfíbios). A cercária atinge a cavidade pericárdica do molusco através do ureter, rins (ducto ciliado renopericárdico). Seu encistamento pode ocorrer em *B. glabrata*, *Biomphalaria straminea* (Dunker, 1848), *Biomphalaria tenagophila* (Orbigny, 1835), *Lymnaea columella* (Say, 1817) e *Physa marmorata* (Guilding, 1828) (Figura 10).



Figura 10: Hospedeiros intermediários do *Echinostoma paraensei*. Espécimes do gênero (A) *Biomphalaria*, (B) *Lymnaea* e (C) *Physa*. Fonte: Autor.

1.4.3.2 NO HOSPEDEIRO DEFINITIVO

Com a ingestão dos moluscos infectados, contendo as metacercárias, pelo hospedeiro vertebrado (um mamífero), as larvas são liberadas dos tecidos do molusco, e com o movimento peristáltico chegam ao estômago, onde o ambiente ácido confere o estímulo necessário para o excistamento. Após passarem pelo estômago, as metacercárias alcançam o intestino delgado, onde se alojam e alcançam a maturidade sexual, caracterizando o estágio adulto. Os adultos podem viver mais de cinco meses e a infecção com elevado número de metacercárias poderá matar o animal.

1.5 PARASITISMO

O grande número e a enorme diversidade de seres vivos existentes em nosso mundo proporcionam a existência de grande variedade de formas de interações entre estes seres vivos e destes com o ambiente onde se inserem. Uma das formas de interação entre os seres vivos é o parasitismo, cuja definição é complexa e amplamente discutida. Segundo Markell et al. (1992), “se uma definição é útil na compreensão de um processo biológico, ela é valiosa, mas ela nunca deve canalizar ou limitar as ideias de alguém”.

Thomas et al (2000), em sua revisão sobre os prós e contras de ser parasitado, tornam ainda mais polêmico e difícil definir as relações parasitárias. Segundo estes autores a forma pela qual os parasitos reduzem a capacidade de sobrevivência de seus hospedeiros, indica claramente que os parasitos podem ser considerados como agentes diretos de seleção. Além disso, os parasitos podem ser prejudiciais ao hospedeiro em um ambiente, entretanto benéficos em outros, contribuindo para a compreensão da dinâmica de coevolução de populações estruturadas geograficamente e que se desenvolveram sob pressões ecológicas distintas.

Segundo Graczyk & Fried (2001), o parasitismo, é entendido como uma interação entre dois organismos, hospedeiro e parasito, exclusivamente dependente do grau de integração fisiológica entre estes organismos e a sincronia fisiológica de seus ciclos biológicos. Assim, a definição de parasitismo de Olsen (1977) nos parece adequada ao enfoque dado à relação parasitária abordada no presente trabalho. Segundo este autor, o parasitismo é aquela relação na qual o parasito é fisiologicamente dependente do hospedeiro.

Entre a infinidade de organismos parasitos em nosso mundo, os helmintos possuem adaptações fisiológicas únicas, como resultado de seu hábito de vida parasitário, consequência direta de muito tempo de coevolução com os seus hospedeiros. Trail (1980) citou uma série de formas de interações comportamentais entre parasitos e hospedeiros, onde os parasitos são capazes de induzir mudanças no comportamento do hospedeiro que resultem em economia de energia. O hospedeiro pode ser induzido a gastar menos energia nos padrões de comportamento agressivo, de corte e de reprodução, poupando esta energia de forma que esta possa ser disponibilizada para garantir o desenvolvimento do parasito (Minchella 1985).

1.5.1 INTERAÇÃO COM TREMATÓDEOS

1.5.1.1 INTERAÇÃO ENTRE TREMATÓDEOS EM HOSPEDEIROS VERTEBRADOS

O que se conhece sobre relações antagônicas entre helmintos foi obtido através de experimentos em camundongos, hamsters, ratos, ovinos, bovinos e primatas não humanos.

Em todas as interações estudadas (trematódeos, cestódeos, nematóides e acantocéfalos) ficaram registradas certo grau de antagonismo nas interações heterólogas (Christensen et al. 1987).

Em hamsters infectados concomitantemente com *E. revolutum* e *Echinoparyphium recurvatum* mostrou-se que o *E. revolutum* apresentou maior valência ecológica tendo sido capaz de colonizar o intestino delgado e o intestino grosso. Já o *E. recurvatum* se limitou apenas parte do seu habitat que é a primeira porção do intestino delgado (duodeno). A maior especificidade e a maior valência ecológica foram consideradas decisivas para o deslocamento do *E. recurvatum* do seu habitat. Nesse tipo de interação foi possível a coexistência entre as duas espécies no mesmo nicho (Baurus et al. 1974).

Estudos realizados por Fried e Gainsburg em 1980, utilizando dois trematódeos que parasitam o ceco de galinhas domésticas, *Zygodotyle lunata* e *Notocotylus* sp, demonstraram uma interação antagônica heteróloga possivelmente devido a produção de alguma substância pelo *Z. lunata* que atuaria diretamente sobre o *Notocotylus* ou indiretamente modificando o nicho favoreceria a eliminação do *Notocotylus* sp.

Estudos realizados em infrapopulações isoladas ou concomitantes de *Echinostoma liei* e *E. revolutum* em hamster demonstraram que o nicho do *E. revolutum* na infecção concomitante era o jejuno e na infecção simples o sítio de localização era o íleo (Huffman et al. 1988).

1.5.1.2 INTERAÇÃO ENTRE TREMATÓDEOS EM HOSPEDEIROS INVERTEBRADOS

Como em outros invertebrados, os moluscos apresentam um mecanismo específico de defesa. Dessa maneira, o sucesso do desenvolvimento do trematódeo no molusco depende da estratégia que o helminto utilizar para escapar do sistema de defesa do molusco e ao mesmo tempo, utilizar nutrientes necessários para o seu metabolismo.

Admite-se que a sobrevivência do trematódeo no molusco se deva a capacidade que o helminto tem de incorporar antígenos do hospedeiro e não ser reconhecido como estranho a este (Basch 1976) ou interferir no sistema de defesa do molusco (Lie 1982). O molusco *B. glabrata* torna-se suscetível a reinfecção por *Echinostoma lindoense* desde que esteja albergando esporocistos sobreviventes de uma primeira infecção (Lie & Heyneman 1976a,b). Frequentemente o parasitismo do molusco por larvas de trematódeos leva a diminuição ou supressão de sua capacidade reprodutiva (castração parasitária). Espécies de trematódeos que apresentam redias durante seu desenvolvimento ontogenético geralmente são mais nocivas ao hospedeiro do que aquelas que só apresentam esporocistos (Combes 1982). Isso se deve ao microhabitat das redias e a sua capacidade de ingestão de tecidos.

Interações heterólogas entre formas larvais de trematódeos em moluscos interferem significativamente na dinâmica de transmissão desses helmintos. Essas interações podem ser sinérgicas ou antagônicas dependendo do grau de dominância de cada espécie de trematódeo. Como exemplo o *S. mansoni* só é capaz de se desenvolver em população resistente de *B. glabrata* caso esta tenha sido infectada previamente com alguma espécie de *Echinostoma* (Lie et al. 1977, Lie & Heyneman 1979a,b).

A presença de esporocistos de *Trichobilharzia brevis* em *Lymnaea rubiginosa* torna-a mais suscetível à infecção por esporocistos de *Echinostoma hystricosum* (Lie et al. 1973).

Em algumas interações antagônicas (*Diplostomum flexicaudum* x *Cotylurus flabelliformis*) existe dominância recíproca entre os esporocistos dos trematódeos. Neste caso a ordem de entrada no molusco determina o destino do antagonismo (Lie et al. 1973).

Uma espécie de trematódeo exerce sua dominância (forte, moderada ou fraca) através de um antagonismo direto ou indireto.

O antagonismo direto ocorre quando a rédia do trematódeo consome ativamente as larvas (esporocistos e redias) de parasitos de outras espécies, excepcionalmente a rédia pode preda a cercária como descrito na interação do *E. malayanum* com *Schistosoma spindale* em *Indoplanorbis exustus* (Heyneman & Umathev 1968).

Considera-se que no antagonismo indireto a espécie dominante exerça sua ação à distância através do efeito tóxico sobre a espécie subordinada ou aumentando a resposta imune do hospedeiro (Lim & Heyneman 1972).

1.5.2 APLICAÇÕES BIOLÓGICAS

O antagonismo entre formas larvais de trematódeos em moluscos tem sido proposto como estratégia no controle biológico do molusco ou de helmintíases de interesse médico ou veterinário. Algumas observações de campo foram bem sucedidas demonstrando redução da taxa de infecção do trematódeo alvo por ação direta da espécie dominante e pela diminuição da população de moluscos (Heyneman & Umathev 1968, Lie et al. 1974).

A seleção de um trematódeo a ser utilizado como estratégia de controle biológico deve obedecer a alguns critérios: efeito esterilizante completo ou permanente, a espécie deve ter um domínio claro sobre a espécie subordinada, a infectividade deve ser elevada para qualquer idade do molusco, deve ter alta produtividade de ovos no hospedeiro definitivo, deve ser de fácil manutenção em condições de laboratório e ausência de patogenicidade para o homem e animais domésticos (Huizinga 1973).

1.6 IMPORTÂNCIA DO FILO Mollusca NO DESENVOLVIMENTO DE ESTÁGIOS LARVAIS DE TREMATÓDEOS E NEMATÓIDES

Dentre as principais helmintíases de interesse médico e veterinário transmitidas por moluscos no Brasil a esquistosomose, a fasciolose e a angiostrongilíase assumem grande importância (Modena et al. 1993, Serra-Freire 1995, Thiengo 2007). A esquistosomose encontra-se efetivamente entre as mais importantes endemias do país em termos de saúde pública. Coura & Amaral (2004) após estudo epidemiológico no Brasil registraram que a infecção ocorria em extensa área compreendida pelo estado do Maranhão até o Espírito Santo, enquadrando ainda o estado de Minas Gerais e focos isolados notificados do Distrito Federal, Pará, Piauí, Goiás, Rio de Janeiro, São Paulo, Paraná, Santa Catarina e Rio Grande do Sul. Adicionalmente, estudos vêm ressaltando a importância desta parasitose também em medicina veterinária, já que bovinos têm sido encontrados naturalmente infectados (Barbosa 1972) pelo trematódeo, induzindo complicações que acabam afetam diretamente seu estado nutricional. A fasciolose é outro exemplo de parasitose causada por trematódeo, sendo encontrada principalmente em bovinos, caprinos, ovinos, equinos e outros mamíferos herbívoros, além de ser registrada também no homem (Amaral & Buseti 1979, Thiengo 2007). No Brasil, historicamente, os Estados do Rio Grande do Sul, Santa Catarina, Paraná, São Paulo, Rio de Janeiro e Minas Gerais são relatados como endêmicos de fasciolose bovina (Serra-Freire 1995) o que é extremamente preocupante, já que a mesma acarreta sérios prejuízos à pecuária, comprometendo diretamente o desenvolvimento econômico nestes estados. Nos últimos anos, casos envolvendo infecção em humanos têm aumentado significativamente, chamando a

atenção dos profissionais de saúde para a necessidade de desenvolver medidas voltadas principalmente no controle e prevenção da doença (Mas-Coma et al. 1999).

As angiostrongilíases são agora exemplos de doenças causadas por nematóides pertencentes ao gênero *Angiostrongylus*. Dentre as diversas espécies, duas assumem maior relevância *A. costaricensis*, agente etiológico da angiostrongilíase abdominal e *A. cantonensis* responsável por um tipo de meningoencefalíte eosinofílica, ambas de potencial zoonótico (Stewart et al. 1985). Em medicina veterinária, a espécie *Angiostrongylus vasorum* apresenta grande importância, em razão ao quadro patológico cardíaco gerado em seu hospedeiro definitivo, cães (Barçante 2006).

Em todos os casos citados, a participação do molusco é considerada vital ao desenvolvimento do parasito, possibilitando desenvolver estágios infectantes ao hospedeiro definitivo (Pinheiro et al. 2009, Tunholi et al. 2011). De acordo com Cribb et al. (2001), aproximadamente 40.000 espécies de trematódeos requerem moluscos para completar seu ciclo. Tais dados remetem claramente a importância de animais deste filo como hospedeiros intermediários de parasitos para animais silvestres e domésticos, assim como para o homem.

Registros sobre a fauna de helmintos associada aos gastrópodes límnicos foram realizados em 12 estados brasileiros. Neste, o gênero *Biomphalaria* tem sido associado a diferentes tipos de cercárias (Boaventura et al. 2007). Na região Nordeste, *Biomphalaria* foi o gênero em que mais se verificou a presença de parasitos principalmente no estado do Piauí (Paraense & Araújo 1984). Adicionalmente, estudos realizados por Thiengo et al. (2001, 2002), têm documentado e caracterizado diferentes associações parasito-hospedeiro, destacando especialmente o envolvimento de espécimes do gênero *Biomphalaria*. Em Minas Gerais, pesquisas registraram a espécie *B. glabrata* com maior variedade de tipos cercarianos sendo “Echinostome cercaria” presentes na maioria das espécies encontradas naturalmente infectadas (Souza et al. 1998; Silva 1992). Além disso, trabalhos vêm demonstrando o envolvimento de um grande número de espécies de moluscos como hospedeiros potenciais no ciclo de alguns nematóides, confirmando a capacidade de esses parasitos infectarem diferentes hospedeiros intermediários (Banevicius et al. 2006; Morera 1988;). Neste contexto, estudos têm comprovado a susceptibilidade de moluscos do gênero *Biomphalaria*, especialmente das espécies *B. glabrata*, *B. tenagophila* (Orbigny 1835) e *Biomphalaria straminea* (Dunker 1848) às infecções experimentais por *A. costaricensis* e *A. cantonensis* (Graeff-Teixeira et al. 1989, Lima et al. 1992, Yousif & Lammler 1977).

No Brasil, três espécies do gênero *Biomphalaria* têm sido reconhecidas como de maior importância epidemiológica: *B. glabrata*, *B. straminea* e *B. tenagophila* fato este justificado pelo envolvimento direto de tais espécies na manutenção do ciclo biológico de *S. mansoni* (Paraense 1975). A distribuição geográfica revela *B. glabrata* e *B. straminea* como as espécies melhores adaptadas às condições naturais do Brasil. Segundo Paraense (1975), a espécie *B. glabrata* é encontrada ao longo da faixa costeira do Nordeste, algumas regiões do Norte, Sudeste, Centro-Oeste e Sul do país. Dados atualizados registram a presença desta espécie em 16 estados brasileiros, além do Distrito Federal ocupando toda a linha costeira (Ministério da Saúde Brasil 2007, Carvalho et al. 2005). Este fato acrescido de sua importância epidemiológica faz da espécie *B. glabrata* uma das principais transmissoras de parasitos e, portanto de grande relevância tanto em medicina humana quanto em veterinária.

1.6.1 RELAÇÃO MOLUSCO-NEMATÓIDE

De maneira geral, nematóides estabelecem diversos tipos de associações com moluscos, variando desde a relação paratênica, sem causar alterações significativas no estado metabólico do hospedeiro, à condição de parasitismo, no qual frequentemente conduz a quadros patológicos resultantes do processo de desenvolvimento das larvas. A maioria dos Strongylídeos utiliza moluscos como hospedeiros intermediários, possibilitando o desenvolvimento de larvas infectantes aos hospedeiros definitivos. Por outro lado, os Rhabditídeos acabam utilizando tais organismos como hospedeiros definitivos, permitindo o desenvolvimento completo do ciclo biológico dos nematóides. De acordo com a literatura, mais de 108 espécies de nematóides têm algum grau de associação com moluscos, sugerindo um processo co-evolutivo (Grewal et al. 2003).

Anderson (2000) definiu hospedeiro paratênico como o organismo capaz de se infectar, mantendo viável a forma infectante para o hospedeiro definitivo, sem, contudo oferecer condições intrínsecas favoráveis ao processo evolutivo do parasito, funcionando como uma espécie de refúgio temporário até a infecção final. Este tipo de associação é observado em algumas espécies de nematóides que acabam utilizando moluscos como hospedeiros paratênicos, fazendo deste mecanismo uma estratégia, que frequentemente aumenta as possibilidades de sobrevivência e de transmissão. Como exemplo, moluscos aquáticos pertencentes à espécie *Galba corvus* (Gmelin 1778) atuam como hospedeiro paratênico para larvas de terceiro estágio (L₃) do nematóide *Anguillicola crassus* (Kuwahara et al. 1974), agente patogênico para determinada espécie de enguia européia *Anguilla Anguilla* (Linnaeus 1758).

Diferentemente, existem espécies de nematóides que requerem obrigatoriamente moluscos como hospedeiros intermediários no seu ciclo, e, portanto essenciais ao seu completo desenvolvimento. Esse tipo de associação é geralmente observado na maioria dos Metastrongylideos, nos quais larvas de primeiro estágio infectam moluscos e se desenvolvem até estágios que serão adquiridos pelo hospedeiro definitivo (vertebrado) acidentalmente após consumo de moluscos infectados (Kutz et al. 2001). O parasito de ruminantes *Mullerius capillaris* (Mueller 1889) utiliza diferentes espécies de moluscos terrestres *Limax cinereus* (Lister 1678) e *Arion hortensis* (Férussac 1819) como hospedeiros intermediários. Condição similar pode ser observada na associação entre estágios larvais de *Protostrongylus tauricus* (Schulz & Kadenazii 1949) e o molusco *Helicella derbentina* (Krynicky 1836), onde estágios infectantes são formados no final do trigésimo dia, localizando-se no tecido muscular do hospedeiro intermediário (Rodonaya 1977).

Outra possibilidade é a utilização de moluscos como hospedeiro final. Nesta, os nematóides podem ou não matar seu hospedeiro definitivo. Em associações em que nematóides utilizam moluscos como hospedeiros definitivos, três tipos de relação podem ser identificadas. No primeiro tipo, nematóides se desenvolvem na cavidade corporal de moluscos, porém as formas adultas são encontradas também no ambiente. Como exemplo, citamos o relacionamento estabelecido entre estágios larvais de *Mermis nigrescens* (Dujardin 1842) e o molusco *Deroceras agrestis* (Linnaeus 1758). Neste caso, a infecção possibilita o desenvolvimento do nematóide até alcançar sua maturidade sexual, porém todo o processo reprodutivo do nematóide ocorre no ambiente (Chitwood 1937).

No segundo tipo de associação utilizam moluscos como hospedeiros definitivos, todo ciclo evolutivo do nematóide é completado no hospedeiro, porém em nenhum momento alterações patológicas são observadas nesta relação. Um exemplo é a relação do nematóide *Rhabditis axei* (Cobbold 1884) com o molusco *A. fulica* (Odaibo et al. 2000). Condições similares podem ser observadas em outros sistemas como *Hugotdiplogaster neozelandia* (Morand & Barker 1955), *Athoracophorus bitentaculatus* (Quoy & Gaimard 1832, Morand & Barker 1955) e na associação de *Nemhelix bakeri* (Morand & Petter 1986) com o molusco *Helix aspersa*. Neste caso, moluscos atuam como único hospedeiro.

O terceiro tipo de relação é aquela em que todo o ciclo biológico do nematóide ocorre no hospedeiro definitivo (molusco), porém diferentemente dos casos acima relacionados, a associação resulta em alterações patológicas e frequentemente conduzindo a morte do animal. Como exemplos existem diferentes espécies de nematóides *Daubaylia potomaca*,

Phasmarhabditis hermaphrodita (Schneider 1859), *Phasmarhabditis neopapillosa* (Schneider 1859) que realizam esta associação com seu hospedeiro molusco. Estudo realizado por Tan & Grewal (2001) identificaram reação patológica na associação de moluscos com larvas de terceiro estágio de *P. hermaphrodita*. Segundo tais autores, este processo é resultado da liberação de bactérias que induziria à morte do hospedeiro em razão de sua multiplicação e produção de endotoxinas.

Neste contexto, alguns trabalhos têm demonstrado alterações bioquímicas em moluscos expostos à condição de infecção experimental por nematóides. Stewart et al. (1985) foram os primeiros a constatar alterações fisiológicas em *B. glabrata* infectada experimentalmente por *A. costaricensis*. Neste estudo, a atividade da fosfatase alcalina, lactato desidrogenase e creatina fosfoquinase mostraram-se significativamente maiores nos grupos infectados em relação ao controle. Variações nos conteúdos de glicose e cálcio hemolinfático também foram registradas, com os animais infectados demonstrando hiperglicemia associado a decréscimo de cálcio hemolinfático.

1.7 ALTERAÇÕES BIOQUÍMICAS NA RELAÇÃO HELMINTO-HOSPEDEIRO DEFINITIVO (VERTEBRADO)

O fígado desempenha várias funções vitais tais como: síntese protéica, metabolismo, armazenamento e distribuição de nutrientes, transformação e excreção de metabólitos endócrinos, drogas e poluentes. Várias enzimas intracelulares são responsáveis por grande parte da atividade bioquímica em situações patológicas (lesão celular e/ou alteração na permeabilidade da membrana plasmática) quando então estas enzimas extravazam para o plasma. A enzimologia clínica (estudo das alterações na atividade sérica de enzimas clinicamente relevantes) contribui para o diagnóstico, estadiamento e acompanhamento da evolução de doenças (Andriolo & Borges 1989).

Todas as centenas de diferentes enzimas presentes no organismo humano são biossintetizadas dentro de células, e a maioria delas executa suas funções nas próprias células onde são formadas. Contudo certas enzimas são secretadas numa forma inativa, e após processo de ativação, exercem ação nos líquidos extracelulares. Os exemplos mais comuns desse processo são as proteases e outras hidrolases secretadas no tubo digestório, algumas das quais (por exemplo, a amilase pancreática) podem adentrar na corrente sanguínea. Outros exemplos de enzimas secretadas são as que participam do mecanismo da coagulação sanguínea e do sistema do complemento, e as relacionadas com o processo de fibrinólise, que

se tornam funcionalmente ativas no plasma; estas são chamadas de enzimas específicas do plasma.

A bioquímica clínica interessa-se principalmente pelas alterações nos níveis plasmáticos, ou soro, das enzimas presentes no compartimento intracelular e que normalmente estão presentes, em níveis baixos. As alterações na atividade dessas enzimas podem levar a conclusões sobre a localização e a natureza das alterações patológicas teciduais. Portanto sendo necessário compreender os fatores que modificam a taxa de liberação de enzimas a partir de suas células de origem e a taxa pela qual são depuradas da circulação, para que as alterações patológicas possam ser corretamente interpretadas.

Os níveis de uma enzima no sangue são o resultado do equilíbrio entre a taxa de liberação da enzima na circulação a partir das células de origem e a taxa de inativação ou remoção das enzimas no sangue. Os fatores mais importantes que afetam os níveis enzimáticos no soro ou plasma são aqueles que influenciam a taxa pela qual a enzima entra na circulação a partir das células. Estes fatores podem ser divididos em duas principais categorias: os que afetam as taxas nas quais as enzimas saem das células secretoras e os que refletem as alterações na taxa de produção enzimática, devido ao aumento da síntese de uma dada enzima por tipos celulares individuais, ou em decorrência da proliferação de um tipo particular de célula produtora da enzima (Tietz 1995, Lehninger 2000).

1.7.1 EXTRAZAMENTO DAS ENZIMAS DAS CÉLULAS

As enzimas são retiradas de dentro de suas células de origem, sendo transportadas pela membrana citoplasmática que envolve a célula. Esta membrana é uma parte metabolicamente ativa da célula. Qualquer processo que reduza a eficiência da produção de energia, por privar a célula de substratos oxidáveis ou restringir o acesso do oxigênio necessário à produção de energia, promoverá a degeneração da membrana da célula. A membrana terá sua permeabilidade aumentada e se a lesão celular persistir, a célula morrerá. As moléculas pequenas são as que primeiro saem das células lesadas ou mortas, seguidas de moléculas maiores, tais como as enzimas, e, por último, os demais conteúdos das células necróticas são extravasados.

A agressão direta das membranas celulares por agentes como vírus ou substâncias orgânicas, é causa de liberação de enzimas, principalmente em nível hepático (Moss & Henderson 1994).

1.7.2 PRODUÇÃO ENZIMÁTICA ALTERADA

As pequenas quantidades de enzimas intracelulares, presentes no plasma, podem ser consideradas como resultado de reciclagem das células ou como fluxo aumentado de enzimas de células sadias. Esta contribuição de enzimas para o sangue circulante pode diminuir em decorrência de deficiência genética na produção enzimática. Contudo, os casos nos quais a produção enzimática está aumentada, são de maiores interesse na enzimologia diagnóstica (Moss & Henderson 1994).

1.7.3 DEPURAÇÃO DAS ENZIMAS

Há evidências acerca do modo pelo qual as enzimas são depuradas da circulação. Pouquíssimas moléculas de enzimas são bastante pequenas para atravessar o glomérulo renal sadio, por isso a excreção urinária não é a principal via da eliminação das enzimas da circulação. Uma exceção é a amilase. Níveis aumentados desta enzima no sangue são acompanhados de excreção urinária elevada. Evidências atuais sugerem que a inativação das enzimas começa no plasma, e que as enzimas inativadas são rapidamente removidas, provavelmente pelo sistema reticuloendotelial. O mecanismo parece ser a endocitose por receptor.

A existência de inibidores ou ativadores enzimáticos têm pouco efeito nos níveis medidos em laboratório. Como estes inibidores são de natureza reversível, as diluições relativamente altas usadas no soro, na maioria das determinações enzimáticas modernas, são suficientes para eliminar quaisquer efeitos possíveis desta causa (Moss & Henderson 1994).

1.7.4 ENZIMAS DE MAIOR SIGNIFICADO NO DIAGNÓSTICO DAS HEPATOPATIAS

No Brasil, as hepatopatias, em sua maioria, são causadas por vírus (principalmente das hepatites A, B e C), alcoolismo, parasitose (*S. mansoni* e malária) e drogas de uso terapêutico. Na rotina clínico-laboratorial as enzimas úteis para avaliar estas hepatopatias são: as aminotransferases alanina amino transferase (ALT) (EC 2.6.1.2) e aspartato amino transferase (AST) (EC 2.6.1.1), a fosfatase alcalina (ALKP) (EC 3.1.3.1) e a gama-glutamil transferase (GGT) (EC 2.3.2.2). De um modo geral as aminotransferases informam sobre lesão hepatocelular e a ALKP e GGT sobre colestase ou indução enzimática, estes testes laboratoriais são muito sensíveis (detectam lesões mínimas), mas pouco específicos (não definem etiologia).

Nas hepatites por vírus e outras formas de doença hepática associada à necrose hepática, os níveis de AST e ALT no soro mostram-se elevados mesmo antes de surgirem os sinais e sintomas clínicos da doença, níveis moderadamente elevados da atividade podem ser observados na colestase extra-hepática (Andriolo; Borges 1989).

As determinações das isoenzimas da ALKP no soro são de particular interesse na investigação da doença hepatobiliar e doença óssea associada à atividade osteoblástica aumentada, a elevação tende a ser mais marcante na obstrução extra-hepática do que na obstrução intra-hepática, e será tanto maior quanto mais completa for a obstrução.

A GGT presente no soro parece originar-se principalmente do sistema hepatobiliar e suas atividades mostram-se elevadas em todas as formas de doença hepática. É mais elevada em casos de obstrução biliar intra- ou pós-hepática, alcançando níveis de cinco a 30 vezes o normal. A GGT é um indicador enzimático muito sensível de doença hepatobiliar (Hessel et al. 1996).

1.7.5 ALTERAÇÕES NOS NÍVEIS DE SUBSTRATOS SÉRICOS EM HEPATOPATIAS

Os depósitos disponíveis de glicose para suprir os tecidos como fonte de energia oxidável são encontrados principalmente no fígado na forma de glicogênio. Uma segunda fonte de glicose é o glicogênio do músculo esquelético. Contudo, o glicogênio muscular não é disponível para outros tecidos, uma vez que o músculo não possui a enzima glicose 6-fosfatase.

O principal local de consumo de glicose diário em humanos (75%) é o cérebro, através da via aeróbia. A maior parte da energia restante é utilizada por eritrócitos, músculo esquelético e cardíaco. O corpo obtém glicose através da dieta ou da via da gliconeogênese. A glicose obtida a partir destas duas fontes primárias permanece solúvel nos fluídos do corpo ou é estocada na forma polimérica denominada glicogênio. O glicogênio é considerado a principal forma de depósito de glicose e é encontrado, principalmente, no fígado e no músculo e, secundariamente, nos rins e intestinos. Com mais de 10% do peso constituído de glicogênio, o fígado tem a maior concentração específica deste composto estocado.

O músculo tem menor quantidade de glicogênio por unidade de massa de tecido, mas, considerando-se que a massa do músculo é muito maior do que a do fígado, o glicogênio total do músculo é cerca de duas vezes maior que a do fígado. O estoque de glicogênio no fígado é considerado o principal tampão de níveis de glicose no sangue.

A degradação dos estoques de glicogênio (glicogenólise) ocorre através da ação da glicogênio fosforilase. A ação desta enzima é remover fosforoliticamente o resíduo de glicose através da quebra da ligação α -(1,4) nas ramificações da molécula de glicogênio. O produto desta reação é a glicose-1-fosfato. As vantagens desta reação através de um passo fosforolítico são:

- A glicose é removida do glicogênio em um estado ativado (fosforilada) e isto ocorre sem hidrólise de ATP;
- A concentração Pi nas células é alta o suficiente para dirigir o equilíbrio da reação no sentido favorável (Lehninger 2000).

1.8 PROTEÍNAS TOTAIS E FRAÇÕES

As proteínas são compostos essenciais a todas as células vivas e estão relacionadas, praticamente, a todas as funções fisiológicas, além de desempenharem papéis importantes na estrutura celular. São polímeros de alto peso molecular, cujas unidades básicas, os aminoácidos, são unidas entre si por ligações peptídicas. Dentre suas funções biológicas que são influenciadas por sua estrutura e sequência de aminoácido, destacam-se catálise enzimática, transporte, capacidade de contração ou de movimento, suporte e estrutura, imunoproteção e defesa, coagulação sanguínea, reguladores do crescimento e diferenciação celular (Lehninger, 2000, Silverman & Christenson 1998).

As proteínas plasmáticas podem ser separadas por eletroforese em duas frações principais, sendo uma fração de albumina e a outra constituída pelas globulinas, as quais se diferenciam da albumina por apresentarem maior tamanho e peso molecular. A concentração total de proteínas no plasma é de aproximadamente 6,0 a 8,0 g/dL e, em pH 7,4, estas proteínas encontram-se em forma aniônica e, assim, constituem parte significativa do complemento aniônico do plasma. A relação normalmente encontrada entre albumina e globulina é de 2 / 11 (Silverman & Christenson 1998).

A albumina, também conhecida como soroalbumina, é a mais abundante das proteínas séricas (3,5 a 5,5 g/dL), sendo sintetizada no fígado a uma taxa de aproximadamente 12g/dia, o que representa 25% da síntese protéica total do fígado e a metade de toda a proteína exportada pelo órgão. A fração globulínica é uma mistura muito complexa, sendo dividida em cinco subfrações: alfa 1, alfa 2, beta 1, beta 2 e gamaglobulinas. Dentre as globulinas a fração de migração eletroforética mais rápida é a alfa 1 e a mais vagarosa é gama globulina que,

geralmente, é sintetizada pelas células do sistema macrofágico, principalmente pelos linfócitos B (Naoun 1990).

As proteínas plasmáticas são ainda classificadas como proteínas de fase aguda uma vez que embora presentes naturalmente no sangue, apresentam sua síntese alterada pelas células parenquimais do fígado em resposta a uma variedade de estresses como inflamações, infecção bacteriana, radiações, toxinas, isquemia, choque térmico, entre outros.

Importantes progressos têm sido acumulados a partir do significado clínico das possíveis patologias associadas às proteínas plasmáticas, entre eles, o estudo da relação albumina/globulina em doenças hepáticas e renais (Muratsubaki et al. 2002).

1.9 BILIRRUBINA

A bilirrubina é o principal produto do metabolismo heme da hemoglobina. Cerca de 70% a 80% da bilirrubina são provenientes da destruição dos eritrócitos, 15% de fontes hepáticas, e o restante é proveniente da destruição de hemácias defeituosas na medula óssea e nos citocromos.

A hemoglobina é metabolizada no baço e no sistema reticuloendotelial, sendo degradada em heme e globina, o anel heme é aberto, produzindo ferro livre e biliverdina, que é reduzida a bilirrubina pela enzima biliverdina redutase. Essa bilirrubina recém-formada circula no sangue ligada à albumina sérica (forma não conjugada). É transportada pelo sistema porta até o fígado, onde penetra no hepatócito por dois mecanismos distintos: difusão passiva e endocitose.

Uma vez dentro do hepatócito, a bilirrubina desliga-se da albumina e forma um complexo protéico com as chamadas proteínas Y e Z (também chamadas ligandinas). É então transportada para o retículo endoplasmático liso, onde se torna um substrato da enzima glicorunil transferase, dando origem ao diglicuronídeo conjugado (mono e triglicuronídeos são formados). A bilirrubina, agora já conjugada, é transportada até a membrana celular. Na face oposta aos sinusóides e próxima aos canalículos biliares, ela é excretada diretamente, alcançando o trato intestinal, onde é metabolizada pelas bactérias da flora intestinal, formando o estercobilinogênio. A maior parte deste estercobilinogênio é excretada nas fezes, outra parte é reabsorvida e eventualmente re-excretada na bile (circulação entero-hepática). Uma pequena quantidade é excretada pelos rins, sendo designado urobilinogenio (Feverly & Blanckaert 1999).

1.9.1 OS TIPOS DE BILIRRUBINA

Existem, portanto, dois tipos de bilirrubina circulantes, a não conjugada também chamada de bilirrubina indireta, e a conjugada, chamada de bilirrubina direta. No entanto, existe um terceiro tipo de bilirrubina, chamada de bilirrubina delta, do tipo conjugada de reação rápida e ligada à albumina permanentemente por uma ligação covalente. Pelas técnicas tradicionais, a bilirrubina delta era incluída nos resultados da bilirrubina direta e na bilirrubina total (conjugada) (Bittencourt & Da Silva 1985).

1.9.2 SIGNIFICADO DIAGNÓSTICO

A bilirrubina eleva-se no soro na presença de lesões hepáticas, obstrução biliar ou quando a velocidade de destruição dos glóbulos vermelhos está aumentada. O aumento da bilirrubina indireta é observado na síndrome hemolítica, na icterícia neonatal, na síndrome de Cliger-Najjar e na doença de Gilbert. A bilirrubina direta está aumentada nas hepatites agudas e crônicas, nas reações tóxicas a várias drogas e nas obstruções do trato biliar (Black & Billing 1969).

1.10 ENZIMAS DE SIGNIFICADO NO DIAGNÓSTICO NAS CARDIOPATIAS

A utilização de testes bioquímicos para diagnosticar doenças cardíacas em animais assintomáticos nos permite identificar cardiopatias com maior eficiência, estabelecer prognóstico e realizar tratamento precoce. A utilização das enzimas cardíacas auxilia o clínico no diagnóstico das doenças cardíacas não deixando de ser necessária a realização de exames complementares como: exames físicos, eletrocardiograma, ecocardiograma, radiologia do tórax e a medição da pressão arterial (Sisson 2002, Yonezawa 2010).

Por volta dos anos 50 se iniciou o diagnóstico das injúrias cardíacas em humanos (Ladenson 2007). Na medicina veterinária muitos estudos clínicos têm sido realizados para validação dos testes específicos, os estudos sugerem que os benefícios sejam similares aos dos humanos (Solter 2007).

A creatinaquinase (CK) (EC 2.7.3.2) é a enzima mais amplamente utilizada para determinação das doenças neuromusculares dos animais domésticos, sendo um indicador altamente sensível e específico de lesão muscular, já que as principais fontes teciduais desta enzima são as fibras musculares esqueléticas, as cardíacas e ainda o músculo liso (Carlson 1994).

No tecido nervoso podemos encontrar também a atividade dessa enzima, entretanto, um dano nesse tecido não provoca aumento dessa enzima no soro, mas apenas aumento de sua atividade no LCR. Em humanos podemos encontrar a presença de três isoenzimas de CK: MM encontrada no músculo esquelético, BB no tecido cerebral e a forma híbrida MB no músculo cardíaco, a presença dessas três isoenzimas também foi confirmada em animais (Kramer & Hoffmann 1997). Altas taxas de CK sérica indicam doença muscular ativa ou de ocorrência recente, enquanto que valores persistentemente altos refletem a continuidade da doença. Em animais os valores normais de CK podem variar de acordo com a idade, sexo, atividade física entre outros (Cardinet 1997).

A dosagem da enzima CK-MB (EC 2.7.3.2) em humanos tem sido utilizada como principal método de confirmação ou exclusão de infarto agudo do miocárdio e seus picos podem prever eventos cardíacos desfavoráveis na população de alto risco (O'neil et al. 2001, Lopes et al., 2005).

A lactato desidrogenase (LDH) (EC 1.1.1.27) catalisa a oxidação reversível do lactato para piruvato com o cofator NAD. É uma enzima presente em vários tecidos, em particular no músculo esquelético, hemácias, músculo cardíaco, fígado, rins, ossos e pulmões (Kaneko et al. 1997). Existem cinco isoenzimas conhecidas, que não são comumente analisadas nos laboratórios veterinários, isoladamente não é específica para nenhum órgão. Qualquer intensidade de hemólise é prejudicial, pois o extravasamento de enzimas eritrocitárias ainda incrementa a atividade total da LDH no plasma. Outra enzima utilizada na avaliação de cardiomiopatias diversas (isquemia, endocardite bacteriana, trombose aórtica e infarto do miocárdio) é a LDH. Geralmente os valores da LDH aumentam mais tardiamente que a CK, entretanto os valores se mantêm elevados por mais tempo (Meyer & Harvey 1998).

1.11 GASOMETRIA CLÍNICA

A análise dos gases sanguíneos (sangue arterial) é um recurso de grande utilidade para a avaliação da oxigenação do sangue, da ventilação pulmonar e do estado de equilíbrio ácido-base do organismo. A análise dos gases no sangue venoso informa sobre o consumo ou extração de oxigênio nos tecidos e, portanto, indiretamente, informa sobre o estado do metabolismo celular. As aplicações se destacam principalmente aos pacientes mantidos com respiradores mecânicos, estados de choque, envenenamentos e estados agudos de insuficiência cardíaca, respiratória ou renal.

Os parâmetros da gasometria importantes para avaliar a oxigenação do sangue são a pressão parcial de dióxido de carbono (PCO_2) e a saturação de oxigênio da hemoglobina (SO_2).

PCO_2 é uma medida da tensão ou pressão de dióxido de carbono dissolvido no sangue. Alterações nos valores da PCO_2 indicam uma mudança no equilíbrio entre a produção celular de CO_2 e a sua remoção ventilatória.

SO_2 mede a proporção em que o oxigênio está ligado à hemoglobina. Esse parâmetro é considerado o melhor indicador da disponibilidade total de oxigênio para as células do organismo.

O pH é um índice criado para representar a concentração de íons de hidrogênio (H^+) existente em uma solução.

A pressão parcial do oxigênio (PO_2) é uma determinação da tensão ou pressão do oxigênio dissolvido no sangue.

O bicarbonato (HCO_3) é o tampão mais abundante no plasma sanguíneo, ele é um indicador da capacidade de tamponamento do sangue sendo o componente metabólico do equilíbrio ácido-base.

O dióxido de carbono total (TCO_2) é determinado no plasma e é útil para avaliar o equilíbrio ácido-base e do desequilíbrio de eletrólitos.

O excesso de bases do fluido extracelular (BE) ou excesso de bases padrão é definido como a concentração de bases que podem ser tituladas menos a concentração de ácidos que podem ser titulados no fluido intracelular médio.

1.11.1 – SIGNIFICÂNCIA CLÍNICA

A PCO_2 (pressão parcial de dióxido de carbono), junto com o pH são utilizados para avaliar o equilíbrio ácido-base. Os componentes respiratórios do equilíbrio ácido-base é a medida da tensão ou pressão de dióxido de carbono dissolvido no sangue e representa o equilíbrio entre a produção celular e a remoção ventilatória de CO_2 , sendo que mudança na PCO_2 indica alteração nesse equilíbrio (Young & Bermes 1994).

As causas da acidose respiratória primária (aumento na PCO_2) são obstrução dos canais de ventilação, sedativos e anestésicos, síndrome de sofrimento respiratório e doença pulmonar

obstrutiva crônica. As causas da alcalose respiratória primária (redução da PCO_2) são hipoxia, (resultando em hiperventilação) devido à falha crônica do coração, edema e distúrbios neurológicos (Young & Bermes 1994).

HCO_3 (bicarbonato), o tampão mais abundante no plasma é um indicador da capacidade de tamponamento do sangue. Regulado principalmente pelos rins, o HCO_3 é o componente metabólico do equilíbrio ácido-base. As causas da acidose metabólica primária (redução no HCO_3) são cetoacidose, acidose do lactato (hipoxia) e diarreia. As causas da alcalose metabólica primária (aumento no HCO_3) são vômito e tratamento antiácido (Young & Bermes 1994).

TCO_2 (dióxido de carbono total) é determinado no plasma, por analisadores químicos automáticos, ou é calculado do pH e da PCO_2 , determinados nos analisadores para gasometria em sangue total. TCO_2 é uma medida do dióxido de carbono que existe em vários estados: CO_2 em solução natural ou fracamente ligado a proteínas, íons de HCO_3 ou CO_3 e ácido carbônico (H_2CO_3). Os íons de bicarbonato combinam todos, mais aproximadamente 2mmol/L do dióxido de carbono total do plasma. A determinação de TCO_2 , como parte de um perfil para eletrólito, é especialmente útil para avaliar a concentração de HCO_3 , TCO_2 e HCO_3 e são úteis na avaliação do equilíbrio ácido-base (junto com pH e PCO_2) e do desequilíbrio de eletrólitos (Young & Bermes 1994).

O excesso de bases do fluido extracelular ou excesso de bases padrão é definido como a concentração de bases que podem ser tituladas menos a concentração de ácido que pode ser titulado do fluido intracelular médio (plasma mais fluido intersticial) para um pH de 7,40 do plasma arterial a uma PCO_2 de 40mm Hg a 37°C. A concentração do excesso de bases na média BE permanece virtualmente constante durante mudanças agudas na PCO_2 , e reflete somente o componente não respiratório dos distúrbios do pH (Young & Bermes 1994).

II - JUSTIFICATIVA

II - JUSTIFICATIVA

Devido aos relatos de casos de meningite eosinofílica causada por *A. cantonensis* nos estados de Pernambuco, Espírito Santo e São Paulo, ao encontro dos hospedeiros intermediários e definitivos naturalmente infectados (*A. fulica*, *Pomacea canaliculata*, *Bradibaena similis* e *Subulina octona*) e *R. norvegicus* e *R. rattus* respectivamente em alguns estados brasileiros, torna-se necessário à realização de pesquisas que visem identificar as alterações fisiológicas e histopatológicas no hospedeiro vertebrado e invertebrado do nematóide no Brasil, corroborando para o melhor conhecimento desta zoonose e da relação parasito / hospedeiro.

Dentre as principais helmintoses de interesse médico e veterinário transmitidas por moluscos no Brasil, a esquistossomose, a fasciolose e a angiostrongilíase são as que mais se destacam (Modena et al. 1993, Serra-Freire 1995, Thiengo 2007). Em todas as doenças citadas, a participação do molusco é considerada vital para o desenvolvimento do parasito, possibilitando a ele se desenvolver à estádios infectantes ao hospedeiro definitivo (Pinheiro et al. 2009; Tunholi et al. 2011).

Estudos realizados por Thiengo et al (2001, 2002), têm evidenciado diferentes tipos de associações entre parasito-hospedeiros, destacando especialmente o envolvimento de espécimes do gênero *Biomphalaria*. A distribuição geográfica indica *B. glabrata* e *B. straminea* como as espécies melhores adaptadas às condições naturais do Brasil.

A participação da *B. glabrata* como hospedeiro intermediário do *A. cantonensis* foi mostrada (Tunholi-Alves et al. 2013a, 2013b). Além disso, estudos indicam a *B. glabrata* como um dos hospedeiros intermediários naturais do *E. paraensei* (Maldonado Júnior et al. 2001).

O desenvolvimento de estratégias para o controle de parasitos endêmicos depende de observações de campo, onde é comum ver mais de uma espécie de helminto parasitando as mesmas espécies de hospedeiros intermediários ou definitivos. Vários autores têm sugerido que alguns trematódeos podem atuar direta ou indiretamente antagonizando ou beneficiando outras espécies (Suhardono et al. 2006, Lie et al. 1977, Lie 1982). Assim, o estudo da co-infecção com diferentes parasitos pode ser uma estratégia útil para entender melhor a relação parasito-hospedeiro e parasito-parasito e as possíveis alterações morfofisiológicas provocadas (Pereira et al. 2006).

III – OBJETIVOS

III - OBJETIVOS

3.1. OBJETIVO GERAL

➤ Estudar as características fisiológicas, patológicas e biológicas na infecção experimental do hospedeiro definitivo *R. norvegicus* com *A. cantonensis* e do hospedeiro intermediário *B. glabrata* na infecção com *A. cantonensis* e *E. paraensei* e na co-infecção com esses dois helmintos.

3.2. OBJETIVOS ESPECÍFICOS

3.2.1. *Rattus norvegicus*

- Determinar a infectividade (carga parasitária) e o período pré-patente;
- Investigar alterações no perfil bioquímico da função hepática;
- Determinar o perfil glicêmico na infecção;
- Histopatologia (hepática e pulmonar);
- Avaliação dos marcadores cardíacos;
- Caracterizar alterações hematológicas;
- Avaliar os indicadores de lesão cardíaca;
- Avaliação dos níveis gasométrico sanguíneos.

3.2.2. *Biomphalaria glabrata*

- Determinar a infectividade (carga parasitária) e o período pré-patente;
- Investigar alterações bioquímicas nos moluscos co-infectados;
- Histopatologia;
- Analisar os parâmetros de distúrbio metabólico e lesão tecidual do molusco;
- Determinar as atividades da aspartato aminotransferase (AST) e da alanina aminotransferase (ALT).

IV – ARTIGOS

4.1 - ARTIGO 1

Título: Biochemical and histopathological alterations in *Biomphalaria glabrata* due to co-infection by *Angiostrongylus cantonensis* and *Echinostoma paraensei*

Relação do Manuscrito com os Objetivos: Os resultados apresentados neste manuscrito são referentes aos seguintes objetivos:

- Investigar alterações bioquímicas em *B. glabrata*, induzidas pela infecção experimental com *A. cantonensis* e *E. paraensei* analisando os parâmetros de distúrbio metabólico e lesão tecidual do molusco devido à co-infecção determinando os conteúdos de proteínas totais, ácido úrico, ureia e análise histopatológica;
- Determinar as atividades da aspartato aminotransferase (AST) e da alanina aminotransferase (ALT) nos moluscos infectados.

Situação do Manuscrito: Artigo publicado na revista Journal of Invertebrate Pathology

Fator de Impacto da Revista: 2.669

Referência:

Tatiane Cristina S Bonfim; Arnaldo Maldonado Junior, Victor M Tunholi, Vinícius M Tunholi-Alves, Marta Julia Faro, Esther Maria Mota, Thatiane Cristina B Silva, Jairo Pinheiro, **Juberlan S Garcia**. Biochemical and histopathological alterations in *Biomphalaria glabrata* due to co-infection by *Angiostrongylus cantonensis* and *Echinostoma paraensei* **Journal of Invertebrate Pathology** 115 (2014) 80–85, January 2014

Resumo:

O efeito da infecção concomitante por *Echinostoma paraensei* e *Angiostrongylus cantonensis* sobre a atividade das enzimas alanina aminotransferase (ALT) e aspartato aminotransferase (AST) e na concentração de proteínas totais, ácido úrico e uréia da hemolinfa de *Biomphalaria glabrata* foram analisadas. Além disso, estudos histopatológicos foram realizados para melhor compreender a dinâmica do desenvolvimento ontogênico de ambos os helmintos no hospedeiro invertebrado e possíveis alterações bioquímicas. Co-infecções por helmintos e outros parasitos ocorrem frequentemente na natureza, devido principalmente à sua ampla distribuição e a natureza crônica da infecção. Os parâmetros bioquímicos foram medidos no final da sétima semana pós-exposição. Na co-infecção houve uma redução significativa na concentração de proteínas totais dos moluscos, bem como um aumento na excreção de produtos nitrogenados, estes resultados mostraram que a infecção leva ao esgotamento de carboidratos livres e estocados, então os moluscos infectados fazem uso de substratos alternativos, tais como os aminoácidos livres. A degradação de proteínas para liberar aminoácidos provoca uma diminuição no conteúdo de proteínas totais no hospedeiro e um processo de desaminação pelo qual o aminoácido libera o seu grupo amina na forma de amônia e se transforma em um cetoácido. Isto ocorre através do aumento da ureia e de ácido úrico. Esta observação é corroborada pelo aumento das atividades de ALT e AST, diretamente relacionadas com a conversão do grupamento amina de um aminoácido a um α -cetoácido - um passo importante para gerar um novo esqueleto de carbono para síntese de glicose, assim como novos compostos metabólicos intermediários para o ciclo de Krebs. Além disso, a redução na recuperação de L₃ no grupo co-infectado (A + E) foi observada, uma vez que neste tipo de associação heteróloga uma espécie se mostrou dominante com relação à outra. Resultados histopatológicos mostraram uma mudança na distribuição de *A. cantonensis* na presença de *E. paraensei*, indicando que a presença deste trematódeo interferiu na dinâmica comportamental do *A. cantonensis*.



Contents lists available at ScienceDirect

Journal of Invertebrate Pathology

journal homepage: www.elsevier.com/locate/jip

Biochemical and histopathological alterations in *Biomphalaria glabrata* due to co-infection by *Angiostrongylus cantonensis* and *Echinostoma paraensei*



Tatiane Cristina dos Santos Bonfim^a, Arnaldo Maldonado Jr.^a, Victor Menezes Tunholi^b,
Vinícius Menezes Tunholi-Alves^b, Marta Julia Faro^a, Esther Maria Mota^c,
Thatiane Cristina Barros da Silva^c, Jairo Pinheiro^b, Juberlan Silva Garcia^{a,d,*}

^a Laboratório de Biologia e Parasitologia de Mamíferos Silvestres Reservatórios, Instituto Oswaldo Cruz, Fiocruz, RJ, Brazil

^b Departamento de Ciências Fisiológicas, Instituto de Biologia and Curso de Pós Graduação em Ciências Veterinárias, Universidade Federal Rural do Rio de Janeiro, BR-465-km 7, CEP 23890-000 Seropédica, Rio de Janeiro, Brazil

^c Laboratório de Patologia, Instituto Oswaldo Cruz, Fiocruz, Av. Brazil 4365, CEP 21040-30 Rio de Janeiro, Brazil

^d Curso de Pós-graduação em Medicina Tropical, Instituto Oswaldo Cruz, Fiocruz, Brazil

ARTICLE INFO

Article history:

Received 13 May 2013

Accepted 13 October 2013

Available online 25 October 2013

Keywords:

Co-infection

*Angiostrongylus cantonensis**Echinostoma paraensei**Biomphalaria glabrata*

ABSTRACT

The effect of concurrent infection by *Echinostoma paraensei* and *Angiostrongylus cantonensis* on the activity of the enzymes alanine aminotransferase (ALT) and aspartate aminotransferase (AST) and the concentration of total proteins, uric acid and urea in the hemolymph of *Biomphalaria glabrata* were investigated. Additionally, histopathological studies were conducted to better understand the dynamics of ontogenic development of both helminths in the host and the possible biochemical effects. Co-infections by helminths and other parasites often occur due to the wide distribution of helminths and the chronic nature of the infection. The biochemical parameters were measured at the end of the seventh week after exposure. The co-infection resulted in a significant decrease in the total proteins concentration in the hemolymph of snails as well as an increase in the nitrogen excretion products, these results showed that the infection leads to exhaustion of free circulating and stored carbohydrates and the infected snails make use alternative substrates, such as free amino acids. So, the protein degradation to release free amino acids causes a decrease in the content of total proteins in the snail host and an amino acids deamination process, increasing the content of ammonium, which needs to be detoxified. This occurs by increasing the urea and uric acid contents. This observation is corroborated by the increase of ALT and AST activities, enzymes directly related to amino group from an amino acid to an α -ketoacid an important step to generate new carbon skeleton for glucose synthesis *de novo*, as well as new intermediates to the Krebs cycle. Additionally, reduction in the recovery of L₃ from the co-infected group (A + E) was observed, since in this association the burden was higher than in the other. Histopathological results showed a change in the distribution of *A. cantonensis* in the presence of *E. paraensei*, indicating that the presence of this trematode impairs the dynamic transmission of *A. cantonensis*.

© 2013 Elsevier Inc. All rights reserved.

1. Introduction

Biomphalaria glabrata (Say, 1818) is a gastropod with veterinary and medical importance because it acts as an intermediate host for many heteroxenic parasites. The participation of this snail as an intermediate host of *Angiostrongylus cantonensis* (Chen, 1935)

under experimental conditions has been shown (Tunholi-Alves et al., 2013). Furthermore, studies have proven the involvement of *B. glabrata* as a natural intermediate host of *Echinostoma paraensei* (Lie and Basch, 1967). These facts associated with the excellent adaptive capacity of this snail species in tropical regions, such as Brazil (Paraense, 1975), suggest the risk of spread of these helminths and the diseases caused by them in these regions (Mostafa, 2007; Mello-Silva et al., 2010).

A. cantonensis is a nematode parasite responsible for spreading eosinophilic meningoencephalitis. It is relevant to public health as well as to veterinary medicine, by affecting animals and

* Corresponding author at: Laboratório de Biologia e Parasitologia de Mamíferos Silvestres Reservatórios, Instituto Oswaldo Cruz, Fiocruz, Av. Brazil 4365, CEP 21040-30 Rio de Janeiro, Brazil.

E-mail address: juberlan@ioc.fiocruz.br (J.S. Garcia).

accidentally humans (Wang et al., 2008; Graeff-Teixeira et al., 2009). In recent years, eosinophilic meningoencephalitis has spread to more regions of the world, with human infections reported in Oceania (Slom et al., 2002), Europe, North America (Diaz, 2008) and South America (Thiengo et al., 2010; Maldonado et al., 2001a). According to the World Health Organization (WHO, 1983), this helminthiasis is considered an emergent parasitic disease and Brazil is now considered an endemic area for this disease (Caldeira et al., 2007).

Helminths of the *Echinostoma* genus have broad geographic distribution and are able to parasitize a wide variety of invertebrate and vertebrate hosts. *E. paraensei* (Lie and Basch, 1967) infects wild rodents in Brazil and its morphological and biological aspects have been studied (Maldonado et al., 2001a, 2001b).

For these reasons, study of the relationship between these parasites species is important and can provide essential information about the biology of their co-existence, serving as a future base for control strategies of the diseases caused by them. Regarding co-infection of *B. glabrata* by these parasite species, some points should be considered: (i) both (adult) *A. cantonensis* and *E. paraensei* are found in the same area; (ii) both parasites, under experimental conditions, can infect *B. glabrata*; and (iii) *B. glabrata* occur naturally in the same zone where the rodents are infected by *A. cantonensis* and *E. paraensei*. So, it seems possible that the co-infection may also occur under natural conditions.

It has been shown that infection by trematodes and nematodes separately can change the biochemical characteristics of snails' hemolymph (Perez et al., 1994; Bandstra et al., 2006; Tunholi-Alves et al., 2012). The higher energy demand resulting from infection by parasites results in redirection of the metabolic pathways, such as that of the amino acids and proteins. When infected, snails drastically increase their mobilization of carbohydrates. The glucose concentration in the hemolymph is severely reduced and the snails resort to their reserves from the digestive gland and cephalopodal mass.

In response to carbohydrate metabolism changes, infected snails increase their degradation of amino acids, and consequently of proteins, to obtain new carbon skeleton to supply the gluconeogenesis pathway and make the glucose synthesis *de novo*, as well as new intermediates to the Krebs cycle. This has been shown to be related to the intoxication caused by the increase in nitrogenous products of excretion (ammonia, urea and uric acid) (Pinheiro and Amato, 1994, 1995).

The aminotransferases are closely related to these changes since their activity is modified in snails subjected to conditions of physiological stress (Pinheiro et al., 2001). The aminotransferases (ALT and AST) are enzymes that catalyze the interconversion of amino acids into α -ketoacids by transferring amine groups (Moss and Henderson, 1998). Besides this, they act as valid markers of tissue injury, especially in the digestive gland, where carbohydrates are stored, proteins are recycled and nitrogenous products of excretion are synthesized (Blasco and Puppo, 1999).

Despite these studies, no biochemical parameters have been reported for snails co-infected with *A. cantonensis* and *E. paraensei*. Thus, considering the importance in the global epidemiological scenario of possible co-infection by both parasites in their intermediate host under natural conditions, the present study aimed to analyze possible changes in the histopathology and parameters of metabolic disorder and tissue injury of the snail due to co-infection, by measuring the concentrations of total proteins, uric acid and urea and the activity of L-aspartate: 2 oxoglutarate aminotransferase (EC2.6.1.1) (AST) and L-alanine: 2 oxoglutarate aminotransferase (EC2.6.1.2) (ALT) as parameters of metabolic changes and tissue injury (Blasco and Puppo, 1999; Pinheiro et al., 2001).

2. Materials and methods

2.1. Infective parasite forms

The isolate of *E. paraensei* used was obtained from *Nectomys squamipes* specimens that were naturally infected, captured in Sumidouro municipality, Rio de Janeiro state, Brazil in 2001 (22°02'46"S, 42°41'21"W). The life cycle had been maintained in the Laboratório de Biologia e Parasitologia de Mamíferos Silvestres Reservatórios – LBPMR (IOC) Fiocruz, Rio de Janeiro, by passages using hamsters (*Mesocricetus auratus*) as the definitive host and *B. glabrata* as the first and second intermediate hosts.

Adult hamsters experimentally infected with *E. paraensei* were euthanized in a CO₂ chamber, according to the protocol approved by the Animal Use Ethics Committee (CEUA L-074/08). The adult worms were collected from the small intestine and transferred to Petri dishes containing a 0.9% NaCl solution. The helminths' uteruses were dissected to release eggs, which were washed and incubated in dechlorinated tap water at 26 °C for 14 days. After this period, they were exposed to artificial light to stimulate hatching of miracidia (Pinheiro et al., 2004).

The specimens of *A. cantonensis* used in this study were obtained from naturally infected *Achatina fulica* snails captured in São Gonçalo municipality, Rio de Janeiro state in 2011 (22°48'26.7"S, 43°00'49.1"W). The cycle of this parasite had been maintained in LBPMR using *Rattus norvegicus* as definitive host and *B. glabrata* as intermediate host. The first-stage larvae (L₁) were obtained by collecting and processing the feces of experimentally infected rodents (Willcox and Coura, 1989).

2.2. Experimental infection of *B. glabrata* and formation of groups

Three hundred *B. glabrata* (8–10 mm) specimens, reared from birth in the LBPMR, were divided into five groups, each containing 60 snails. A negative control group was established with uninfected snails. Group A contained snails individually infected by exposure to 1200 L₁ of *A. cantonensis* for 48 h, and group E was individually exposed to 20 *E. paraensei* miracidia for 24 h. In group A + E, the initial infection was by 1200 L₁ *A. cantonensis* for 48 h and 1 week later the group was again exposed individually to 20 *E. paraensei* miracidia for 24 h. Group E + A was individually infected with 20 *E. paraensei* miracidia for 24 h and 1 week later was exposed to individual infection with 1200 L₁ of *A. cantonensis* for 48 h.

After the experimental infection, the snails were maintained in plastic tanks (22 cm long by 14.5 cm wide and 12.5 cm in height) containing 3 L of dechlorinated water (changed every 2 weeks), CaCO₃ and two polystyrene plates measuring 4 cm × 4 cm until the end of the experiment, at 7 weeks. The infection of all the snails used in this study was confirmed as described below:

2.2.1. *A. cantonensis*

After 48 h, the snails from each group were individually examined under a stereomicroscope to detect larvae (L₁ stage) in the plates (Tunholi-Alves et al., 2011). The absence of larvae in the plates indicated infection and susceptibility of snails under laboratory conditions. To demonstrate the infection rate, *B. glabrata* specimens were randomly selected and subjected to chemical digestion with pepsin-HCl to recover L₃. The results showed an infectivity rate above 95%.

2.2.2. *E. paraensei*

The snails from each group were individually examined under a stereomicroscope to detect miracidia in the plates. Twenty-four hours after exposure to the miracidia, there were no miracidia remaining in the plates.

The snails were then removed from the plates and transferred to aquariums. Only those snails harboring *E. paraensei* sporocysts in their circulatory system were selected for additional study, since sporocysts already are visible at 2 days post infection (Loker and Hertel, 1987).

2.3. Biochemical analysis

After 7 weeks of infection, 10 specimens from each group were randomly chosen for dissection. The hemolymph was collected by heart puncture and stored at 10 °C until the biochemical analysis.

2.3.1. Determination of the concentrations of uric acid and urea

For determination of uric acid concentration, 50 µL of hemolymph was mixed with 2 mL of dye reagent (100 mmol/L of sodium phosphate buffer [pH 7.8] containing 4 mmol/L of dichlorophenol-sulfonate, 0.5 mmol/L of 4-aminoantipirina, 120U ≤ uricase, 4.980U ≤ ascorbate oxidase, 1.080U ≤ peroxidase). The mixture was homogenized and incubated at 37 °C for 5 min. The readings were taken in a spectrophotometer at 520 nm (Bishop et al., 1996), and the results were expressed as mg/dL.

The urea concentration was measured by adding 2 mL of a solution containing 60 mmol of sodium salicylate, 3.4 mmol of sodium nitroprusside and 1.35 mmol of disodium EDTA. Then, 2 µL of urease and 20 µL of hemolymph were added. This mixture was homogenized and incubated at 37 °C for 5 min. The readings were taken in a spectrophotometer at 600 nm, and the results were expressed as mg/dL (Connerty et al., 1955).

2.3.2. Determination of total proteins

This assay was performed according to the biuret technique (Weichselbaum, 1946). A mixture of 50 µL of hemolymph and 2.5 mL of the biuret reagent (0.114 M trisodium citrate, 0.21 M sodium carbonate and 0.01 M copper sulfate) was homogenized and left at 22 °C for 5 min, after which the readings were taken in a spectrophotometer at 550 nm. The results were expressed as mg/dL.

2.3.3. Aminotransferases activities (AST and ALT)

To test for aminotransferases activities, 0.5 mL of substrate for ALT or AST (solution containing 0.2 M L-alanine or 0.2 M L-aspartate; 0.002 M α-cetoglutarate and 0.1 M sodium phosphate buffer, pH 7.4) was incubated at 37 °C for 2 min. Then, 100 or 200 µL of hemolymph (for ALT and AST, respectively) was added, homogenized and again incubated at 37 °C for 30 min. After this, 0.5 mL of 0.001 M 2,4 dinitrophenylhydrazine was added and the solution was kept at 25 °C for 20 min. The reactions were stopped by adding 5 mL of 0.4 M NaOH. The readings were taken in a spectrophotometer at 505 nm (Kaplan and Pesce, 1996) and the results were expressed as URF per milliliter.

2.4. Histopathological analysis

After 7 weeks of infection, five specimens of each group were placed in a 1% sodium pentobarbital aqueous solution for 4 h. Then the soft tissues were removed and placed in Carson's Millonig formalin, where they remained for 24 h. After this time, the material was dehydrated in increasing concentrations of ethanol, diaphanized with xylene and embedded in liquid paraffin at 60 °C (Tolosa et al., 2003). The inclusion was done to allow observation of longitudinal sections of the snail's body structure. Subsequently, 5-µm thick serial sections of were obtained with a Leica RM2125 microtome. The material was stained with hematoxylin-eosin (HE) for histopathological analysis. The histological sections were viewed through a Zeiss Observer Z1 light microscope and the images were

captured by a Zeiss Axio Cam HRC camera and processed using Axio Vision Rel.4.7.

2.5. Infectivity analysis

The cephalopodal masses of ten snails from each group infected with *A. cantonensis*, obtained 49 days after infection, were individually fragmented and digested in a 0.7% HCl solution for 6 h and subsequently subjected to the method of Baermann and Moraes (1948) for L₃ recovery. The larvae were counted with the aid of a stereoscopic microscope and a manual cell counter.

2.6. Statistical analysis

The results obtained were expressed as mean ± standard deviation, and the Tukey test and ANOVA were used to compare the means ($\alpha = 5\%$; InStat, GraphPad, v.4.00, Prism, GraphPad, v.3.02, Prism, Inc.).

3. Results

The uric acid and urea levels, the aminotransferases (ALT and AST) activity and total protein contents in the hemolymph of concurrently infected snails and positive and negative controls are shown in Fig. 1A–E. There were significant differences in all the parameters analyzed between the infected groups and uninfected control group.

Infected snails showed changes in the metabolism of nitrogenous products of degradation/excretion, causing a significant increase in uric acid concentration in group E (46.92 ± 6.03), group A + E (52.89 ± 3.50) and group E + A (53.91 ± 5.18) compared to group A and the negative control. Group A showed a significant decrease (19.66 ± 0.84) in nitrogen concentration compared with the other groups (Fig. 1A).

The concentrations of urea in the hemolymph of infected snails increased significantly in group E (4.88 ± 0.28), group A + E (4.91 ± 0.11) and group E + A (4.93 ± 0.03) compared to group A and the negative control (Fig. 1B).

Regarding the activity of ALT, the E + A group (68.56 ± 1.05) showed a significant increase compared with the other groups. Groups A + E (52.10 ± 13.97), E (36.49 ± 3.18) and A (35.69 ± 0.76) showed a significant increase in relation to the negative control group, but there was no significant difference between them (Fig. 1C).

The AST activity in group A + E (70.19 ± 2.82) was highest, followed in decreasing order by group E + A (68.58 ± 1.68), group E (46.63 ± 3.60), group A (34.19 ± 1.43) and the negative control group (22.39 ± 0.68) (Fig. 1D).

There was a significant reduction the concentration of total proteins in groups E (3.39 ± 0.33), A + E (3.12 ± 0.11) and E + A (3.13 ± 0.18) and A when compared to the negative control (Fig. 1E).

The recovery of *A. cantonensis* L₃ larvae in group A + E (62 ± 31) was smaller than in groups E + A (256 ± 80) and A (224 ± 73) (Fig. 1F).

Both infective forms were observed in different parts of the snail body (Fig. 2). In the E group, rediae were observed in the muffle, kidney, on the wall of the mantle cavity, the digestive gland and ovotestis. In the groups with co-infection, both parasites were observed in the kidney and the mantle cavity near the heart. In this group it was also possible to find parasites in separate sites. *E. paraensei* was observed in the kidney, the intestinal lumen and wall and *A. cantonensis* was found in the ovotestis (Fig. 2).

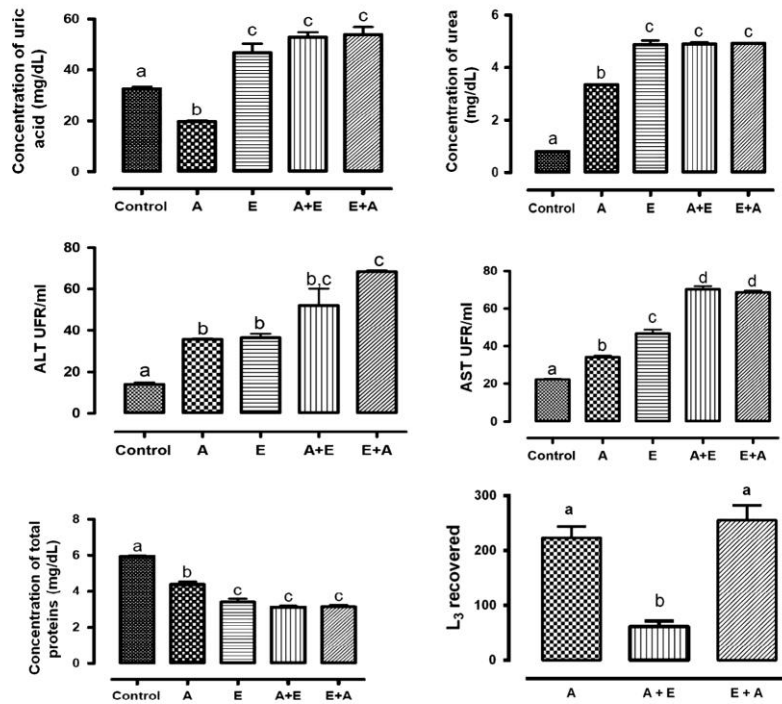


Fig. 1. Variation in the uric acid and urea (mg/dL), ALT and AST activity (UFR/mL), total protein (mg/dL) contents in the hemolymph and recovering *L*₃ of *Biomphalaria glabrata* experimentally infected. Means followed by different letters (a–d) did differ significantly ($\alpha = 5\%$). A = *Angistrongylus cantonensis* and E = *Echinostoma paraensei*.

4. Discussion

In nature, snails are often found harboring multiple infections and *E. paraensei* is found in the same environment as *A. cantonensis*, as well as *B. glabrata*. So, the analysis of metabolic changes in snails co-infected with *E. paraensei* and *A. cantonensis* can bring information about the response of the host to parasitism under conditions similar to those found in nature.

According Tunholi-Alves et al. (2013), the development of the *L*₂ stage of *A. cantonensis* in the digestive gland of *B. glabrata* occurs around the second week post infection. Tunholi et al. (2013), studying the *B. glabrata*/*E. paraensei* interface, found that rediae are present in the digestive gland–gonad complex of the snail host for about 7 days after infection. Thus, as the kinetics of co-infection adopted in this study occurred at a 1-week interval, this period would allow the concomitant formation of the *L*₂ and rediae stages of *A. cantonensis* and *E. paraensei*, respectively, in the digestive gland of *B. glabrata*, explaining the lower recovery rate of *L*₃ stages of *A. cantonensis*. However, this was not observed in group E + A, due to the previous formation of rediae of this echinostomatid in the digestive gland of *B. glabrata*. This stage is characterized by the presence of a primitive mouth, pharynx and intestine, enabling the larva to feed directly on tissues of the host's digestive gland (Fried and Huffman, 1996), resulting in intense cellular disorganization and loss of normal physiological functions of this site. This inter-specific competition for nutrients induces the nematode larvae to develop new migration routes, especially the muffle and kidneys, tissues specialized for the storage of energy reserves like glycogen, essential to ensure their development.

Tunholi-Alves et al. (2013) studied the *B. glabrata*/*A. cantonensis* interface and showed histopathological results from the presence of larvae (*L*₃) in the digestive gland of the host. However, in this study, we did not find the presence of larval forms of *A. cantonensis* at this site, supporting our hypothesis. According to those authors, the infection resulted in the activation of protein catabolism by altering the pattern of excretion in the host snail. The same was observed by Tunholi et al. (2011), who studied the relation of *B. glabrata* and *E. paraensei*. Our results demonstrate that co-infection by helminths both increased the rate of deamination of amino acids and increased the hemolymphatic concentrations of urea and uric acid. In this circumstance, the intense depletion in the carbohydrates reserves led the host snails to use other sources than glucose for energy, such as amino acids (Pinheiro et al., 2009; de Souza et al., 2000). In addition, the results here show that the trematode infection induced more severe changes in the host compared to *A. cantonensis* infection. This can be explained not only by the higher deamination rate of amino acids in the hemolymph, but also by the accumulation of nitrogenous products of degradation (urea and uric acid). This variation came from the biological characteristics related to the intramolluscan development of the helminths, since intense asexual multiplication occurred in *E. paraensei* but not in *A. cantonensis*.

Concurrently, increases in the activities of both aminotransferases (ALT and AST) were observed in all infected groups, with higher values in the co-infected snails. The same phenomenon has been mentioned by the authors in different models of infection (Manohar et al., 1972; Pinheiro et al., 2001). Aminotransferases perform a critical role in linking carbohydrates and proteins/amino acids during

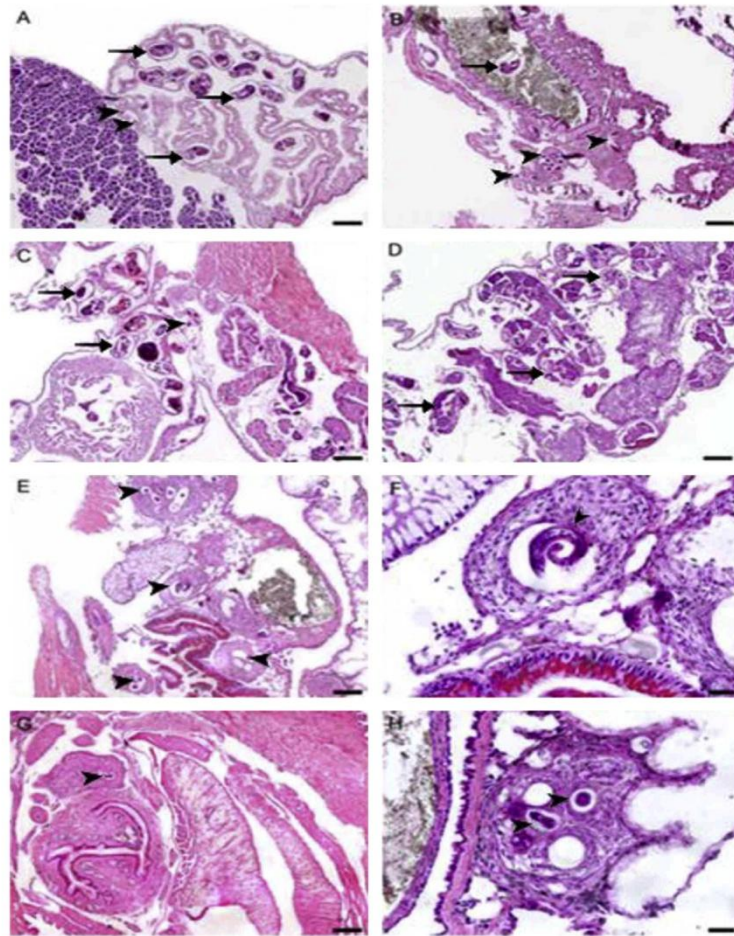


Fig. 2. Histological section of *Biomphalaria glabrata* co-infected with *Angiostrongylus cantonensis* (▶) and *Echinostoma paraensei* (→). (A) Presence of *Angiostrongylus cantonensis* and *Echinostoma paraensei* in the kidney region. Scale bar: 10 µm; (B) rediae of *Echinostoma paraensei* in the intestinal lumen and larvae of *Angiostrongylus cantonensis* in the gut wall surrounded by hemocyte reaction. Scale bar: 10 µm; (C) *Angiostrongylus cantonensis* and *Echinostoma paraensei* situated in the region, close to the heart. Scale bar: 10 µm; (D) section of digestive gland containing rediae of *Echinostoma paraensei*. Scale bar: 10 µm; (E) section nidamental gland and intestinal segment showing inflammatory infiltrate and granulomas with larvae of *Angiostrongylus cantonensis* in the wall of these organs. Scale bar: 10 µm; (F) detail of indicating a perilarval granuloma. Scale bar: 5 µm; (G) granuloma with L₃ in muffle. Scale bar: 10 µm; (H) granulomatous reaction involving several L₃ near the intestine. Scale bar: 5 µm.

metabolism of these compounds, by triggering gluconeogenesis (Moss and Henderson, 1998). Other authors have validated the involvement of these enzymes as markers of tissue injury, especially in the digestive gland, where carbohydrates are stored, proteins are recycled and nitrogen excretion products are formed (Blasco and Puppo, 1999). Thus, the significant increase observed in aminotransferases levels, especially in the co-infected groups, can also be explained as due to cell damage caused by the migratory behavior of both helminths during intra-snail development.

This study reports the first pathophysiological analysis of co-infection with *E. paraensei* and *A. cantonensis* effects in *B. glabrata*. Our results show that the physiological changes evaluated are more intense in co-infection, as a consequence of the additive effect of helminths, regardless of the infection kinetics involved. Additionally, the trematode infection was more deleterious to the

host organisms than infection by one nematode species. This outcome depends on the biological characteristics of helminths during the intra-snail stage, since during ontogenic development of *E. paraensei*, intense asexual reproduction occurs, unlike in the case of *A. cantonensis*. Moreover, the histopathological results indicate that the kinetics (group A + E) directly influenced the rate of recovery of infectious forms of *A. cantonensis*, influencing the transmission dynamics of neural angiostrongyliasis.

Acknowledgments

This study was supported by the Programa Institucional de Bolsas de Iniciação Científica of the Conselho Nacional de Desenvolvimento Científico e Tecnológico (PIBIC/CNPq). We also thank Rodrigo Mexas, Sandra Telles and Andre Santana for their support.

References

- Bandstra, S.R., Fried, B., Sherma, J., 2006. High-performance thin-layer chromatographic analysis of neutral lipids and phospholipids in *Biomphalaria glabrata* patently infected with *Echinostoma caproni*. *Parasitol. Res.* 99, 414–418.
- Blasco, J., Puppo, J., 1999. Effect of heavy metals (Cu, Cd and Pb) on aspartate and alanine aminotransferase in *Ruditapes philippinarum* (Mollusca: Bivalvia). *Comp. Biochem. Physiol. C: Toxicol. Pharmacol.* 122, 253–263.
- Bishop, M.L., Duben-Engelkirk, J.L., Fody, E.P., 1996. *Clinical Chemistry. Principles, Procedures, Correlations*, third ed. Lippincott, Filadélfia.
- Caldeira, R.L., Mendonça, C.L.G.F., Goveia, C.O., Lenzi, H.L., Graeff-Teixeira, C., Lima, S., Mota, E.M., Pecora, I.L., Medeiros, A.M.Z., Carvalho, O.S., 2007. First record of snails naturally infected with *Angiostrongylus cantonensis* (Chen, 1935) (Nematoda: Metastrongylidae) in Brazil. *Mem. Inst. Oswaldo Cruz* 102, 887–889.
- Connerty, H.V., Briggs, A.R., Eaton, E.H., 1955. Determination of blood urea nitrogen using a simple stabilizing reagent. *Am. J. Clin. Pathol.* 25, 1321.
- De Souza, R.M., Gomes, E.M., Chagas, G.M., Pinheiro, J., 2000. The influence of starvation and *Eurytrema coelomaticum* infection on the nitrogen products of degradation in the hemolymph of *Bradybaena similis*. *Braz. Arch. Biol. Technol.* 43, 365–371.
- Diaz, J.H., 2008. Helminthic eosinophilic meningitis: emerging zoonotic diseases in the South. *J. La State Med. Soc.* 160 (6), 333–342.
- Fried, B., Huffman, J.E., 1996. The biology of the intestinal trematode *Echinostoma caproni*. *Adv. Parasitol.* 38, 311–368.
- Graeff-Teixeira, C., Silva, A.C.A., Yoshimura, K., 2009. Update on eosinophilic meningoencephalitis and its clinical relevance. *Clin. Microbiol. Rev.* 22, 322–348.
- Kaplan, L.A., Pesce, A.J., 1996. *Clinical Chemistry*, third ed. Mosby, St. Louis.
- Lie, K.J., Basch, P.F., 1967. The life history of *Echinostoma paraensei* n. (Trematoda: Echinostomatidae). *J. Parasitol.* 53, 1192–1199.
- Loker, E.S., Hertel, L.A., 1987. Alterations in *Biomphalaria glabrata* plasma induced by infection with the digenetic trematode *Echinostoma paraensei*. *J. Parasitol.* 73, 503–513.
- Maldonado Jr., A., Vieira, G.O., Garcia, J.S., Rey, L., Lanfredi, R.M., 2001a. Biological aspects of a new isolate of *Echinostoma paraensei* (Trematoda: Echinostomatidae): susceptibility of sympatric snails and the natural vertebrate host. *Parasitol. Res.* 87, 853–859.
- Maldonado Jr., A., Loker, E.S., Morgan, J.A.T., Rey, L., Lanfredi, R.M., 2001b. Description of the adult worms of a new Brazilian isolate of *Echinostoma paraensei* (Platyhelminthes: Digenea) from its natural vertebrate host *Nectomys squamipes* by light and scanning electron microscopy and molecular analysis. *Parasitol. Res.* 88, 840–848.
- Manohar, L., Rao, P.V., Swami, K.S., 1972. Variations in aminotransferase activity and total free amino acid level in the body fluid of the snail *Lymnaea luteola* during different larval trematode infection. *J. Invertebr. Pathol.* 19, 36–41.
- Mello-Silva, C.C., Vilar, M., Vasconcelos, M.C., Pinheiro, J., Rodrigues, M.L.A., 2010. Carbohydrate metabolism alterations in *Biomphalaria glabrata* infected with *Schistosoma mansoni* and exposed to *Euphorbia splendens* var. *hislopilii* latex. *Mem. Inst. Oswaldo Cruz* 105, 492–495.
- Moraes, R.G., 1948. O estudo do Strongyloides stercoralis e da estrogiloidose no Brasil. *Rev. Ser. Saude Publ.* 1, 507–624.
- Moss, D.W., Henderson, A.R., 1998. Enzimas. In: Burtis, C.A., Ashwood, E.R. (Eds.), *Tietz Fundamentos de Química Clínica*, fourth ed. Guanabara Koogan, Rio de Janeiro, pp. 275–325.
- Mostafa, O.M.S., 2007. Effects of *Schistosoma mansoni* and *Schistosoma haematobium* infections on calcium content in their intermediate hosts. *Parasitol. Res.* 101, 963–966.
- Paraense, W.L., 1975. Estado atual da sistemática dos planorbídeos brasileiros. *Arq. Mus. Nac.* 55, 105–128.
- Perez, M.K., Fried, B., Sherma, J., 1994. High performance thin-layer chromatographic analysis of sugars in *Biomphalaria glabrata* (Gastropoda) infected with *Echinostoma caproni* (Trematoda). *J. Parasitol.* 80, 336–338.
- Pinheiro, J., Amato, S.B., 1994. *Eurytrema coelomaticum* (Digenea, Dicrocoeliidae): the effect of infection on carbohydrate contents of its intermediate snail host, *Bradybaena similis* (Gastropoda, Xanthonychidae). *Mem. Inst. Oswaldo Cruz* 89, 407–410.
- Pinheiro, J., Amato, S.B., 1995. *Eurytrema coelomaticum*: influence of the infection on the reproduction and nucleic acids contents in the albumen gland and ovotestis of *Bradybaena similis*. *Mem. Inst. Oswaldo Cruz* 90, 635–638.
- Pinheiro, J., Gomes, E.M., Chagas, G.M., 2001. Aminotransferases activity in the hemolymph of *Bradybaena similis* (Gastropoda, Xanthonychidae) under starvation. *Mem. Inst. Oswaldo Cruz* 96 (8), 1161–1164.
- Pinheiro, J., Maldonado Jr., A., Attias, M., Lanfredi, R.M., 2004. Morphology of the rediae of *Echinostoma paraensei* (Trematoda: Echinostomatidae) from its intermediate host *Lymnaea columella* (Mollusca, Gastropoda). *Parasitol. Res.* 93, 171–177.
- Pinheiro, J., Maldonado Jr., A., Lanfredi, R.M., 2009. Physiological changes in *Lymnaea columella* (Say, 1817) (Mollusca, Gastropoda) in response to *Echinostoma paraensei* Lie and Basch, 1967 (Trematoda: Echinostomatidae) infection. *Parasitol. Res.* 106, 55–59.
- Slom, T.J., Cortese, M.M., Gerber, S.I., Jones, R.C., Holtz, T.H., Lopez, A.S., Zambrano, C.H., Sufit, R.L., Sakolvare, Y., Chaicumpa, W., Herwaldt, B.L., Johnson, S., 2002. An outbreak of eosinophilic meningitis caused by *Angiostrongylus cantonensis* in travelers returning from the Caribbean. *N. Engl. J. Med.* 346, 668–675.
- Thiengo, S.C., Maldonado Jr., A., Mota, E.M., Torres, E.J.L., Caldeira, R., Carvalho, O.S., Oliveira, A.P.M., Simões, R.O., Fernandez, M.A., Lanfredi, R.M., 2010. The giant African snail *Achatina fulica* as natural intermediate host of *Angiostrongylus cantonensis* in Pernambuco, northeast Brazil. *Acta Trop.* 115, 194–199.
- Tolosa, E.M.C., Rodrigues, C.J., Behmer, O.A., Freitas-Neto, A.G., 2003. *Manual de Técnicas para Histologia Normal e Patológica*, second ed. Manole, São Paulo, pp. 331.
- Tunholi-Alves, V.M., Tunholi, V.M., Lustrino, D., Amaral, L.S., Thiengo, S.C., Pinheiro, J., 2011. Changes in the reproductive biology of *Biomphalaria glabrata* experimentally infected with the nematode *Angiostrongylus cantonensis*. *J. Invertebr. Pathol.* 108, 220–320.
- Tunholi, V.M., Lustrino, D., Tunholi-Alves, V.M., Mello-Silva, C.C., Maldonado Jr., A., Pinheiro, J., Rodrigues, M.de.L., 2011. Biochemical profile of *Biomphalaria glabrata* (Mollusca: Gastropoda) after infection by *Echinostoma paraensei* (Trematoda: Echinostomatidae). *Parasitol. Res.* 109 (3), 885–891.
- Tunholi, V.M., Tunholi-Alves, V.M., Lustrino, D., Castro, R.N., Sant'ana, L.D., Garcia, J.S., Maldonado Jr., A., Dos Santos, M.A., Rodrigues, M.D., Pinheiro, J., 2013. Aerobic to anaerobic transition in *Biomphalaria glabrata* (Say, 1818) infected with different miracidial doses of *Echinostoma paraensei* (Lie and Basch, 1967) by high-performance liquid chromatography. *Exp. Parasitol.* 133 (4), 403–410.
- Tunholi-Alves, V.M., Tunholi, V.M., Garcia, J., Costa-Neto, S.F., Maldonado Junior, A., Santos, M.A.J., Thiengo, S.C., Pinheiro, J., 2013. Changes in the calcium metabolism of *Biomphalaria glabrata* experimentally infected with *Angiostrongylus cantonensis*. *J. Helminthol.* 7, 1–6.
- Tunholi-Alves, V.M., Tunholi, V.M., Pinheiro, J., Thiengo, S.C., 2012. Effects of infection by larvae of *Angiostrongylus cantonensis* (Nematoda, Metastrongylidae) on the metabolism of the experimental intermediate host *Biomphalaria glabrata*. *Exp. Parasitol.* 131, 143–147.
- Wang, Q.P., Lai, D.H., Zhu, X.Q., Chen, X.G., Lun, Z.R., 2008. Human angiostrongyliasis. *Lancet Infect. Dis.* 8, 621–630.
- Weichselbaum, C.T.E., 1946. An accurate and rapid method for determination of proteins in small amounts of blood serum and plasma. *Am. J. Clin. Pathol.* 16, 40–49.
- WHO, 1983. *Report of a Scientific Working Group on Plant Molluscicide and Guidelines for Evaluation of Plant Molluscicide*. World Health Organization (TDR/SCH-SWE (4)/83.3). Geneva.
- Willcox, H.P., Coura, J.R., 1989. Nova concepção para o método de Baermann – Moraes – Coutinho na pesquisa de larvas de nematódeos. *Mem. Inst. Oswaldo Cruz* 84, 539–565.

4.2 - ARTIGO 2

Título: Metabolic and histopathological profile of *Rattus norvegicus* (Wistar) experimentally infected by *Angiostrongylus cantonensis* (Chen, 1935)

Relação do Manuscrito com os Objetivos: Os resultados apresentados neste manuscrito são referentes aos seguintes objetivos:

- Determinar a infectividade (carga parasitária) e o período pré-patente, nos diferentes tempos de infecção de *A. cantonensis* em *R. norvegicus* (Wistar);
- Investigar alterações no perfil bioquímico da função hepática através da medição de proteínas totais e fracionada, das aminotransferases ALT e AST e da atividade da gama-glutamil transferase (GGT) e fosfatase alcalina (FAL);
- Determinar o perfil glicêmico na infecção através da quantificação de glicose no sangue circulante e das reservas hepáticas de glicogênio;
- Contribuir para uma melhor compreensão da relação entre *A. cantonensis* e seu hospedeiro definitivo *R. norvegicus*.

Situação do Manuscrito: Artigo publicado na revista *Experimental Parasitology*

Fator de Impacto da Revista: 2.154

Referência:

Juberlan Silva Garcia, Camila dos Santos Lúcio, Tatiane Cristina dos Santos Bonfim, Arnaldo Maldonado Junior, Victor Menezes Tunholi, Vinícius Menezes Tunholi-Alves, Esther Maria Mota, Raquel de Oliveira Simões, André Campos Santana, Cleber Hooper, Jairo Pinheiro & Marcio Neves Bóia. Metabolic and histopathological profile of *Rattus norvegicus* (Wistar) experimentally infected by *Angiostrongylus cantonensis* (Chen, 1935). ***Experimental Parasitology* 137 (2014) 35–40.**

Resumo:

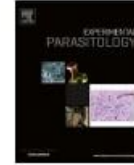A meningite eosinofílica é uma doença caracterizada pelo aumento de eosinófilos no líquido cefalorraquidiano (LCR), cuja causa mais comum é a invasão do sistema nervoso central por helmintos. Entre os helmintos, destaca-se o *Angiostrongylus cantonensis*. O roedor *Rattus norvegicus* é o hospedeiro natural definitivo e o homem atua como hospedeiro acidental e que pode se infectar através da ingestão de moluscos crus ou mal cozidos ou alimentos contaminados com a larva L₃. Recentemente, no Brasil houve quatro casos de meningite eosinofílica, devido à ingestão e manipulação de *Achatina fulica* infectada. Foi realizado uma avaliação das alterações bioquímicas hepáticas, glicêmicas e histopatológicas em *R. norvegicus* experimentalmente infectados com 100 larvas L₃ de *A. cantonensis*. As amostras de sangue foram coletadas através de punção da veia porta durante inferior o procedimento de anestesia e durante a necropsia do roedor o fígado foi coletado, pesado e removido 1g para quantificação do glicogênio e o restante fixado em milloning para a histopatologia. Os resultados obtidos demonstraram que a infecção provocadas por *A. cantonensis* em *R. norvegicus* promoveu alterações metabólicas hepáticas e histopatológicas, caracterizada pelo aumento da atividade das enzimas ALT, AST, GGT e ALKP, com o processo de hepatite colestático intra-hepático, a presença de infiltrado inflamatório e alteração no metabolismo glicídico, caracterizado pelo aumento do glicogênio hepático e redução dos níveis séricos de glicose. A infecção por *A. cantonensis* causou alterações metabólicas e histopatológicas nos roedores. Este estudo pode contribuir para uma melhor compreensão da relação entre *A. cantonensis* e *R. norvegicus*.



Contents lists available at ScienceDirect

Experimental Parasitology

journal homepage: www.elsevier.com/locate/yexpr



Metabolic and histopathological profile of *Rattus norvegicus* (Wistar) experimentally infected by *Angiostrongylus cantonensis* (Chen, 1935)

Juberlan Silva Garcia^{a,b,*}, Camila dos Santos Lúcio^b, Tatiane Cristina dos Santos Bonfim^b, Amaldo Maldonado Junior^b, Victor Menezes Tunholi^c, Vinícius Menezes Tunholi-Alves^c, Esther Maria Mota^d, Raquel de Oliveira Simões^b, André Campos Santana^b, Cleber Hooper^e, Jairo Pinheiro^c, Marcio Neves Bóia^b

^aCurso de Pós Graduação em Medicina Tropical, Instituto Oswaldo Cruz, Fiocruz, Brazil

^bLaboratório de Biologia e Parasitologia de Mamíferos Silvestres Reservatárias, Instituto Oswaldo Cruz, Fiocruz, Rio de Janeiro, Brazil

^cDepartamento de Ciências Fisiológicas, Instituto de Biologia and Curso de Pós Graduação em Ciências Veterinárias, Universidade Federal Rural do Rio de Janeiro, BR-465-km 7, CEP 23890-000 Seropédica, Rio de Janeiro, Brazil

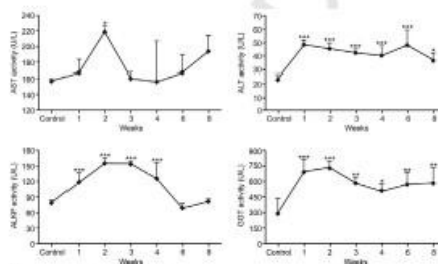
^dLaboratório de Patologia, Instituto Oswaldo Cruz, Fiocruz, Av. Brasil 4365, CEP 21040-30 Rio de Janeiro, Brazil

^eDepartamento de Controle de Qualidade Animal, Centro de Criação de Animais de Laboratório (CECAL), Fundação Oswaldo Cruz, Rio de Janeiro, Brazil

HIGHLIGHTS

- The activities of AST, ALT, ALKP and GGT in the serum and hepatic glycogen increased in response to infection.
- Total proteins contents showed a significant reduction in the infected groups.
- Infection with *A. cantonensis* caused metabolic and histopathological changes in the rodents.
- Reduction in the levels of serum glucose.

GRAPHICAL ABSTRACT



ARTICLE INFO

Article history:
Received 14 August 2013
Received in revised form 24 October 2013
Accepted 3 December 2013
Available online xxxxx

Keywords:
Angiostrongylus cantonensis
Eosinophilic meningitis
Rattus norvegicus
Biochemical

ABSTRACT

Eosinophilic meningitis is a disease characterized by increased eosinophils in the cerebrospinal fluid (CSF), which is the most commonly caused by invasion of the central nervous system by helminths, as occurs in *Angiostrongylus cantonensis* infections. The rodent *Rattus norvegicus* is the definitive natural host and humans act as accidental hosts and can become infected by eating raw or undercooked snails or food contaminated with infective L₃ larvae. Recently in Brazil there have been four cases of eosinophilic meningitis due to ingestion of infected *Achatina fulica*. To evaluate biochemical and histopathological changes caused by this parasite, *R. norvegicus* were experimentally infected with 100 L₃ larvae of *A. cantonensis*. After the anesthetic procedure, serum from the rodents was collected from the inferior vena cava for evaluation of the levels of aspartate aminotransferase (AST), alanine aminotransferase (ALT), alkaline phosphatase (ALKP), gamma-glutamyl transferase (GGT), total protein and its fractions. During the necropsy, the liver was collected and weighed. Then a 1-g fragment was extracted from the major lobe to quantify the hepatic glycogen and fragment remainder was taken from the same lobe and fixed in Millonig's formalin for histopathological examination. Additionally, helminths were collected from the brain and lungs of the rodents. The activities of AST, ALT, ALKP and GGT in the serum and hepatic glycogen increased in response to infection, while the levels of globulin and total protein increased only in the eighth week of infection and there was a reduction in the levels of serum glucose. Albumin and bilirubin concentrations remained stable during the experiment. Infection with *A. cantonensis* caused metabolic

* Corresponding author at: Curso de Pós Graduação em Medicina Tropical, Instituto Oswaldo Cruz, Fiocruz, Brazil.
E-mail address: juberlan@ioc.fiocruz.br (J.S. Garcia).

0014-4894/\$ - see front matter © 2013 Published by Elsevier Inc.
<http://dx.doi.org/10.1016/j.exppara.2013.12.002>

Please cite this article in press as: Garcia, J.S., et al. Metabolic and histopathological profile of *Rattus norvegicus* (Wistar) experimentally infected by *Angiostrongylus cantonensis* (Chen, 1935). Exp. Parasitol. (2013), <http://dx.doi.org/10.1016/j.exppara.2013.12.002>

and histopathological changes in the rodents. This study can contribute to a better understanding of the relationship between *A. cantonensis* and *R. norvegicus*.

© 2013 Published by Elsevier Inc.

1. Introduction

Angiostrongylus cantonensis is a blood-feeding nematode usually found parasitizing the pulmonary arteries and right ventricle of wild rodents, which are considered the main etiologic agents of human eosinophilic meningitis (Alicata, 1965; Graeff-Teixeira et al., 2009). This zoonosis, which is endemic to Southeast Asia and the Pacific Islands, is considered an emerging disease, because it has been expanding both geographically and in terms of the range of hosts (Hollingsworth and Cowie, 2006).

Currently, Brazil is considered a high risk area for the establishment of eosinophilic meningitis, due to the occurrence of snails such as *Achatina fulica*, *Bradybaena similaris*, *Sarasinula marginata* and *Subulina octona* (Carvalho et al., 2012), all of which act as intermediate hosts, and *Rattus norvegicus* and *Rattus rattus*, the definitive hosts, factors that directly promote the establishment of this zoonosis. Four cases of eosinophilic meningitis have been confirmed in Brazil, two in Vila Velha (Espírito Santo state) (Caldeira et al., 2007), one in Recife (Pernambuco) (Lima et al., 2009) and another in São Paulo (São Paulo) (Espírito-Santo et al., 2013). All were caused by ingestion of *A. fulica* infected with *A. cantonensis*.

Laboratory diagnosis is by nonspecific CSF examination, in which the fluid usually appears clear or slightly cloudy (Wang et al., 2008). The protein concentration in the cerebrospinal fluids of infected patients is slightly raised, whereas the glucose concentration is frequently lower than the normal range (Kanpittaya et al., 2000).

Biochemical variables have been used to diagnose diseases in pets and farm animals (Borsa et al., 2006). But there are no studies in the current literature on the hepatic profile of rodents infected by *A. cantonensis*, although this is an important parameter that can be used to evaluate clinical conditions.

Thus, the present study evaluated for the first time the hepatic biochemical and histopathological changes in experimentally infected *R. norvegicus* and can contribute to a better understanding of the *R. norvegicus/A. cantonensis* relationship.

2. Materials and methods

2.1. Parasite and experimental Infection

The strain of *A. cantonensis* studied was isolated by collecting naturally infected *A. fulica* specimens in São Gonçalo (Rio de Janeiro state) (22°49'37" S 43°03'14" W). The cycle was maintained in the Laboratório de Biologia e Parasitologia de Mamíferos Silvestres Reservatórios (IOC) FIOCRUZ - Rio de Janeiro by passages in *R. norvegicus* (Wistar) used as definitive host and *Biomphalaria glabrata* as intermediate host, with the permits for the use of animals obtained from Oswaldo Cruz Foundation (FIOCRUZ) Ethical Committee on Animal Use (Permit Number: LW 24/10).

The snails infected with *A. cantonensis* had their shells removed and cephalopodal mass fragmented and artificially digested in 0.7% HCl solution for 6 h. Subsequently this material was subjected to the Baermann and Moraes technique (1948) and centrifugation to recover the L₃ larvae, which were counted under a stereoscopic microscope.

2.2. Experimental design

A total of 70 adult females of *R. norvegicus* (Wistar) were used. Of them, 60 were individually infected by orogastric gavage with

100 third-stage larvae (L₃) and formed into six groups according to the proposed infection time: 1, 2, 3, 4, 6 and 8 weeks post-inoculation (WPI). The 10 uninfected animals used formed the control group. The animals were kept under controlled conditions of illumination (12/12 h light/dark), temperature (23 ± 2 °C) and received food and water *ad libitum*.

The blood samples were collected by puncture of the inferior vena cava and the serum was separated by centrifuging at 1200g. The liver was weighed, and to measure the levels of glycogen, 1 g of liver tissue was collected, always from the major lobe. For the histopathological analyses, another fragment from the same lobe was collected and fixed in Milloning's solution for 24 h, after which the material was transferred to 70% alcohol and preserved.

2.3. Prepatent period and infectivity

To determine the prepatent period, two grams of feces were collected daily for 6 weeks from infected rodents and subjected to the sedimentation method of Baerman and Moraes, after which first-larvae stage (L₁) were counted using a stereomicroscope to evaluate the infectivity.

2.4. Worm recovery and identification

The nematodes collected from the brain and the pulmonary artery between 1 and 8 weeks post-infection were washed in physiological solution and fixed in hot AFA solution (2% glacial acetic acid, 3% formaldehyde, and 95% ethanol). Specimens from each of the sites were cleared in lactophenol, mounted on slides in lactophenol solution and examined under a light microscope. Taxonomic identification of nematodes was based on morphological and morphometric parameters according Anderson (1978) and Chen (1935).

2.5. Liver histopathology

Fragments of the liver lobes of all rodents submitted to necropsy were dehydrated in a crescent ethanol series with xylol and embedded in paraffin. Thin sections (5 µm) were obtained and stained with hematoxylin - eosin (Humason and Freeman, 1979). These images were obtained using a Nikon Coolpix 4300 digital camera.

2.6. Biochemical determination

The biochemical determination of hepatic function included the detection of aspartate aminotransferase (AST) EC2.6.1.1, alanine aminotransferase (ALT) EC2.6.1.2, alkaline phosphatase (ALP) EC3.1.3.1, bilirubin, glucose and total and fractional proteins using an automated system at the Laboratório de Controle de Qualidade do Centro de Criação de Animais de Laboratório (CECAL - Fiocruz). A commercial diagnostic kit (Doles Reagents® Ltda., Brazil) was used to determine the activity of gamma-glutamyl transferase (GGT) EC2.3.2.2. The hepatic glycogen was extracted by the technique described by Pinheiro and Gomes (1994) and determined by the 3,5 DNS technique (Sumner, 1924).

2.7. Statistical analysis

One-way analysis of variance (ANOVA) was used to determine the differences between the groups and the Tukey-Kramer test

Please cite this article in press as: Garcia, J.S., et al. Metabolic and histopathological profile of *Rattus norvegicus* (Wistar) experimentally infected by *Angiostrongylus cantonensis* (Chen, 1935). Exp. Parasitol. (2013), <http://dx.doi.org/10.1016/j.jexppara.2013.12.002>

was employed to compare the pairwise differences in means each week, both using the Graph Pad Prism program (V.5.00.288, Prism Inc., USA). Values with $P < 0.05$ were considered significant.

3. Results

All animals exposed to L_3 larvae were parasitized and the number of worms recovered during infection ranged from 15 to 51. Between 1 and 4 WPI, L_4 and L_5 larvae were recovered from the rodent's brains, and host mortality was 0.5% (3/60) (Table 1). The percentages of recovered larvae in the first, second, third and fourth WPI were 21.4%, 21.4%, 25.7% and 37.7%, and the percentages of worms recovered in the sixth and eighth WPI were 29.13% and 35.66% of the total larvae administered, respectively.

The pre patent period was between 42 and 45 days after infection and the mean elimination of L_1 was 9.462 ± 4.561 in 2 g of feces.

The AST activity was significantly increased only in the second week of infection, when it was 38.9% higher than in the control group (uninfected) and no significant increase was observed in the eighth week after infection, with a level 22.9% higher than in the control group. The activity of this enzyme was similar to that observed in the control group in the first and sixth weeks post infection and then declined to values lower than 1.48% in the third and fourth weeks in relation the control group (Fig. 1A).

The ALT activity significantly increased by 110.86% in the first, 97.83% in the second, 84.35% in the third, 75.65% in the fourth, 109.78% in the sixth and 58.26% in the eighth week of infection in relation to the control group (Fig. 1B).

The ALKP activity was significantly higher than in the control group and increased by 51.88% in the first, 98.71% in the second, 97.41% in the third and 60.16% in the fourth week of infection. After the fourth week of infection, the ALKP activity declined, with values similar to those observed in the control group (Fig. 1C).

The serum activity of GGT rose significantly in the first (134.96%) and second (148). The livers of the infected rats showed ductal hyperplasia of the portal space associated (67%) week after infection and then decreased, with percentages of 97%, 72%, 93.7% and 97.8% in the third, fourth, fifth and sixth week, respectively (Fig. 1D).

There was no significant difference in serum bilirubin levels between the infected groups and the control group (Fig. 2).

The weight of the livers from the infected animals was 31–47% higher than in the control group in the fourth and sixth weeks, respectively (Table 2).

Levels of hepatic glycogen increased 179.6% in the first, 51.5% in the second, 40.9% in the third, 43.4% in the fourth, 94.6% in the sixth and 68% in the eighth week of infection. However, serum glucose levels decreased significantly over the weeks of infection, with 19.6% in the first, 21.4% in the second, 17.4% in the third, 16.8% in

Table 1
Number of larvae (L_4 and L_5) and adults of *Angiostrongylus cantonensis* recovered from *Rattus norvegicus* (Wistar) through 8 weeks of infection and host mortality (%). Mean \pm SD = mean \pm standard.

Weeks post-inoculation (WPI)	L_4/L_5			Adult			Mortality for each group (%)
	Subaracnoid space			Pulmonary artery			
	Male	Female	Mean (%)	Male	Female	Mean (%)	
1	–	–	21.4 \pm 3.66	–	–	–	–
2	11.80 \pm 5.20	9.60 \pm 4.37	21.4 \pm 4.81	–	–	–	–
3	12.30 \pm 4.30	13.40 \pm 5.98	25.7 \pm 4.70	–	–	–	–
4	15.80 \pm 5.68	21.90 \pm 7.62	37.7 \pm 7.05	–	–	–	–
6	–	–	–	13.75 \pm 8.63	15.38 \pm 6.98	29.13 \pm 7.63	20 (2/10)
8	–	–	–	14.44 \pm 6.67	21.22 \pm 5.59	35.66 \pm 6.91	10 (1/10)

* In first WPI the sex of L_4 larvae was not identified.

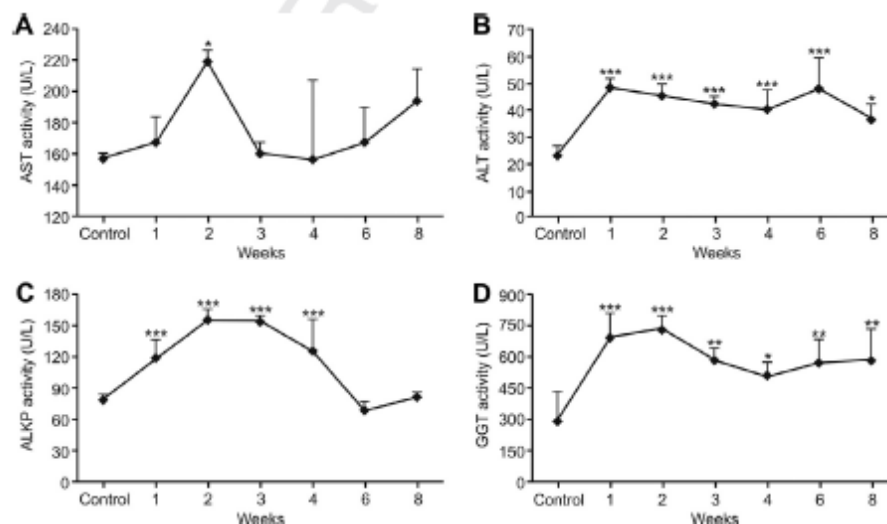


Fig. 1. Changes in the activities of hepatic enzymes in the serum of *Rattus norvegicus* (Wistar) experimentally infected with *Angiostrongylus cantonensis*. (A) Aspartate aminotransferase (AST). (B) Alanine aminotransferases (ALT). (C) Alkaline phosphatase (ALKP). (D) Gamma-glutamyl transferase (GGT).

Please cite this article in press as: Garcia, J.S., et al. Metabolic and histopathological profile of *Rattus norvegicus* (Wistar) experimentally infected by *Angiostrongylus cantonensis* (Chen, 1935). Exp. Parasitol. (2013), <http://dx.doi.org/10.1016/j.exppara.2013.12.002>

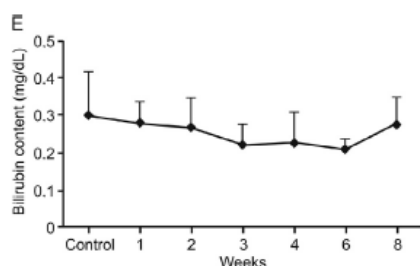


Fig. 2. Biochemical alterations in the serum of *Rattus norvegicus* (Wistar) experimentally infected with *Angiostrongylus cantonensis*. Mean values of bilirubin.

the fourth, 14.18% in the sixth and 22% in the eighth week (Table 2).

The total protein and globulin contents increased only in the eighth week of infection, with relative increases of 25% and 57.5%, respectively (Table 2).

The liver of infected rats showed ductal hyperplasia space port associated to cellular infiltration with mature eosinophils and plasmocytes (Fig. 3A–F).

4. Discussion

In the present study, L₄ and L₅ of *A. cantonensis* were recovered in the subarachnoid space until the sixth week of infection. After this period, adult worms were recovered in the pulmonary arteries. These results are in accordance to those reported in other experiments (Kuberski and Wallace, 1979; Chen and Lai, 2007; Lan and Lai, 2009; OuYang et al., 2012).

The aminotransferases ALT and AST are normally present in low concentrations in the serum (Kaplan, 1987). The increase in the activity of these enzymes is suggestive of hepatopathies (Andriolo and Borges, 1989). The increase of these aminotransferases levels can be caused by various factors due to the high sensitivity to a wide range of factors that can cause hepatic or extra hepatic changes. Furthermore, this increase can also result from the release of excretion-secretion products, leading to increased permeability of the hepatocyte membrane, allowing these enzymes to enter the bloodstream (Kaplan, 1987; Rej, 1971; Burtis et al., 2006).

A significant increase in ALT activity was observed throughout the experiment. A similar finding was reported by Garcia et al. (2011) studying the *R. norvegicus/Echinostoma paraensei* model, as well as by Cury et al. (2005) who studied dogs infected with *Angiostrongylus vasorum*. Furthermore, Dement'ev et al. (1978) observed an increase of AST and ALT in sheep infected by *Dicrocoelium dendriticum*, a trematode parasite of the bile duct. According to these studies, the increase in enzyme activity occurred mainly in the acute phase of infection, a period characterized by the invasive stage of the helminth. In this context, changes in the

plasma enzyme activities analyzed here possibly arose from microscopic liver lesions that developed during the migration process and development of the larvae of *A. cantonensis* in the infected groups. This fact can be better understood from infected rodents' pathological changes, characterized by the presence of inflammatory infiltrate mainly with eosinophils and cell injury contributes to the leakage of enzymes to the plasma, particularly ALT, hepatocyte-specific enzyme present in the cytoplasm of hepatocytes. In contrast, a significant increase in AST activity was observed only in the second week of infection, indicating that this was the period of greatest cell injury caused by infection. This fact explains why this enzyme is found mainly in the membranes of mitochondria of hepatocytes and skeletal and cardiac muscle cells, indicating the larval migration to other tissues (Garcia et al., 2011).

Significant increases in the serum activities of GGT and ALKP were observed from the infection onset by *A. cantonensis*. Similar results have been reported in humans infected by *A. costaricensis* (Quirós et al., 2011), and buffaloes infected with *Fasciola gigantica* (Edith et al., 2010).

According to these authors, the changes result from cholestatic processes that result in biliary retention, promoting the solubilization of the ALKP and GGT adhered to the membranes of hepatocytes and resulting in their release into the blood plasma. Additionally, in response to acute liver injury, immediate increase in the activity of these enzymes can also result in the release of membrane fragments of hepatocytes due to cytolysis. Therefore, similar conditions may be occurring, since the histopathology showed the presence of hyperplasia of the intrahepatic bile ducts, inducing increased pressure inside the ductal lumen and thus increasing production and release of these enzymes.

The bilirubin level was similar in both groups, suggesting that liver injury did not promote a deregulation that could affect the conjugation and transport of bilirubin into the bile canaliculi, possibly indicating a hepatitis without high bilirubin level (Trauner et al., 1998).

A. cantonensis is a parasite which migrates from the intestines to the central nervous system and subsequently into the pulmonary arteries to complete its development. During migration, systemic cell lesions are observed, which can result in the development of secondary inflammatory reactions mainly in the small intestine and liver. This condition induced a significant increase in the contents of total protein and globulin fractions in infected animals in the eighth week, due to the process of delayed hypersensitivity. The same was observed by Cury et al. (2005) in dogs experimentally infected with *A. vasorum*.

However, there was no worm/larvae found in liver, the ductal hyperplasia space port associated to cellular infiltration with mature eosinophils and plasmocytes observed in infected rats, can be explained due to migration of the larvae passing through the liver (Yii, 1976), and/or by toxic excretory products of the worms (Simpson and Gleason, 1975) and/or by circulating antigen of the worms (Timoteo et al., 2005).

Table 2

Liver weight (LW), and total proteins (PROT), albumin (ALB), globulin (GLOB), glycogen (GLI) and glucose (GLU) concentrations in the serum of *Rattus norvegicus* (Wistar) experimentally infected with *Angiostrongylus cantonensis*. X ± SD = mean ± standard deviation (*P < 0.05, **P < 0.001, ***P < 0.0001).

Parameters	Period of infection (weeks)						
	Control	1	2	3	4	6	8
	X ± SD	X ± SD	X ± SD	X ± SD	X ± SD	X ± SD	X ± SD
PROT (g/dl)	5.59 ± 0.22	4.34 ± 0.1	5.88 ± 0.2	5.6 ± 0.29	5.82 ± 0.29	5.53 ± 0.21	7.00 ± 0.61*
ALB (g/dl)	3.31 ± 0.25	3.48 ± 0.60	3.45 ± 0.2	3.4 ± 0.26	3.43 ± 0.21	2.84 ± 0.34	3.41 ± 0.34
GLOB (g/dl)	2.28 ± 0.09	2.11 ± 0.15	2.4 ± 0.21	2.2 ± 0.15	2.38 ± 0.16	2.68 ± 0.23	3.59 ± 0.58***
GLI (mg/dl)	16.04 ± 0.50	44.85 ± 3.34***	24.3 ± 0.5***	22.6 ± 0.5**	23.0 ± 2.26**	31.92 ± 3.27***	26.96 ± 2.88***
GLU (mg/dl)	154.7 ± 6.46	124.4 ± 13.3***	121.6 ± 8.5***	127.8 ± 8.36***	128.70 ± 13.8**	132.75 ± 14.3*	120.7 ± 10.9***
LW(g)	6.42 ± 0.45	9.23 ± 1.03***	9.26 ± 1.12***	8.56 ± 0.85*	8.47 ± 0.89*	9.47 ± 1.30***	9.32 ± 0.89***

Please cite this article in press as: Garcia, J.S., et al. Metabolic and histopathological profile of *Rattus norvegicus* (Wistar) experimentally infected by *Angiostrongylus cantonensis* (Chen, 1935). Exp. Parasitol. (2013), <http://dx.doi.org/10.1016/j.exppara.2013.12.002>

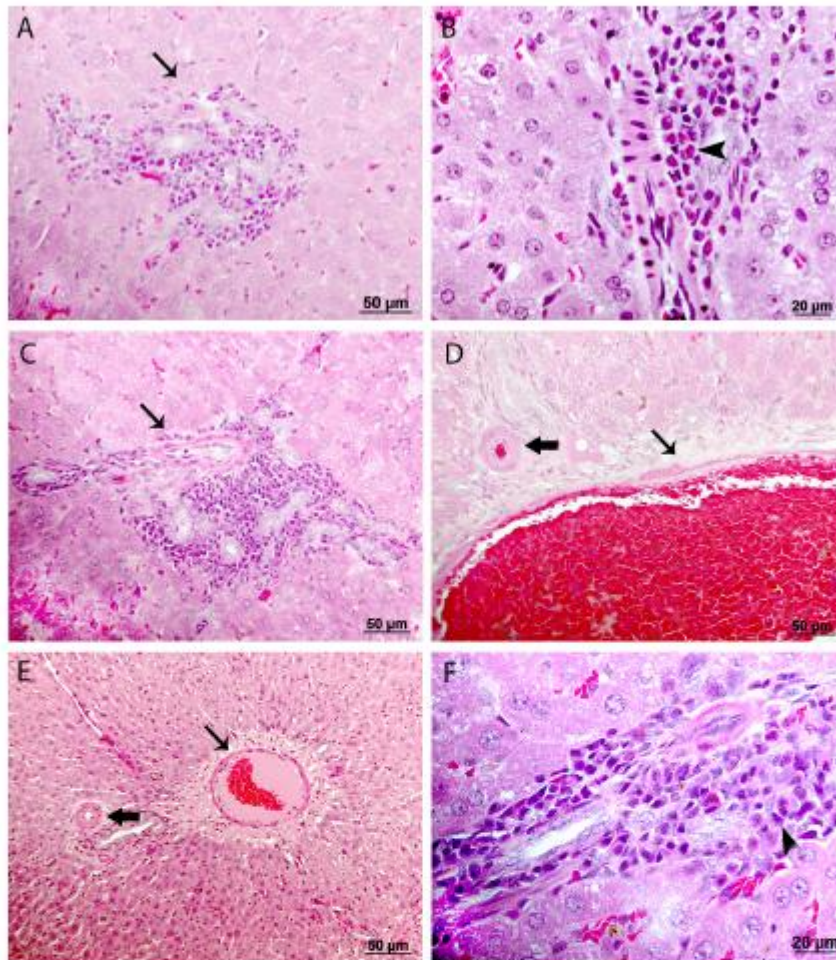


Fig. 3. Histological changes in liver of *Rattus norvegicus* infected with *Angiostrongylus cantonensis* along 8 weeks of infection. (A) Ductal hyperplasia with mononuclear infiltrate (arrow). (B) Details of periductal cellular infiltration in the portal space showing the presence of eosinophils and mononuclear cells (head of arrow). (C) Periductal hyperplasia in space portal. (D and E) Apparent congestion vein (black arrow) and artery (white arrow) of the portal space without cellular infiltration. (F) Mononuclear infiltrate with mature eosinophils (head of arrow). Hematoxylin and eosin staining (HE).

Changes in liver glycogen levels were also observed by Moxon and Anderson (1979) who observed an increase in brain glycogen in rodents experimentally infected with *Haemophilus influenzae*, a bacterium involved in the development of inflammatory reactions of the meninges. According to the authors, the increase in brain glycogen occurred due to leukocyte recruitment in response to a local inflammatory process. In this same study, the results of electron microscopy revealed the presence of large glycogen granules in the cytoplasm of these cells, which are essential to the process of phagocytosis. Thus, the increase in liver glycogen concentration shown may have been influenced by inflammatory infiltrates in the liver of rodents infected with *A. cantonensis*, also contributing to the increase in organ weight during the eight-week study (Wagner, 1946).

Concurrent with the increase in hepatic glycogen levels, there was a decrease in blood glucose levels. This result may be related to the metabolism of glycogen. The hepatic glycogen metabolism can be influenced by vascular septum and can depend on the sinusoidal septal and portal circulatory patterns (Soares Filho et al., 2012).

Aleyné and Scullard (1969) and Gobatto (1993) reported low levels of glucose in the blood of humans and rodents with nutritional deficiencies, due to the reduced activity of glucose-6-phosphatase, which acts in the final step of glycogenolysis and gluconeogenesis in the hepatocytes, releasing glucose. Shih and Chen (1982) reported the activity of glycolytic enzymes in juvenile specimens of *A. cantonensis*, indicating the presence of an oxidative pathway to maintain the parasite's energy balance. This aspect highlights the importance of glucose monomers for the production of energy required for the metabolic processes of helminths. Thus, the hypoglycemia observed in the infected groups may also arise as a consequence of direct assimilation of glucose freed by the parasite.

The results obtained demonstrate that infection caused by *A. cantonensis* in *R. norvegicus* promotes metabolic hepatic and histopathological alterations, characterized by the increase in the activity of the enzymes ALT, AST, GGT and ALKP, which can indicate the development of hepatitis with an intra-hepatic cholestatic process, the presence of the inflammatory infiltrate and alteration in the glycidic metabolism, characterized by an increase in hepatic glycogen and reduction of serum glucose. These findings can

contribute to a better understanding of the relationship between *A. cantonensis* and *R. norvegicus*.

Acknowledgments

This study was supported by the Programa Institucional de Bolsas de Iniciação Científica of the Conselho Nacional de Desenvolvimento Científico e Tecnológico (PIBIC/CNPq). We also thank Sandra Telles and Rodrigo Mexas of Imaging Service-FIOCRUZ for their support.

References

Alicata, J.E., 1965. Biology and distribution of the rat lungworm, *Angiostrongylus cantonensis*, and its relationship to eosinophilic meningoencephalitis and other neurological disorders of man and animals. *Adv. Parasitol.* 3, 223–248.

Alleyne, G.A.O., Scullard, G.H., 1969. Alterations in carbohydrate metabolism in Jamaican children with severe malnutrition. *Clin. Sci.* 37, 631–642.

Anderson, R.C., 1978. Keys to genera of the superfamily Metastrongyloidea. In: Anderson, R.C., Chabaud, A.G., Willmott, S. (Eds.), *CIH Keys to the Nematodes Parasites of Vertebrates*. Commonwealth Agricultural Bureaux, Farnham Royal, Bucks, U.K., pp. 1–40.

Andriolo, A., Borges, D.R., 1989. Erziologia clínica em doenças do fígado. *Rev. Bras. Patol. Clin.* 25, 95–98.

Borsa, A., Kohayagawa, A., Boretti, L.P., Saito, M.E., Kuibida, K., 2006. Níveis séricos de enzimas de função hepática em frangos de corte de criação industrial clinicamente saudáveis. *Arq. Bras. Med. Vet. Zoot.* 48 (4), 675–677.

Burtis, C.A., Ashwood, E.R., Bruns, E.R., 2006. *Tietz Textbook of Clinical Chemistry and Molecular Diagnostics*. Elsevier, Amsterdam, pp. 24–48.

Caldeira, R.L., Mendonça, C.L., Goveia, C.O., Lenzi, H.L., Graeff-Teixeira, C., Lima, W.S., Mota, E.M., Pecora, I.L., Medeiros, A.K., Carvalho, O.D.O.S., 2007. First record of molluscs naturally infected with *Angiostrongylus cantonensis* (Chen, 1935) (Nematoda: Metastrongyloidea) in Brazil. *Mem. I. Oswaldo Cruz* 102, 887–889.

Carvalho, O.S., Scholte, R.G.C., Mendonça, C.L.F., Passos, L.K.J., Galdeira, R.L., 2012. *Angiostrongylus cantonensis* (Nematoda: Metastrongyloidea) in molluscs from harbour areas in Brazil. *Mem. I. Oswaldo Cruz* 107 (6), 740–746.

Chen, H.T., 1935. Un nouveau nematode pulmonaire. *Pulmonema cantonensis*, n. sp., des rats de Canton. *Ann. Parasit. Hum. Comp.* 4, 312–317.

Chen, K.M., Lai, S.C., 2007. Biochemical and pathological evaluation of albendazole/thalidomide co-therapy against eosinophilic meningitis or meningoencephalitis induced by *Angiostrongylus cantonensis*. *J. Antimicrob. Chemother.* 59 (2), 264–276.

Cury, M.C., Guimarães, M.P., Lima, W.S., Caldeira, M.C., Couto, T.R., Murta, K., Carvalho, M.G., Baptista, J.M., 2005. Biochemical serum profiles in dogs experimentally infected with *Angiostrongylus vasorum* (Baillet, 1866). *Vet. Parasitol.* 128 (1–2), 121–127.

Dement'ev, I.S., Serikbaeva, B.K., Karabuev, D.K., 1978. The effect of vitamin C and cobalt chloride on the pathological process in dicrocoeliasis in sheep (in Russian). *Tr. Kaz. Nauchno-Issled. Veterinarny Institute* 17, 79–81.

Edith, R., Godara, R., Sharma, R.J., Thilagar, M.B., 2010. Serum enzyme and hematological profile of *Fasciola gigantica* immunized and experimentally infected riverine buffaloes. *Parasitol. Res.* 106 (4), 947–956.

Espirito-Santo, M.C., Pinto, P.L.S., Mota, D.J.G., Gryshik, R.C.B., 2013. The first case of *Angiostrongylus cantonensis* eosinophilic meningitis diagnosed in the city of São Paulo, Brazil. *Rev. I. Med. Trop.* 55 (2), 129–132.

Garcia, J.S., Hooper, C.S., Simões, R.O., Dos Santos, M.A.J., Maldonado Jr., A., Pinheiro, J., 2011. Biochemical and histological responses of *Rattus norvegicus* (Wistar)

infected by *Echinostoma paraensei* (Trematoda: Echinostomatidae). *Vet. Parasitol.* 178, 86–92.

Gobatto, C.A., 1993. Alterações Metabólicas do Treinamento Físico em Ratos Previamente Desnutridos e Recuperados. *Dissertação (Mestrado) – Ciências Biológicas*, Universidade Estadual de Campinas, São Paulo.

Graeff-Teixeira, C., Silva, A.C.A., Yoshimura, K., 2009. Update on eosinophilic meningoencephalitis and its clinical relevance. *Clin. Microbiol.* 22, 322–348.

Hollingsworth, R.G., Cowie, R.H., 2006. Apple snails as disease vectors. In: Joshi, R.C., Sebastian, L.C. (Eds.), *Global Advances in Ecology and Management of Golden Apple Snails*. Philippine Rice Research Institute, Muñoz, Nueva Ecija, pp. 121–132.

Humason, G.L., 1979. *Animal Tissue Techniques*. W.H. Freeman, San Francisco, USA, p. 661.

Kanpittaya, J., Jitpimolmard, S., Tiangkao, S., Mairiang, E., 2000. MR findings of eosinophilic meningoencephalitis attributed to *Angiostrongylus cantonensis*. *AJNR Am. J. Neuroradiol.* 21, 1090–1094.

Kaplan, M.M., 1987. In: Schiff, L., Schiff, E.R. (Eds.), *Diseases of the Liver*. J. L. Lippincott, Philadelphia, pp. 219–260.

Kuberski, T., Wallace, G.D., 1979. Clinical manifestations of eosinophilic meningitis due to *Angiostrongylus cantonensis*. *Neurology* 29, 566–570.

Lan, K.P., Lai, S.C., 2009. Differences of proteolytic enzymes and pathological changes in permissive and nonpermissive animal hosts for *Angiostrongylus cantonensis* infection. *Vet. Parasitol.* 165, 265–272.

Lima, A.R.M.C., Mesquita, S.D., Santos, S.S., Aquino, E.R.P., Rosa, L.R.S., Duarte, F.S., Teixeira, A.O., Costa, Z.R.S., Ferreira, M.L.B., 2009. Neuroinfection by *Angiostrongylus cantonensis* in Recife, Pernambuco, Brazil. *Arq. Neuropsiquiatr.* 64 (4), 1093–1096.

Moxon, E.R., Anderson, P., 1979. Meningitis caused by *Haemophilus influenzae* in infant rats: protective immunity and antibody priming by gastrointestinal colonization with *Escherichia coli*. *J. Infect. Dis.* 140 (4), 471–478.

OuYang, L., Wei, J., Wu, Z., Zeng, X., Li, Y., Jia, Y., Ma, Y., Zhan, M., Lei, W., 2012. Differences of larval development and pathological changes in permissive and nonpermissive rodent hosts for *Angiostrongylus cantonensis* infection. *Parasitol. Res.* 111 (4), 1547–1557.

Pinheiro, J., Gomes, E.M., 1994. A method for glycogen determination in molluscs. *Arq. Bras. Biol. Tecnol.* 37, 569–576.

Quirós, J.L., Jiménez, E., Bonilla, R., Arce, I., Hernández, C., Jiménez, Y., 2011. Abdominal angiostrongyliasis with involvement of liver histopathologically confirmed: a case report. *Rev. I. Med. Trop.* 53 (4), 219–222.

Rej, R., 1971. *Clinical Chemistry*, pp. 1971–1979.

Shih, H.H., Chen, S.N., 1982. Glycolytic enzymes in juvenile and adult *Angiostrongylus cantonensis*. *Southeast Asian J. Trop. Med. Public Health* 13 (1), 114–119.

Simpson, G.F., Gleason, L.N., 1975. Lesion formation in the livers of mice caused by metabolic products of *Hymenolepis microstoma*. *J. Parasitol.* 61, 152–154.

Soares Filho, P.J., Carvalho, A.C.G., Guzmán Silva, M.A., 2012. O mapeamento da unidade funcional hepática: uma ferramenta para diagnóstico e pesquisa. *J. Bras. Patol. Med. Lab.* 48 (3), 203–210.

Sumner, J.B., 1924. A method for colorimetric determination for phosphorus. *Science* 2601 (100), 413–414.

Timoteo, O., Maco Jr, V., Maco, V., Neyra, V., Yi, P.J., Leguía, G., Espinoza, J.R., 2005. Characterization of the humoral immune response in alpacas (*Lama pacos*) experimentally infected with *Fasciola hepatica* against cysteine proteases Fas1 and Fas2 and histopathological findings. *Vet. Immunol. Immunopathol.* 106 (1), 77–86.

Trauer, M., Meier, P.J., Boyer, J.J., 1998. Molecular pathogenesis of cholestasis. *N. Engl. J. Med.* 339, 1217–1227.

Wagner, R., 1946. The estimation of glycogen in whole blood and white blood cells. *Arch. Biochem.* 11, 249–258.

Wang, Q.P., Lai, D.H., Zhu, X.Q., Chen, X.G., Lun, Z.R., 2008. Human angiostrongyliasis. *Lancet Infect. Dis.* 8 (10), 621–630.

4.3 - ARTIGO 3

Título: Physiological and histopathological changes in *Rattus norvegicus* (Wistar) experimentally infected by *Angiostrongylus cantonensis* (Chen, 1935)

Relação do Manuscrito com os Objetivos: Os resultados apresentados neste manuscrito são referentes aos seguintes objetivos:

- Analisar o perfil: hematológico, histopatológico, cardíaco e pulmonar dos roedores infectados;
- Contribuir para uma melhor compreensão da relação entre *A. cantonensis* e seu hospedeiro definitivo *R. norvegicus*;

Situação do Manuscrito: Artigo submetido para publicação na revista *Parasitology International*

Fator de Impacto da Revista: 2.372

Referência:

Juberlan Silva Garcia, Camila dos Santos Lúcio, Tatiane Cristina dos Santos Bonfim, Arnaldo Maldonado Junior, Victor Menezes Tunholi, Vinícius Menezes Tunholi-Alves, Esther Maria Mota, Raquel de Oliveira Simões, André Campos Santana, Cleber Hooper, Jairo Pinheiro & Marcio Neves Bóia. Physiological and histopathological changes in *Rattus norvegicus* (Wistar) experimentally infected by *Angiostrongylus cantonensis* (Chen, 1935).

Resumo:

A meningite eosinofílica é uma zoonose endêmica no Sudeste da Ásia e nas ilhas do Pacífico. É considerada uma doença emergente, pois vem se expandindo tanto geograficamente como também em termos de variabilidade de hospedeiros. Na América do Sul, os primeiros casos foram registrados no Brasil devido a ingestão de moluscos infectados. Neste estudo, 70 fêmeas adultas de *Rattus norvegicus* (Wistar) foram utilizadas para se avaliar a hematologia, gasometria, os marcadores cardíacos e as alterações histopatológicas causadas pelo parasito. Sessenta animais foram infectados individualmente através de uma sonda orogástrica com 100 larvas L₃ de *Angiostrongylus cantonensis* e 10 animais não infectados formaram o grupo controle. Os resultados obtidos demonstram que a infecção causada pelo *A. cantonensis* em *R. norvegicus* promoveu mudanças hematológicas significativas no hospedeiro vertebrado, que se manifestou principalmente sob a forma de anemia regenerativa, trombocitopenia e eosinofilia. Além disso, as alterações histopatológicas no parênquima pulmonar demonstrou nos roedores a ocorrência de áreas de necrose e extensa fibrose, podendo estar diretamente relacionada com o desenvolvimento de hipóxia celular e alterações nas enzimas cardíacas. Este estudo pode contribuir para uma melhor compreensão da relação entre *A. cantonensis* e *R. norvegicus*.

Manuscript Number: PARINT-D-13-00305

Title: Physiological and histopathological changes in *Rattus norvegicus* (Wistar) experimentally infected by *Angiostrongylus cantonensis* (Chen, 1935)

Article Type: Research Paper

Keywords: Enzyme cardiac, hemogasometric, *Angiostrongylus cantonensis*, lung alteration.

Corresponding Author: Dr. Juberlan Garcia,

Corresponding Author's Institution: FIOCRUZ

First Author: Juberlan Garcia

Order of Authors: Juberlan Garcia; Camila S Lucio; Tatiane C Bonfim; Arnaldo Maldonado Jr.; Victor M Tunholi ; Vinícius M Tunholi-Alves; Esther M Motta; Raquel O Simões; André C Santana; Jairo Pinheiro; Márcio N Bóia

Abstract: Eosinophilic meningitis is a zoonosis endemic to Southeast Asia and the Pacific islands. It is considered an emerging disease because it has been expanding both geographically and in terms of the range of hosts. In South America, the first cases were reported in Brazil and were attributed to eating infected snails. In this study, 70 adult females of *R. norvegicus* (Wistar) were used to evaluate hematology, blood gases, cardiac markers and lung histopathology changes caused by this parasite. Of them, 60 were individually infected by orogastric gavage with 100 L3 larvae and 10 uninfected animals formed the control group. The results obtained demonstrate that infection caused by *A. cantonensis* in *R. norvegicus* promotes significant haematological changes induced in the vertebrate host, manifested mainly in the form of regenerative anemia, thrombocytopenia and eosinophilia. Additionally, histopathological changes in the lung parenchyma demonstrated in rodents reveal the occurrence of areas of necrosis and extensive fibrosis, being directly related to the development of cellular hypoxia and enzyme cardiac changes. This study can contribute to a better understanding of the relationship between *A. cantonensis* and *R. norvegicus*.

Ms. Ref. No: PARINT-D-13-00305

Title: Physiological and histopathological changes in *Rattus norvegicus* (Wistar) experimentally infected by *Angiostrongylus cantonensis* (Chen, 1935)

Parasitology International

Dear Dr. Juberlan Garcia,

Your submission entitled "Physiological and histopathological changes in *Rattus norvegicus* (Wistar) experimentally infected by *Angiostrongylus cantonensis* (Chen, 1935)" has been assigned the following manuscript number: PARINT-D-13-00305

You may check on the progress of your paper by logging on to the Elsevier Editorial System as an author. The URL is <http://ees.elsevier.com/parint/>.

Your username is: garciajsg@gmail.com

If you need to retrieve password details, please go to:
http://ees.elsevier.com/parint/automail_query.asp

Thank you for submitting your work to this journal.

Kind regards,

Administrative Support Agent [02-Feb-11]

Physiological and histopathological changes in *Rattus norvegicus* (Wistar) experimentally infected by *Angiostrongylus cantonensis* (Chen, 1935)

Juberlan Silva Garcia ^{a,b*}, Camila dos Santos Lucio ^b, Tatiane Cristina dos Santos Bonfim ^b, Arnaldo Maldonado Junior ^b, Victor Menezes Tunholi ^c, Vinícius Menezes Tunholi-Alves ^c, Esther Maria Mota ^d, Raquel de Oliveira Simões ^b, André Campos Santana ^b, Cleber Hooper ^e, Jairo Pinheiro ^c, Marcio Neves Bóia ^b

^a *Curso de Pós graduação em Medicina Tropical, Instituto Oswaldo Cruz, Fiocruz, Brazil*

^b *Laboratório de Biologia e Parasitologia de Mamíferos Silvestres Reservatórios, Instituto Oswaldo Cruz, Fiocruz, RJ, Brazil*

^c *Departamento de Ciências Fisiológicas, Instituto de Biologia and Curso de Pós Graduação em Ciências Veterinárias, Universidade Federal Rural do Rio de Janeiro, BR-465-km 7, CEP 23890-000 Seropédica, Rio de Janeiro, Brazil*

^d *Laboratório de Patologia, Instituto Oswaldo Cruz, Fiocruz, Av. Brasil 4365, CEP 21040-30 Rio de Janeiro, Brazil*

^e *Departamento de Controle de Qualidade Animal, Centro de Criação de Animais de Laboratório (CECAL), Fundação Oswaldo Cruz, Rio de Janeiro, Brazil*

+ Corresponding author: J.S. Garcia

E-mail address: juberlan@ioc.fiocruz.br

Tel.: 55-21-2562-1253

Abstract

Eosinophilic meningitis is a zoonosis endemic to Southeast Asia and the Pacific islands. It is considered an emerging disease because it has been expanding both geographically and in terms of the range of hosts. In South America, the first cases were reported in Brazil and were attributed to eating infected snails. In this study, 70 adult females of *R. norvegicus* (Wistar) were used to evaluate hematology, blood gases, cardiac markers and lung histopathology changes caused by this parasite. Of them, 60 were individually infected by orogastric gavage with 100 L₃ larvae and 10 uninfected animals formed the control group. The results obtained demonstrate that infection caused by *A. cantonensis* in *R. norvegicus* promotes significant haematological changes induced in the vertebrate host, manifested mainly in the form of regenerative anemia, thrombocytopenia and eosinophilia. Additionally, histopathological changes in the lung parenchyma demonstrated in rodents reveal the occurrence of areas of necrosis and extensive fibrosis, being directly related to the development of cellular hypoxia and enzyme cardiac changes. This study can contribute to a better understanding of the relationship between *A. cantonensis* and *R. norvegicus*.

Introduction

Angiostrongylus cantonensis is considered the main etiological agent of eosinophilic meningitis, which is characterized by an intense inflammatory reaction of the meninges with predominance of eosinophils [1]. This zoonosis, which is endemic to Southeast Asia and the Pacific islands, is considered an emerging disease because it has been expanding both geographically and in terms of the range of hosts [2]. In South America, the first cases were reported in Brazil, two in the municipality of Cariacica in the state of Espírito Santo, two in the state of Pernambuco (municipalities of Escada and Olinda) and five in São Paulo state. All nine cases were attributed to eating snails infected by third-stage larvae (L₃) of *A. cantonensis* [3, 4, 5]. Besides its implication in human diseases, studies reveal the involvement of this parasite in neurological syndromes in animals, showing its importance to veterinary medicine also [6,7].

Parasites belonging to the Metastrongylidae family are characterized by their heteroxenous life cycle, where snails act as the main intermediate hosts and the rodents *Rattus rattus* and *Rattus norvegicus* are the definitive hosts. After ingestion of the infective larvae by the host, the larvae invade the intestinal tissue causing enteritis, before passing through the liver [8]. Finally the larvae reach the central nervous system and subsequently migrate to the pulmonary artery, causing important pathological changes, mainly in the central nervous system and lungs [9]. Recent studies demonstrate important pathological alterations resulting from the larval development of *A. cantonensis* in permissive (rats) and nonpermissive (mice) laboratory animals. The results of [10] and [11] showed that chronic granuloma formation can lead to tissue destruction and fibrosis of the lung tissue by the parasite. Additionally, [12] reported CT histopathological changes in the lungs of 15 patients with confirmed angiostrongyliasis cantonensis. Similar findings have also been reported in other helminth infections, such as those induced by *Schistosoma mansoni* [13] and *Angiostrongylus vasorum* [14].

Despite these studies, surprisingly no biochemical profile has been characterized in the *R. norvegicus* / *A. cantonensis* interface. This knowledge gap is worrying because neural angiostrongyliasis is spreading globally, with cases having been notified in various regions. Therefore, the aim of the present study was to characterize the development profile of angiostrongyliasis through hematological, hemogasometric and anatomopathological

techniques, to improve understanding of the physiopathological aspects of this metazoonosis, especially to identify possible markers of tissue injury.

2. Material and Methods

2.1. Parasite and Experimental Infection

The strain of *A. cantonensis* studied was isolated by collecting naturally infected *Achatina fulica* specimens in the city of São Gonçalo (Rio de Janeiro state) (22°49'37"S43°03'14"W). The cycle was maintained in the Laboratório de Biologia e Parasitologia de Mamíferos Silvestres Reservatórios (IOC) Fiocruz – Rio de Janeiro by passages in *Rattus norvegicus* (Wistar) used as definitive host and *Biomphalaria glabrata* as intermediate host. The experiment was approved by the Oswaldo Cruz Foundation (Fiocruz) Ethical Committee on Animal Use (Permit Number LW 24/10).

The snails infected with *A. cantonensis* had their shells removed and cephalopodal mass fragmented and artificially digested in 0.7% HCl solution for 6 hours. Subsequently this material was subjected to the Baermann and Moraes technique (1948) and centrifugation to recover the L₃ larvae, which were counted under a stereoscopic microscope.

2.2. Experimental design

A total of 70 adult females of *R. norvegicus* (Wistar) were used. Of them, 60 were individually infected by orogastric gavage with 100 third-stage larvae (L₃) and formed into six groups according to the proposed infection time: 1, 2, 3, 4, 6 and 8 weeks post-inoculation (WPI). The 10 uninfected animals formed the control group. The animals were kept under controlled conditions of illumination (12/12 h light/dark), temperature (23±2 °C) and received food and water *ad libitum*.

The blood samples were collected by cardiac puncture and the serum was separated by centrifuging at 1,200 g. The lungs and hearts were collected and fixed in Milloning's solution for 24 hours, after which the material was transferred to 70% alcohol and preserved for histopathological analyses.

2.3. Haematological and Biochemical analyses

Blood samples were collected for determination of haematocrit, total red blood cells with their dimensions, haemoglobin and haematimetric index (mean corpuscular volume, MCV; mean corpuscular haemoglobin, MCH; and mean corpuscular haemoglobin concentration,

MCHC) and platelets. For total white blood cells, the total blood was collected using Capiject-dipotassium-EDTA capillary blood collection tubes and analyzed by a fully automated ABX ABC Vet veterinary hematology analyzer (Horiba ABX, Montpellier, France). For determination of leucocytes, a series of blood films was prepared and subjected to May-Grunwald Giemsa staining. A commercial diagnostic kit (Doles Reagents Ltda., Brazil) was used to determine the activity of aspartate aminotransferase (AST), isoenzymes creatine kinase (CK), CK-MB fraction and lactate dehydrogenase (LDH), commonly used as biomarkers to detect cardiac injury.

2.4. Hemogasometric analysis

The blood samples were collected by cardiac puncture, with syringes that had been previously heparinized. After collection, the blood was immediately inserted in i-STAT® cartridges CG4+, (Abbott i-Stat Point of Care). The i-STAT portable clinical analyzer, in conjunction with the i-stat test cartridges, performs blood analysis at the point of care. Just two or three drops of fresh blood (arterial, capillary or venous whole blood sample) are required, and the portable battery-powered analyzer displays quantitative test results in approximately two minutes. Arterial blood gas testing is performed using the CG4+ cartridge. The parameters that can be measured are: lactate (Lac), pH, pCO₂, and pO₂. TCO₂, HCO₃, BE, and sO₂ are the calculated results.

2.5. Cardiac and Pulmonary Histopathology

The hearts and lungs of the rodents submitted to necropsy were dehydrated in a crescent ethanol series with xylol and embedded in paraffin. Thin sections (5µm) were obtained and stained with hematoxylin-eosin (HE) and Gomori's reticulin stain (GR) [15]. The images were obtained using a Nikon Coolpix 4300 digital camera.

2.6. Worm counts

The nematodes collected from the brain and the pulmonary artery between 1 and 8 weeks post-infection were washed in physiologic solution and fixed in hot AFA solution (2% glacial acetic acid, 3% formaldehyde, and 95% ethanol). Specimens from each of the sites were cleared in lactophenol, mounted on slides in lactophenol solution and examined under a light microscope. Taxonomic identification of nematodes was based on morphological and morphometric parameters according to [9, 16].

2.7. Statistical analysis

The results obtained were expressed as mean \pm standard deviation and the Tukey test and ANOVA were used to compare the means ($\alpha = 5\%$; InStat, GraphPad, v.4.00, Prism, GraphPad, v.3.02, Prism, Inc.).

3. Results

All animals exposed to L₃ larvae developed infection. The number of worms recovered ranged from 25 to 51. Between 1 and 4 WPI, L₄ and L₅ larvae were recovered from the rodents' brains, and mortality ranged from 10 to 20%. The percentages of recovered larvae in the first, second, third and fourth WPI were 35.3%, 32.4%, 35.7% and 37.7%, and the percentages of worms recovered in the sixth and eighth WPI were 29.13% and 35.66% of the total larvae administered, respectively.

The haematological parameters of rats infected with *A. cantonensis* and the control (uninfected) group are summarized in Table 1. The haematocrit and red blood cell (RBC) counts were significantly lower in the third, fourth, sixth and eighth weeks of infection, and platelet counts were lower in the sixth and eighth weeks in relation to the uninfected control group. However, significant differences between infected and uninfected groups were only observed in the levels haemoglobin (third week) and mean corpuscular haemoglobin (MCHC) (eighth week). The mean corpuscular volume (MCV) and mean corpuscular haemoglobin (MCH) did not differ between infected and uninfected groups.

Table 1. Haematological analyses (erythrocyte and platelet), expressed as mean \pm standard deviation, *Rattus norvegicus* (Wistar) experimentally infected with *Angiostrongylus cantonensis*.

Parameters	Control	Weeks Post-infection (WPI)					
		1	2	3	4	6	8
RBC ($10^6/\text{mm}^3$)	8.64 \pm 0.53	8.33 \pm 0.53	8.31 \pm 0.30	7.57 \pm 0.37**	7.77 \pm 0.26**	6.96 \pm 0.85**	7.45 \pm 0.42**
Haematocrit (%)	47.29 \pm 1.95	46.04 \pm 2.76	46.86 \pm 1.70	43.28 \pm 2.05*	43.92 \pm 1.78*	42.05 \pm 3.67**	42.60 \pm 2.25**
Haemoglobin (g/dL)	16.55 \pm 0.64	15.16 \pm 7.74	16.84 \pm 0.76	15.55 \pm 0.83	15.84 \pm 0.71	14.06 \pm 1.40*	15.54 \pm 0.87
MCV (fm^3)	54.82 \pm 1.35	55.37 \pm 0.55	56.42 \pm 1.25	57.17 \pm 1.00	56.53 \pm 0.74	55.16 \pm 1.55	57.20 \pm 2.09
MCH(pgL)	19.18 \pm 0.63	19.96 \pm 0.34	20.28 \pm 0.57	20.54 \pm 0.55	20.38 \pm 0.40	19.38 \pm 0.34	19.54 \pm 0.66
MCHC (g/dL)	35.01 \pm 0.49	36.07 \pm 0.44	35.91 \pm 0.44	35.93 \pm 0.48	36.08 \pm 0.44	35.13 \pm 0.61	34.08 \pm 0.43*
Platelet (/mm ³)	853.50 \pm 95.68	866.80 \pm 88.04	955.70 \pm 111.16	973.67 \pm 187.87	952.50 \pm 121.39	351.50 \pm 94.21***	518.89 \pm 173.20**

RBC, red blood cells; MCV, mean corpuscular volume; MCH, mean corpuscular haemoglobin; MCHC, mean corpuscular haemoglobin. *** $P < 0.001$; ** $P < 0.01$; * $P < 0.05$.

The white blood cell analysis revealed a significant increase in the number of neutrophils (third, fourth and sixth weeks), eosinophils (all weeks), basophils (fourth and sixth weeks), lymphocytes and total leukocytes (third, fourth, sixth and eighth weeks). However, no significant differences were observed in the number of monocytes (Figure 1).

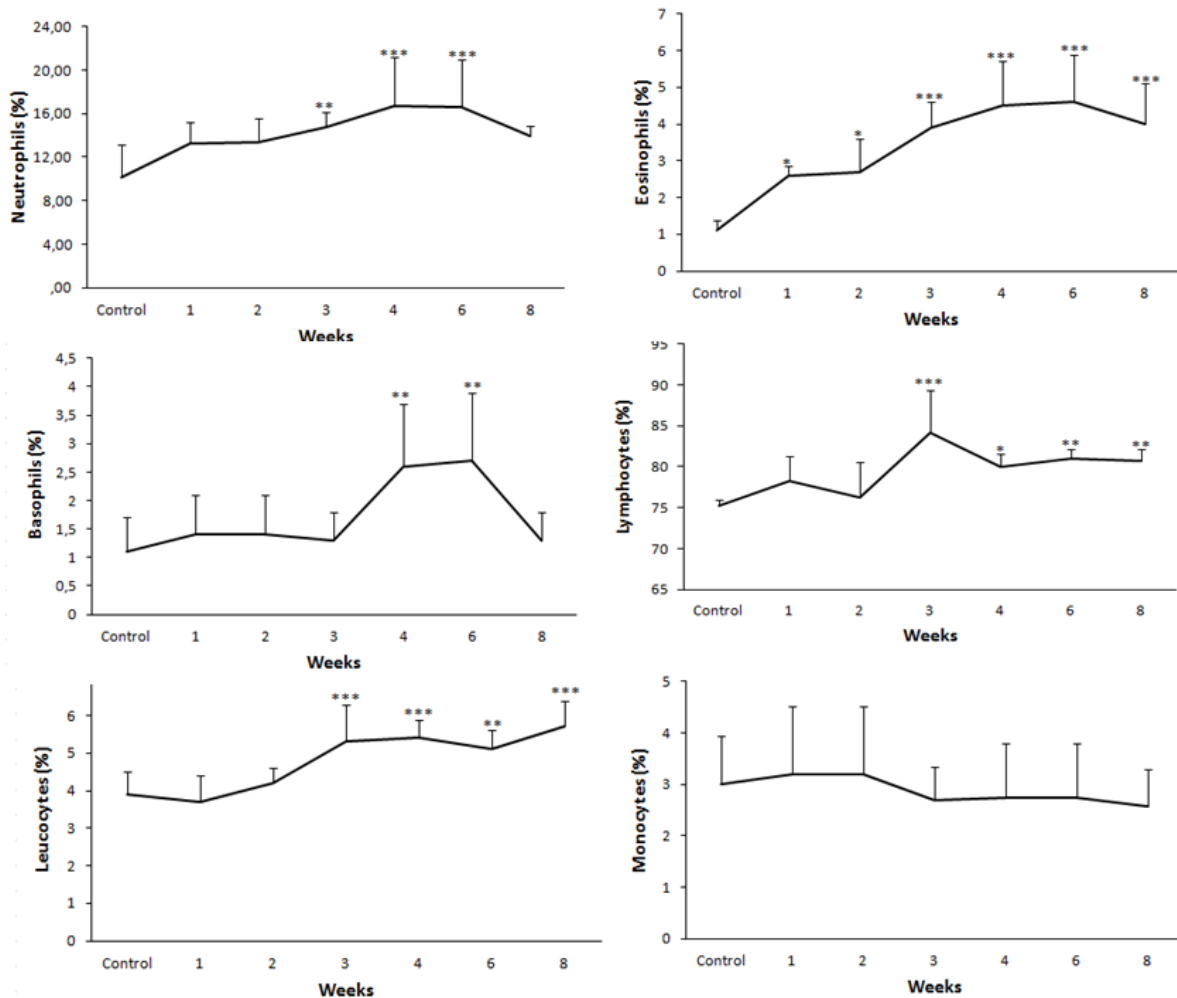


Figure 1. Hematological analysis results of white blood cells (WBC), expressed as mean \pm standard deviation, of *Rattus norvegicus* (Wistar) experimentally infected with *Angiostrongylus cantonensis*. *** $P < 0.001$; ** $P < 0.01$; * $P < 0.05$.

The levels of cardiac enzymes rose significantly in the following weeks: creatine kinase (CK) in the sixth ($q = 6.925$; $p < 0.001$) and eighth ($q = 4.428$; $p < 0.05$); creatine kinase MB fraction (CK-MB) in the fourth ($q = 5.102$; $p < 0.05$), sixth ($q = 5.268$; $p < 0.05$) and eighth ($q = 5.223$; $p < 0.05$); lactate dehydrogenase (LDH) in the second ($q = 5.578$; $p < 0.05$), third ($q = 5.387$; $p < 0.05$), fourth ($q = 6.336$; $p < 0.01$), sixth ($q = 7.327$; $p < 0.001$) and eighth ($q = 7.012$; $p < 0.001$); and aspartate aminotransferase (AST) in the second ($q = 5.035$; $p < 0.05$) (Figure 2).

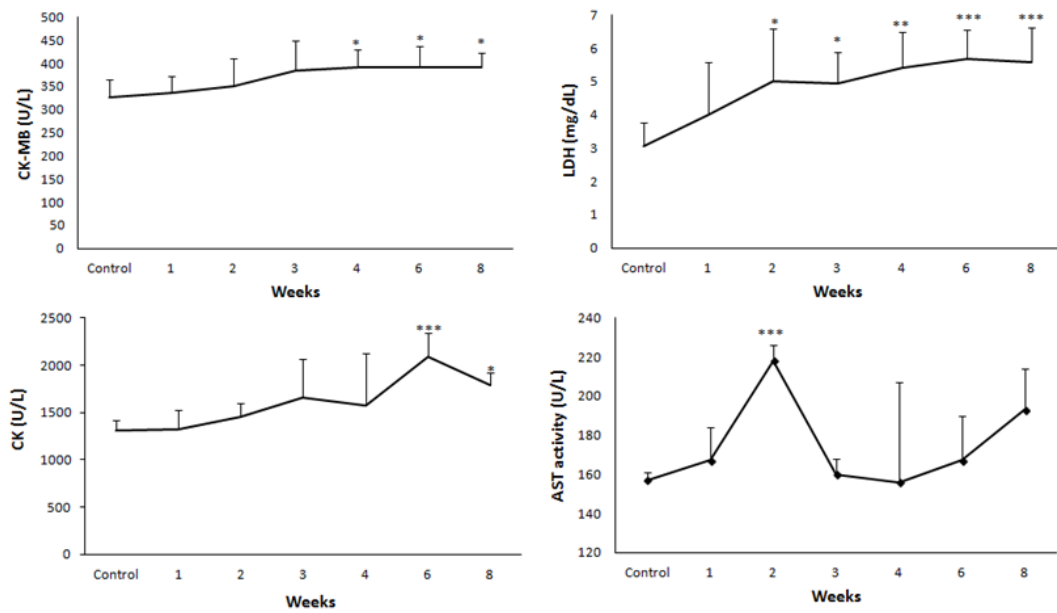


Figure 2. Serum activities (mean \pm standard deviation) of creatine kinase (CK), creatine kinase MB fraction (CK-MB), lactate dehydrogenase (LDH) and aspartate aminotransferase (AST) in Wistar rats experimentally infected with *Angiostrongylus cantonensis* L₃ larvae, from one to eight weeks post-infection (WPI). *** $P < 0.001$; ** $P < 0.01$; * $P < 0.05$.

The decline of pH observed in the infected rodents starting in the third week post-infection indicates probable metabolic acidosis, characterized by the significant fall of the BE. The pCO₂ declined as of the third week, probably acting as a mechanism for compensatory respiratory alkalosis, reaching the lowest levels in the eighth week. The pO₂, after slight decreases in the first and second weeks, rose in the third week and then declined again, reaching the lowest level in the eighth week. Similar behavior was observed for O₂ as of the fourth week. This fall in pCO₂ accompanied by decline of pO₂ indicates impairment of the pulmonary gas exchange due to the alveolar infectious inflammatory process provoked by the parasite (Table 2).

Table 2. Hemogasometric analysis, mean value and standard deviation ($X \pm SD$) of the *Rattus norvegicus* experimentally infected by *Angiostrongylus cantonensis*.

Parameters	Control	Weeks Post-infection (WPI)					
		1	2	3	4	6	8
BE (mmol/L)	3.20 ± 1.03	3.11 ± 1.62	0.88 ± 2.63	0.70 ± 3.43	0.60 ± 1.95	-0.70 ± 2.41**	-0.50 ± 2.42*
HCO ₃ (mmol/L)	27.93 ± 3.53	27.26 ± 1.78	26.67 ± 2.03	27.53 ± 2.91	27.09 ± 1.90	28.06 ± 2.14	29.29 ± 1.41
pCO ₂ (mmol/L)	62.97 ± 2.94	65.45 ± 1.84	64.37 ± 2.10	62.48 ± 2.85	59.23 ± 3.72	56.55 ± 5.50*	55.13 ± 3.83***
pH	7.32 ± 0.02	7.33 ± 0.06	7.32 ± 0.04	7.27 ± 0.05**	7.28 ± 0.03**	7.25 ± 0.04***	7.28 ± 0.03**
pO ₂ (mmHg)	15.00 ± 1.70	13.00 ± 3.65	13.00 ± 3.65	14.10 ± 4.23	13.30 ± 3.89	11.25 ± 1.16*	10.11 ± 1.80**
sO ₂ (%)	16.50 ± 1.43	15.00 ± 0.82	15.50 ± 0.71	16.40 ± 1.43	10.70 ± 0.82**	11.00 ± 1.07*	9.78 ± 2.64**
TCO ₂ (mmol/L)	28.80 ± 3.91	28.90 ± 1.52	26.60 ± 2.84	29.25 ± 2.85	28.60 ± 2.07	30.13 ± 2.10	30.89 ± 1.62

PCO₂ (partial pressure of carbon dioxide), PO₂ (Partial Pressure Oxygen), HCO₃ (bicarbonate), TCO₂ (Total Carbon Dioxide), BE (Base Excess) and SO₂ (Saturated Oxygen).*** $P < 0.001$; ** $P < 0.01$; * $P < 0.05$.

The histopathological analysis in the lungs of the infected rodents showed the presence of nematode larvae and eggs in arteries and smaller capillaries; interstitial and alveolar infiltrates associated with the inflammatory infiltrate and fibrosis, necrosis and granuloma formation around the *Angiostrongylus* eggs and larvae. Larvae were observed disseminated in the pulmonary parenchyma, while adult worms were restricted to the pulmonary arteries (Figure 3). No histopathological changes were observed in the infected rodents' hearts.

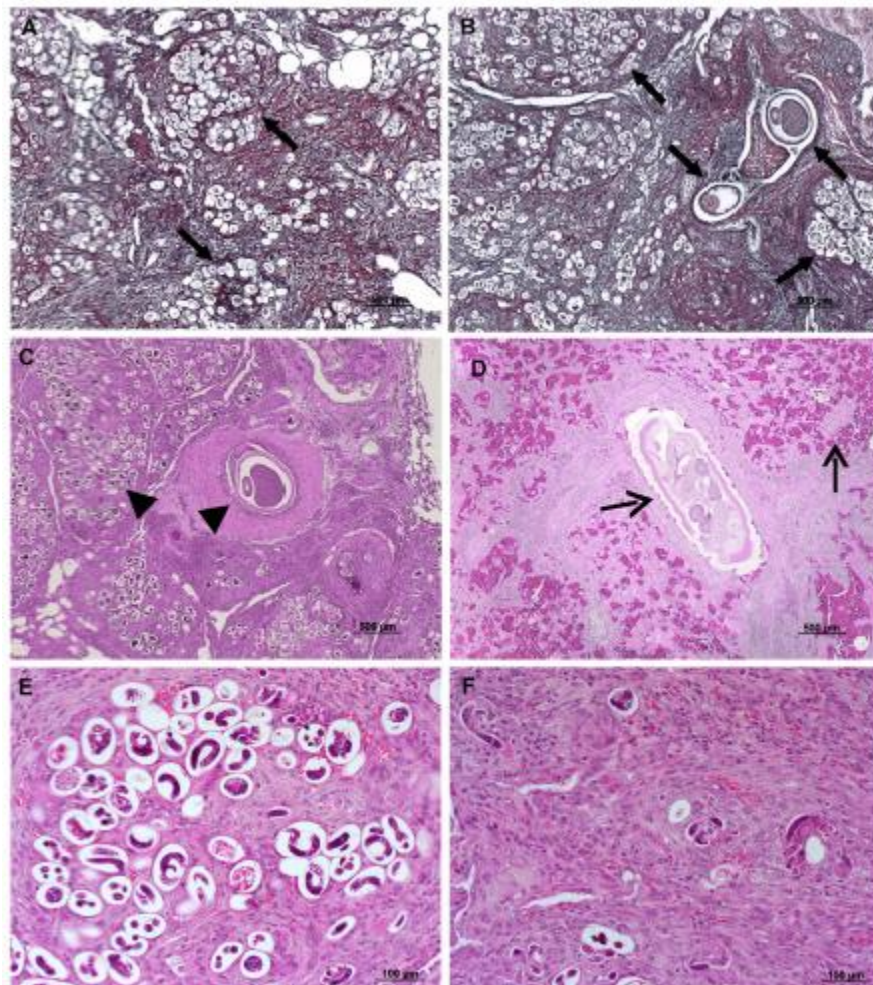


Figure 3. (A and B) Extensive periovular and perilarval fibrosis and parasites occupying most of the alveolar spaces. (B) Cross-sections of adult worms present in the pulmonary artery branch. Gomori reticulin staining (GR). (C) Confluent granulomas involving eggs and larvae in the lung arterial segment, which is occupied by adult worms, and focal necrosis in the periphery. (D) Eosinophilic periarteritis in the segment of the pulmonary artery parasitized by adult worms, and pulmonary parenchyma with capillary congestion and

hemorrhagic spots. (E and F) Detail of the perilarval and periovular inflammatory infiltrate in the lung of rats six and eight weeks after infection by *Angiostrongylus cantonensis*. Hematoxylin and eosin staining (HE).

4. Discussion

Experimental studies to evaluate the physiological changes during the course of infection using the *Angiostrongylus*/rodent model are still incomplete and do not allow generalizations about the relation between *Angiostrongylus* and its vertebrate hosts. The results of this study demonstrate variations in the hematological, biochemical and pathological aspects. This suggests the possibility of using some plasma biomarkers as tools to diagnose and accompany the evolution of the infection.

The infection by *A. cantonensis* induced a significant change in the numbers of red blood cells and hematocrit levels in the host. These variations occurred along with reduction of the hemoglobin and MCHC concentrations, suggesting the development of regenerative or responsive anemia [17]. Similar results were reported by [18], who suggested that the occurrence of hematological disturbances in dogs infected by *A. vasorum* was not only related to the hematophagous behavior of the parasite, but also the presence of hemorrhaging during development, generating the formation of vascular thromboses [19]. This condition results in the leakage of cell constituents, including platelets, from the intra to the extra-vascular medium, explaining the occurrence of thrombocytopenia in the infected animals. Similar observations were reported by [20, 21] studying the *R. norvegicus* / *Echinostoma paraensei* and *R. norvegicus* / *Fasciola hepatica* interfaces, respectively. These studies demonstrate that anaemia may be caused by a large variety of helminth infections, but especially by those that feed on blood.

Changes in the counts of white blood cells, lymphocytes, neutrophils, basophils and eosinophils were observed during the infection, indicating an intense inflammatory process. The high increase in eosinophils, especially during last few weeks of infection, may be related to the oviposition of the female worms and hatching of first stage larvae in the lungs, demonstrating that this is the most important haematological alteration caused by angiostrongyliasis [22]. The same pattern was observed by [23] studying the haematological and biochemical changes in dogs naturally infected by *A. vasorum*. According to the authors, the leucocytosis found in the infected animals mainly resulted from eosinophilia, which was present in 21% of the animals studied, suggesting that the inflammatory processes observed after the pre-patent period of infection depend on cell mechanisms [24]. This condition is

frequently observed during helminth infections, since these cells take part in the immunological response, causing the death of the parasite by a process of cellular cytotoxicity that depends on IgE [25, 26].

In this study, we observed significant variations in the plasma activities of CK, CK-MB fraction and lactate dehydrogenase (LDH) during the course of the infection, indicating the occurrence of tissue lesions, especially cardiomyocyte injuries. These enzymes have been commonly used as excellent biomarkers to diagnose cardiac injuries [2].

The increase recorded in the levels of cardiac markers occurred starting in the sixth week, coinciding with the migration of helminths in the lung and production of eggs and larvae. This process results in spoliative lesions, confirmed biochemically by the increase in the CK-MB, CK and LDH activities. This was accompanied by a substantial increase in the plasma activity of AST, indicating that the injury caused by the parasitism was really serious, because this enzyme is located inside the mitochondria [27]. These changes can also result from indirect mechanisms, mediated by the excretion/secretion products of the developing larval stages. Recently [28] confirmed the capacity of adult forms of *A. cantonensis* to secrete active antioxidant enzymes. In an *in vitro* study, [29] identified the presence of active proteases in the excretion/secretion products of *A. cantonensis*. According to the authors, these enzymes play an important role in the infection's progress, by favoring the parasite's penetration and migration. Additionally, these antigenic proteins can trigger delayed hypersensitivity reactions, resulting in a transitory increase in serum isoenzyme activity [30]. This fact was also observed by [31], who suggested that the increase in serum levels of creatine kinase and lactate dehydrogenase in patients with eosinophilic meningitis is a consequence of hypersensitivity reactions caused by the infection.

Nevertheless, no larvae were recovered from the cardiac tissue of the studied animals. Therefore, the heart may just be a migration route, so that cardiac injuries can be considered as occasional occurrences, probably caused by the indirect action of antigens secreted by the larvae, as observed by [31] in rats infected with *Toxocara canis*.

The hemogasometric analysis detected changes in the rodents' lungs, meaning this technique can be an alternative to diagnose pulmonary angiostrongyliasis. The histopathological results indicated the infection by *A. cantonensis* causes important pathological alterations in this host, mainly necrosis, granulomatous reactions and fibrosis, causing hypoxia (low pO₂ and sO₂). As a consequence, there is insufficient oxygen supply for normal cell metabolism, resulting in an increase in anaerobic metabolism dependent on lactate

dehydrogenase. This metabolic scenario is accompanied by an increase in the lactate content, which can be used as one of the markers to diagnose and estimate the prognosis of hypoxia. In the analysis of the blood pH, we observed that the rats had metabolic acidosis (reduction of pH), which increased H⁺ ions in the plasma due to the compensation by secondary alveolar hyperventilation, leading to a decrease in pCO₂ [32].

The results of this study indicate that infection by *A. cantonensis* induces significant hematological changes in the vertebrate host, mainly manifested in the form of regenerative anemia, eosinophilia and thrombocytopenia. Additionally, the histopathological alterations demonstrated in the pulmonary parenchyma of rats reveal the occurrence of areas of necrosis and intense fibrosis, which are directly related to the development of cellular hypoxia. The increase in the activity of the enzymes CK-MB, CK, LDH and AST appears to occur mainly due to the cardiac changes or other tissue alterations, such as in the brain, liver or lungs. These results indicate that although sporadic, these pathological alterations are of great importance during the infection by *A. cantonensis*. Thus, we believe that laboratory analyses are potentially useful for evaluation of the clinical status of animals infected by *A. cantonensis* and can contribute to a better understanding of the relationship between *A. cantonensis* and *R. norvegicus*.

Acknowledgements

This study was supported by the Programa Institucional de Bolsas de Iniciação Científica of the Conselho Nacional de Desenvolvimento Científico e Tecnológico (PIBIC/CNPq). We also thank Sandra Telles and Rodrigo Mexas of the Fiocruz imaging service for their support.

References

- [1] Graeff-Teixeira C, Silva ACA, Yoshimura K. Update on eosinophilic meningoencephalitis and its clinical relevance. *Clin Microbiol Rev* 2009; 22:322-348.
- [2] Hollingsworth RG, Cowie RH. Apple snails as disease vectors. In: *Global advances in ecology and management of golden apple snails* (ed. R.C. Joshi & L.C. Sebastian). Muñoz, Nueva Ecija. Philippine Rice Research Institute 2006; 121-132.
- [3] Caldeira RL, Mendonça CL, Goveia CO, Lenzi HL, Graeff-Teixeira C, Lima WS, Mota EM, Pecora IL, Medeiros AM, Carvalho ODOS. *Mem Inst Oswaldo Cruz* 2007;102:887–889.
- [4] Thiengo SC, Maldonado A, Mota EM, Torres E JL, Caldeira R, Carvalho OS, Oliveira APM, Simões RO, Fernandez MA, Lanfredi RM. The giant African snail *Achatina fulica* as natural intermediate host of *Angiostrongylus cantonensis* in Pernambuco, Northeast Brazil. *Acta Trop* 2010; 115:194-9.
- [5] Lima ARMC, Mesquita SD, Santos SS, Aquino ERPD, Rosa LRS, Duarte FS, Teixeira AO, Costa ZRS & Ferreira MLB. Alicata disease: neuroinfestation by *Angiostrongylus cantonensis* in Recife, Pernambuco, Brazil. *Ar. NeuroPsiquiatria* 2009; 67(4):1093-1096.
- [6] Jindrak K, Alicata JE. *Angiostrongylosis in the Pacific and Southeast Asia*. Charles C. Thomas, Springfield, Illinois. 1970.
- [7] Wright M, Hoskisson R, Busenitz L. Firm rebirth buyouts as facilitators of strategic growth and entrepreneurship. *Acad Manag Exec* 2001; 15(1): 111–125.
- [8] Yii CY. Clinical observations on eosinophilic meningitis and meningoencephalitis caused by *Angiostrongylus cantonensis* on Taiwan. *Am J Trop Med Hyg* 1976; 25: 233–49.

[9] Chen HT. Un Nouveau Nematode Pulmonaire, *Pulmonema cantonensis* n.g.n.sp., des Rats de Canton. Ann Parasitol 1935; 13:312-317.

[10] OuYang L, Wei J, Wu Z, Zeng X, Li Y, Jia Y, Ma Y, Zhan M, Lei W. Differences of larval development and pathological changes in permissive and nonpermissive rodent for *Angiostrongylus cantonensis* infection. Parasitol Res 2012; 111:1547-1557.

[11] Tu WC, Lai SC. Induction of tumour necrosis factor, interleukin-1 beta and matrix metalloproteinases in pulmonary fibrosis of rats infected with *Angiostrongylus cantonensis*. J Helminthol 2006; 80:305-11.

[12] Cui Yun, Shen M, Meng S. Lung CT findings of angiostrongyliasis cantonensis caused by *Angiostrongylus cantonensis*. Clin Imaging 2011; 35:180-183.

[13] Schwartz E. Pulmonary schistosomiasis. Clin Chest Med 2002; 23:433-443.

[14] Caruso JP, Prestwood AK. Immunopathogenesis of canine angiostrongylosis: pulmonary effects of infection. Comp Immunol Microbiol Infect Dis 1988; 11:85–92.

[15] Humason GL, Freeman WH: Animal tissue Techniques. USA 1979; 661 pp.

[16] Anderson RC, Chabaud AG, Willmott S. Keys to genera of the superfamily Metastrongyloidea CIH keys to the Nematode Parasites of vertebrates. Farnham Royal, UK: Commonwealth Agricultural bureaux 1978; 40pp.

[17] Lorenzi, TF: Manual de Hematologia Propedêutica e Clínica. Ed. Médica e Científica. 1992.

[18] Schwartz E. Pulmonary schistosomiasis. Clin Chest Med 2002; 23:433-443.

[19] Hüttemann M, Lee I, Kreipke CW, Petrov T. Suppression of the inducible form of nitric oxide synthase prior to traumatic brain injury improves cytochrome c oxidase activity and normalizes cellular energy levels. Neuroscience 2007; 151(1):148-54.

[20] Garcia JS, Pinheiro J, Hooper CS, Simões RO, Ferraz JS, Maldonado A. Haematological alterations in *Rattus norvegicus* (Wistar) experimentally infected with *Echinostoma paraensei* (Trematoda: Echinostomatidae). *Exp Parasitol* 2012; 131(3):300-3.

[21] Valero MA, Gironès N, García-Bodelón MA, Periago MV, Chico-Calero I, Khoubbane M, Fresno M, Mas-Coma S. Anaemia in advance chronic fasciolosis. *Acta Trop* 2008; 108:35-43.

[22] Au AC & Ko RC. Changes in worm burden, haematological and serological response in rats after single and multiple *Angiostrongylus cantonensis* infections. *Z Parasitenkd* 1979; 58(3):233-42.

[23] Willesen JL, Jensen AL, Kristensen AT, Koch J. Haematological and biochemical changes in dogs naturally infected with *Angiostrongylus vasorum* before and after treatment. *Vet J.* 2009; 180(1):106-11.

[24] Balic A, Cunningham CP, Meeusen EN. Eosinophil interactions with *Haemonchus contortus* larvae in the ovine gastrointestinal tract. *Parasite Immunol* 2006; 28(3):107-15.

[25] Roth RL, Levy DA. *Nippostrongylus brasiliensis*: Peripheral leucocyte responses and correlation of basophilis with blood histamine concentrations during infection in rats. *Exp Parasitol* 1980; 50:331-341.

[26] Mantanović K, Severin K, Martinković F, Simpraga M, Janicki Z, Barisić J. Hematological and biochemical changes in organically farmed sheep naturally infected with *Fasciola hepatica*. *Parasitol Res* 2007; 101:1657-1661.

[27] Puleo PR, Guadagno PA, Roberts R, Scheel MV, Marian AJ, Churchill D, Perryman MB. Early diagnosis of acute myocardial infarction based on assay for subforms of creatine kinase-MB. *Circulation* 1990; 82(3):759-64.

[28] Morassutti AL, Pinto PM, Dutra BK, Oliveira GT, Ferreira HB, Graeff-Teixeira C. Detection of anti-oxidant enzymatic activities and purification of glutathione transferases from *Angiostrongylus cantonensis*. *Exp Parasitol* 2011; 127(2): 365-9.

[29] Lee JD & Yen CM. Protease secreted by the infective larvae of *Angiostrongylus cantonensis* and its role in the penetration of mouse intestine. *Am J Trop Med Hyg* 2005; 72(6): 831-836.

[30] Cardinet GH 3rd, Lust G. The International Symposium on Hip Dysplasia and Osteoarthritis in Dogs. *J Am Vet Med Assoc* 1997; 210(10): 1417-8.

[31] Laposy CB, Freitas SBZ, Louzada AN, Rubinsky-Elefant G, Giuffrida RN, Barili RM, Santarém VA. Cardiac markers: profile in rats experimentally infected with *Toxocara canis*. *Rev Bras Parasitol Vet* 2012; 21: 291-293.

[32] Vannucchi CI, Rodrigues JA, Silva LCG, Lúcio CF, Veiga GAL. A clinical and hemogasometric survey of neonatal lambs. *Small Rumin Res* 2012; 108: 107-112.

V – DISCUSSÃO

V- DISCUSSÃO

Nos últimos anos, aspectos bioquímicos envolvendo a interação parasito / hospedeiros têm recebido maiores atenções. Neste sentido, várias investigações têm sido realizadas utilizando metodologias voltadas para quantificação de diferentes substratos a fim de caracterizar o perfil metabólico e fisiológico do hospedeiro quando submetidos à infecção, pois se sabe que as infecções por trematódeos e nematóides resultam em alterações expressivas no estado metabólico e fisiológico de seus hospedeiros (Becker 1980).

Moluscos e roedores são frequentemente encontrados abrigando infecções múltiplas na natureza. Pelo fato de os hospedeiros dos helmintos *E. paraensei* e *A. cantonensis*, serem encontrados em ambientes antropizados e neste mesmo ambiente encontramos o molusco *B. glabrata* considerada um hospedeiro potencial para o *A. cantonensis*, a possibilidade da ocorrência da co-infecção por esses helmintos no molusco e no hospedeiro vertebrado sob condições naturais é possível.

5.1 - ALTERAÇÕES BIOQUÍMICAS E HISTOPATOLÓGICAS EM *Biomphalaria glabrata*, DEVIDO À CO-INFECÇÃO POR *Angiostrongylus cantonensis* E *Echinostoma paraensei*

Segundo Tunholi Alves et al (2013), o desenvolvimento do estágio larval L₂ de *A. cantonensis* na glândula digestiva de *B. glabrata* ocorre em torno de quatorze dias após a infecção. Tunholi et al (2013), estudando a interface *B. glabrata* x *E. paraensei*, descobriram que rédias de *E. paraensei* estão presentes no complexo gonadal, glândula digestiva do molusco hospedeiro cerca de sete dias após a infecção. Assim, como a cinética da co-infecção adotada neste estudo ocorreu no intervalo de uma semana, período esse que permite a formação concomitante dos estádios larvais L₂ de *A. cantonensis* e rédias de *E. paraensei*, respectivamente na glândula digestiva de *B. glabrata*, podendo explicar, a menor taxa de recuperação de larvas L₃ grupo A + E (*A. cantonensis* + *E. paraensei*). No entanto, este resultado não foi observado no grupo E + A (*E. paraensei* + *A. cantonensis*).

O estágio larval de rédia caracteriza-se pela presença de uma boca primitiva, da faringe e do intestino, permitindo a larva alimentar-se diretamente de tecidos da glândula digestiva do hospedeiro (Fried & Huffman, 1996), resultando em intensa desorganização celular e perda das funções fisiológicas normais nesse local. Esta competição intreespecífica por nutrientes pode induzir as larvas do nematóide a desenvolver novas rotas de migração, especialmente

para a mufla e rins, tecidos especializados no armazenamento de reservas de energia como glicogênio, essenciais para garantir o seu desenvolvimento.

No estudo da relação *B. glabrata* x *A. cantonensis*, Tunholi-Alves et al (2013), mostraram em resultados histopatológicos a presença de larvas (L₃) na glândula digestiva do hospedeiro. No entanto, neste estudo, não encontramos larvas de *A. cantonensis* neste local, apoiando a nossa hipótese. Segundo esses autores, a infecção resultou na ativação do catabolismo protéico, alterando o padrão de excreção do molusco hospedeiro. O mesmo foi observado por Tunholi et al (2011b), que estudou a relação do *B. glabrata* e *E. paraensei*.

Os resultados deste estudo mostram que a co-infecção por ambos os helmintos aumentam a taxa de desaminação de aminoácidos e as concentrações hemolinfáticas de ureia e ácido úrico. Nesta circunstância, o esgotamento intenso das reservas de carboidratos, leva o molusco hospedeiro a usar outras fontes de glicose para a obtenção de energia, tais como aminoácidos (Pinheiro et al. 2009, De Souza et al. 2000). Além disso, os resultados mostram que a infecção pelo trematódeo induziu alterações mais severas em comparação com a infecção por *A. cantonensis*. Isto pode ser explicado não apenas pela taxa mais elevada desaminação de aminoácidos na hemolinfa, mas também pela acumulação de produtos nitrogenados (ureia e ácido úrico). Esta variação resulta das características biológicas relacionadas com o desenvolvimento intramolusco dos helmintos, principalmente pela intensa multiplicação assexuada que ocorreu em *E. paraensei* mas não em *A. cantonensis*.

Foi observado o aumento das atividades de ambas as transaminases (ALT e AST) em todos os grupos infectados, com valores mais elevados nos moluscos co-infectados. O mesmo fenômeno foi mencionado por outros autores em diferentes modelos de infecção (Manohar et al. 1972, Pinheiro et al. 2001). Aminotransferases desempenham um papel crítico na ligação entre os carboidratos e proteínas/aminoácidos, durante o metabolismo destes compostos pelo desencadeamento da gliconeogênese (Moss & Henderson 1998). Outros autores validando o envolvimento destas enzimas como marcadores de lesão dos tecidos, especialmente na glândula digestiva, onde estão armazenados os carboidratos e as proteínas são recicladas e os produtos de excreção de nitrogênio são formados (Blasco & Puppo 1999). Assim, o aumento significativo observado nos níveis das aminotransferases, especialmente nos grupos co-infectados, também pode ser explicado pelos danos celulares mais intensos causados pelo comportamento migratório de ambos os helmintos durante o seu desenvolvimento intramolusco.

5.2-PERFIL METABÓLICO E HISTOPATOLÓGICO DE *Rattus norvegicus* (Wistar), EXPERIMENTALMENTE INFECTADOS POR *Angiostrongylus cantonensis* (CHEN, 1935).

Nesse estudo os estádios larvais L₄ e L₅ de *A. cantonensis* foram recuperadas no espaço subaracnóide até a sexta semana de infecção, após este período, os helmintos adultos foram recuperados nas artérias pulmonares dos roedores infectados. Estes resultados estão de acordo com os relatados na literatura (Kuberski & Wallace, 1979; Chen & Lai, 2007; Lan & Lai, 2009, Ouyang et al. 2012).

As transaminases ALT e AST estão normalmente presentes em baixas concentrações no soro (Kaplan 1987) e o aumento na atividade destas enzimas é sugestivo de hepatopatias (Andriolo & Borges, 1989). O aumento dos níveis das aminotransferases pode ser devido a vários fatores principalmente devido à alta sensibilidade para ampla gama de fatores, que podem causar alterações hepáticas ou extra-hepáticas. Além disso, este aumento também pode resultar da liberação de produtos de excreção x secreção, levando a um aumento da permeabilidade da membrana do hepatócito, permitindo que estas enzimas extravasem na corrente sanguínea (Kaplan 1987, Rej 1971, Burtis et al. 2006).

Observou-se aumento significativo na atividade ALT durante todo o experimento, resultado semelhante foi relatado por Garcia et al. (2011), estudando o modelo *R. norvegicus* / *E. paraensei* e por Cury et al (2005), estudando cães infectados com *Angiostrongylus vasorum*. Além disso, Dement'ev et al (1978), observaram aumento de AST e ALT em ovinos infectados por *D. dendriticum*, trematódeo parasito do ducto biliar. De acordo com estes estudos, o aumento na atividade da enzima ocorreu principalmente na fase aguda da infecção, período caracterizado pelo estágio invasivo do helminto. Neste contexto, as alterações nas atividades enzimáticas no plasma, aqui analisadas, possivelmente surgiram a partir de lesões hepáticas microscópicas que se desenvolveram durante o processo de migração e de desenvolvimento das larvas de *A. cantonensis* nos grupos infectados ou por metabólitos produzidos pelo helminto ou até mesmo antígenos circulantes. Este fato pode ser melhor compreendido a partir de alterações patológicas nos roedores infectados, caracterizados principalmente pela presença de infiltrado inflamatório com eosinófilos e lesão celular, que contribui para o extravazamento de enzimas para o plasma, em particular ALT, enzima hepato-específica presente no citoplasma de hepatócitos.

Em contraste, foi observado aumento significativo na atividade da AST apenas na segunda semana da infecção, o que indica que este foi o período de maior lesão hepatocelular causada pela infecção. Este fato explica por que esta enzima é encontrada principalmente nas membranas das mitocôndrias dos hepatócitos, em células musculares esqueléticas e cardíacas, indicando a possível migração das larvas por outros tecidos (Garcia et al. 2011).

Aumentos significativos nas atividades séricas de GGT e ALKP foram observados desde o início da infecção por *A. cantonensis*. Resultados semelhantes foram relatados em seres humanos infectados por *A. costaricensis* (Quirós et al. 2011), e bubalinos infectados com *Fasciola gigantica* (Edith et al. , 2010) e em *R. norvegicus* infectados por *E. paraensei* (Garcia et al. 2011). De acordo com estes autores, as alterações resultam de processos colestáticos que geralmente promovem retenção de bile, aumentando a solubilização da ALKP e da GGT aderidas à membrana dos hepatócitos induzindo a sua liberação para o plasma sanguíneo. Além disso, quando há lesão aguda do fígado, ocorre aumento imediato na atividade dessas enzimas resultando na liberação de fragmentos da membrana dos hepatócitos devido à citólise. Portanto, condições similares provavelmente ocorreram, visto que o exame histopatológico mostrou a presença de hiperplasia das vias biliares, induzindo aumento da pressão no interior do lúmen ductal e, assim, aumento da produção e extravasamento das enzimas.

O nível de bilirrubina foi semelhante em ambos os grupos, sugerindo que a lesão hepática não promoveu desregulamentação que poderia vir afetar a conjugação e transporte de bilirrubina nos canalículos biliares, possivelmente indicando um tipo de hepatite sem aumento no nível da bilirrubina (Trauner et al. 1998).

Angiostrongylus cantonensis é um parasito que migra a partir do intestino para o sistema nervoso central e, posteriormente para as artérias pulmonares para completar o seu desenvolvimento ontogenético. Durante a migração, são observadas lesões de células sistêmicas, o que pode resultar no desenvolvimento de reações inflamatórias secundárias, principalmente no intestino delgado e no fígado. Esta condição induziu um aumento significativo no conteúdo de proteínas totais e frações de globulina nos animais infectados na oitava semana, devido provavelmente ao processo de hipersensibilidade retardada. O mesmo foi observado por Cury et al (2005), em cães experimentalmente infectados com *A. vasorum*.

Embora, não tendo sido encontrado larvas ou adultos do helminto no fígado, o exame histopatológico apresentou hiperplasia no espaço portal ductal associado à infiltração celular

por eosinófilos maduros e plasmócitos observados nos roedores infectados, o que pode ser explicado pela migração larval através do fígado (Yii 1976), e/ou por produtos de excreção e secreção dos helmintos (Simpson e Gleason 1975) e/ou por antígenos circulantes dos helmintos (Timóteo et al. 2005).

Alterações nos níveis de glicogênio hepático também foram estudadas por Moxon & Anderson (1979) que observaram aumento no glicogênio no cérebro de roedores infectados experimentalmente com *Haemophilus influenzae*, bactéria envolvida no desenvolvimento de reações inflamatórias das meninges. Segundo os autores, o aumento do glicogênio cerebral ocorreu devido ao recrutamento de leucócitos em resposta a processo inflamatório local.

Neste mesmo estudo, os resultados da microscopia eletrônica revelaram a presença de grandes grânulos de glicogênio no citoplasma destas células, que são essenciais para o processo de fagocitose. Assim, o aumento da concentração de glicogênio hepático apresentado pode ter sido influenciado por infiltrados inflamatórios no fígado dos roedores infectados com *A. cantonensis*, contribuindo diretamente para o aumento de peso do órgão durante o estudo (Wagner, 1946).

Concomitante ao aumento nos níveis de glicogênio hepático houve diminuição nos níveis de glicose no sangue. Este resultado pode estar relacionado com o metabolismo do glicogênio. As alterações no metabolismo do glicogênio hepático pode ser influenciado pelo septo vascular e de pente do septo sinusoidal e nos padrões de circulação portal (Soares Filho et al. 2012).

Alleyne & Scullard (1969) e Gobatto (1993) relataram baixos níveis de glicose no sangue de seres humanos e roedores com deficiências nutricionais, devido à reduzida atividade da glicose 6 fosfatase, que atua na etapa final da glicogenólise e na gliconeogênese nos hepatócitos para liberação de glicose. Shih & Chen (1982) relataram a atividade de enzimas glicolíticas em espécimes juvenis de *A. cantonensis*, indicando a presença de via oxidativa para manter o equilíbrio de energia do parasita. Este aspecto evidencia a importância de monômeros de glicose para a produção de energia necessária para os processos metabólicos de helmintos. Assim, a hipoglicemia observada nos grupos infectados também pode sugerir que houve absorção direta de glicose pelo parasito.

5.3-ALTERAÇÕES FISIOLÓGICAS E HISTOPATOLÓGICAS EM *Rattus norvegicus* (Wistar), INFECTADOS EXPERIMENTALMENTE POR *Angiostrongylus cantonensis* (CHEN, 1935)

Os estudos experimentais para avaliar as alterações fisiológicas ao longo do curso da infecção utilizando o modelo *Angiostrongylus* e roedores ainda são incompletos e não permitem generalizações sobre a relação entre o *Angiostrongylus* e seus hospedeiros vertebrados. O presente estudo demonstra variações nos aspectos hematológicos, bioquímicos e patológicos e sugere a utilização de alguns biomarcadores plasmáticos como importantes ferramentas no diagnóstico e evolução da infecção.

A infecção por *A. cantonensis* induziu significativa redução nos níveis dos glóbulos vermelhos circulantes e no hematócrito nos animais infectados. Essas variações ocorreram concomitantemente com a redução nos conteúdos de hemoglobina e MCHC, sugerindo o desenvolvimento de anemia regenerativa ou responsiva (Lorenzi, 1992). Tais resultados têm sido demonstrado por Schnyder et al (2010), no qual associaram a ocorrência de distúrbios hematológicos em cães infectados por *A. vasorum*, devido não somente ao comportamento hematofágico do parasito, mas também como consequência da presença de reações hemorrágicas observadas durante seu desenvolvimento, implicando na formação trombos vasculares (Hüttemann et al. 2008). Esta condição resulta no extravasamento de constituintes celulares, incluindo plaquetas, do meio intra para o meio extravascular, o que pode justificar a ocorrência de trombocitopenia nos animais infectados. Observações similares foram reportadas por Garcia et al (2012) e Valero et al. (2008) estudando a interface *R. norvegicus* x *E. paraensei* e *R. norvegicus* x *Fasciola hepatica*, respectivamente. Estes estudos demonstram que a anemia pode ser causada por grande variedade de infecções helmínticas, principalmente por aqueles que são hematófagos.

O aumento na contagem dos leucócitos, linfócitos, neutrófilos, basófilos e eosinófilos foram observados ao longo da infecção, indicando intenso processo inflamatório. O aumento dos eosinófilos, especialmente durante últimas semanas de infecção pode estar relacionado com a postura de ovos pelas fêmeas e a eclosão das larvas de primeiro estágio nos pulmões, demonstrando ser esta a alteração hematológica mais importante da angiostrongilíase (Andrew & Ronald 1979).

Willense et al (2009), observou alterações hematológicas e bioquímicas em cães naturalmente infectados por *A. vasorum*. De acordo com os autores, a leucocitose nos animais infectados decorreu principalmente em função de um quadro de eosinofilia, presentes em 21%

dos animais estudados, sugerindo que os processos inflamatórios observados após período pré-patente de infecção são sim dependentes de mecanismos celulares (Balic et al. 2006). Esta condição é frequentemente observada durante infecções helmínticas, já que, essas células têm sido funcionalmente enquadradas no desenvolvimento de mecanismos imunológicos efetores, resultando por fim, na morte do agente parasitário por processo de citotoxicidade celular dependente de IgE (Roth & Levy, 1980, Matanovié et al. 2007).

No presente estudo, variações significativas nas atividades plasmáticas de (CK), CK-MB e lactato desidrogenase (LDH) foram observadas durante o curso da infecção, evidenciando a ocorrência de possíveis lesões teciduais, essas enzimas têm sido usadas como excelentes biomarcadores no diagnóstico de injúrias cardíacas (Rajappa & Sharma, 2005).

O aumento registrado nos níveis dos biomarcadores cardíacos ocorreu a partir da sexta semana, coincidindo com a migração dos helmintos para o pulmão e na produção de ovos e larvas. Esses processos resultam na formação de lesões espoliativas, confirmadas bioquimicamente pelo aumento das CK-MB, CK e na atividade de LDH. Este cenário foi acompanhado pelo aumento substancial da atividade plasmática da AST, indicando que a lesão gerada pelo parasitismo foi realmente grave, em razão desta enzima, se localizar no interior das mitocôndrias (Puleo & Guadagno 1990). Tais alterações podem ainda decorrer de mecanismos indiretos, mediados pelos produtos de excreção/secreção dos estágios larvais em desenvolvimento. Morassutti et al 2011, confirmaram a capacidade de formas adultas de *A. cantonensis* em secretar enzimas antioxidantes ativas. Em estudo *in vitro*, Lee & Yen (2005) identificaram a presença de proteases ativas nos produtos de secreção/excreção de *A. cantonensis*. De acordo com os autores, essas enzimas exerceriam papel importante na infecção, por favorecer a penetração e migração do parasito.

Adicionalmente, autores ainda remetem que estas proteínas antigênicas podem desencadear reações de hipersensibilidade tardia, resultando em aumento transitório da atividade da isoenzima no soro (Cardinet 1997). Este fato foi também observado por Tseng et al (2011), associaram o aumento nos níveis plasmáticos de CK e LDH em pacientes com meningite eosinofílica, como consequência de reações de hipersensibilidade causadas durante a infecção. No entanto, nenhuma larva foi recuperada no tecido cardíaco dos animais estudados, o coração pode ser apenas um percurso na rota de migração, lesões cardíacas podem ser considerados eventuais, causados provavelmente pela ação indireta de antígenos secretados pelas larvas. Laposy et al (2012), observaram resultados semelhantes em roedores infectados com *Toxocara canis*.

A gasometria foi capaz de detectar alterações pulmonares importantes nos roedores infectados mostrando ser possível ferramenta para auxílio ao diagnóstico clínico da angiostrongyliasi pulmonar nos roedores. Resultados histopatológicos revelaram que a infecção por *A. cantonensis* causa alterações patológicas importantes em seu hospedeiro, sendo estas caracterizadas principalmente sob a forma de necrose, reações granulomatosas e fibrose, repercutindo em quadros de hipóxia (diminuição de pO_2 e sO_2). Como consequência, a oferta de oxigênio necessária para atender e nutrir o metabolismo celular não é alcançado, resultando no aumento do metabolismo anaeróbio dependente da lactato desidrogenase. Este cenário metabólico é acompanhado pelo aumento nos conteúdos de lactato, que é utilizado como um dos marcadores no diagnóstico e prognóstico da hypoxia.

Na análise do pH do sangue, observou-se que os roedores desenvolveram acidose metabólica (redução de pH). Durante a acidose metabólica, a compensação deve ocorrer por hiperventilação alveolar secundária ao aumento íons H^+ no plasma, o que leva a diminuição da pCO_2 (Vannucchi et al., 2012).

VI - CONCLUSÕES

6 – CONCLUSÕES

De acordo com os resultados obtidos, foi possível concluir que:

- A análise fisiopatológica da co-infecção com *E. paraensei* e *A. cantonensis* em *B. glabrata* mostrou que as alterações fisiológicas avaliadas são mais intensas nos moluscos co-infectados, como consequência do efeito aditivo entre helmintos.
- A infecção por *E. paraensei* foi mais lesiva para os moluscos hospedeiros que a infecção por *A. cantonensis*. Este resultado pode variar conforme as características biológicas das linhagens dos helmintos envolvidos durante a fase intra-molusco, uma vez que durante o desenvolvimento ontogênico de *E. paraensei* ocorre intensa reprodução assexuada, o que não acontece com *A. cantonensis*.
- Os resultados histopatológicos dos moluscos indicam que a cinética (grupo A+E) influenciou diretamente a taxa de recuperação das formas infecciosas de *A. cantonensis*.
- A infecção causada por *A. cantonensis* em *R. norvegicus* promoveu alterações metabólicas hepáticas e histopatológicas, caracterizado pelo aumento da atividade das enzimas ALT, AST, GGT e ALKP, o que pode indicar o desenvolvimento de hepatite com um processo colestático intra-hepático.
- Formação de infiltrado inflamatório e alteração do metabolismo glicídico, caracterizado pelo aumento do glicogênio e redução da glicose sérica.
- A infecção por *A. cantonensis* induz significativas alterações hematológicas no hospedeiro vertebrado, manifestando principalmente na forma de anemia regenerativa, eosinofilia e trombocitopenia.
- As alterações histopatológicas demonstradas no parênquima pulmonar dos roedores infectados por *A. cantonensis* revelam a ocorrência de áreas de necrose e intensa fibrose, estando diretamente relacionadas no desenvolvimento de hipóxia celular.

- As lesões cardíacas, caracterizadas pelo aumento da atividade das enzimas CK-MB, CK, LDH e AST, indicam que, embora eventuais, as alterações patológicas são de grande importância durante a infecção por *A. cantonensis*.

VII - REFERÊNCIAS BIBLIOGRÁFICAS

7 - REFERÊNCIAS BIBLIOGRÁFICAS

Acha, PN & Szyfre, SB 2003. Zoonoses and Communicable Diseases Man and Animals, *Pan American Health Organization, Scientific and Tech. Publications, Washington, DC*. 3rd edition, Vol. 1 & 2.

Aguiar, P, Morera, P & Pascual J 1981. First record of *Angiostrongylus cantonensis* in Cuba. *Am J Trop Med Hyg* 30: 963–965.

Alicata, J E 1961. Hawaii Farm Bureau J. (spec. publ.) Dec., 1; (1962). *Canad. J. Zool.*, 40, 5; (1965). In *Adv in Parasitol* 3, p. 223, Academic Press; London and New York.

Alicata, JE 1966. The presence of *Angiostrongylus cantonensis* in islands of the Indian Ocean and probable role of the giant African snail, *Achatina fulica*, in dispersal of the parasite to the Pacific islands. *Canadian Journal of Malacology* 41: 1041-1047.

Alicata, JE, Jindrak, K 1970. Angiostrongylosis in the Pacific and Southeast Asia. *Charles C. Thomas, Springfield, IL, USA*.

Alicata JE 1991. The Discovery of *Angiostrongylus cantonensis* as a Cause of Human Eosinophilic Meningitis. *Parasitol Today* 7(6): 151-153.

Alleyne, GAO, Scullard, GH 1969. Alterations in carbohydrate metabolism in Jamaican children with severe malnutrition. *Clin. Sci.* 37: 631–642.

Amaral, ADF, Buseti ET 1979. Fasciolose hepática humana no Brasil. *Rev. Inst. Med. Trop. São Paulo* 21: 141-142.

Andersen, E, Gubler, D, Sorensen, K, Beddard, J, Ash, L 1986. First report of *Angiostrongylus cantonensis* in Puerto Rico. *Am J Trop Med Hyg* 35: 319–322.

Anderson, RC 1978. Keys to genera of the superfamily Metanstrongyloidea. In: Anderson, RC, Chaubaud, AG, Willmott, S. *Keys to the nematode parasites of vertebrates*. 1ed. Farnham Royal Wallingford Chapter 5.

Anderson, RC 2000. Nematode parasites of vertebrates: Their development and transmission. Wallingford, UK: CABI.

Anderson, S, Jones, JK Jr 1984. Orders and Families of Recent Mammals of the World. John Wiley and Sons, New York.

Andriolo, A, Borges, DR 1989. Enzimologia clínica em doenças do fígado. *Rev. Bras. Patol. Clín.* 25, 95-98.

Balic A, Cunningham CP, Meeusen EN 2006 Eosinophil interactions with *Haemonchus contortus* larvae in the ovine gastrointestinal tract. *Parasite Immunol.* 28(3):107-15.

Banevicius, NMS, Zanotti-Magalhães, EM, Magalhães, LA, Linhares, AX 2006. Behavior of *Angiostrongylus costaricensis* in Planorbids. *Braz. J. Biol.* 66: 199-204.

Barbosa, FS 1972. Natural infection with *Schistosoma mansoni* in small mammals trapped in the course of a schistosomiasis control project in Brazil. *J. Parasitol.* 58: 405-407.

Barçante, TA 2006. Aspectos do desenvolvimento de *Angiostrongylus vasorum* (Baillet, 1866) Kamensky, 1905 em *Biomphalaria glabrata* (Say, 1818). Tese de Doutorado, Universidade Federal de Minas Gerais, Belo Horizonte, 179 pp.

Barrow, K, St Rose, A & Lindo, J 1996. Eosinophilic meningitis: is *Angiostrongylus cantonensis* endemic in Jamaica? *W Indian Med J* 45: 70-71.

Barus, V, Moravec, F, Rysavý, B 1974. Antagonistic interaction between *Echinostoma revolutum* and *Echinoparyphium recurvatum* (Trematoda) in the definitive host. *Folia Parasit* 21: 155-159.

Bash, PF 1976. Intermediate host-specificity in *Schistosoma mansoni*. *Exp Parasitol* 39: 150-169.

Becker, W 1980. Metabolic interrelationships of parasitic trematodes and molluscs, especially *Schistosoma mansoni* in *Biomphalaria glabrata*. *Zeitung Parasitenkunde* 63: 101-111.

Bhaibulaya, M 1979. Morphology and taxonomy of major *Angiostrongylus* species of Eastern Asia and Australia. In: CROSS, JH. Studies on angiostrongyliasis in Eastern Asia and Australia, Special Publication No. 2 (NAMRU-2-SP-44). Taipei: *US Naval Medical Research Unit* 4-13.

Bittencourt, PL, Da Silva, LC 1985. Fígado e drogas. In: Fígado e drogas: *Compêndio de Hepatologia*. 2 ed. São Paulo, p 264-85.

Black, M, Billing, BH 1969. Hepatic bilirubin UDP-glucuronyl transferase activity in liver disease and Gilbert's syndrome. *New Eng. J. Med.* 280: 1266-1271.

Blasco, J, Puppo, J 1999. Effect of heavy metals (Cu, Cd and Pb) on aspartate and alanine aminotransferase in *Ruditapes philippinarum* (Mollusca: Bivalvia). *Comp.Biochem. Physiol. C: Toxicol. Pharmacol.* 122: 253–263.

Boaventura, MF, Thiengo, SC, Fernandez, MA 2007. Gastrópodes límnicos hospedeiros intermediários de trematódeos digenéticos no Brasil. Tópicos em Malacologia. Ecos do XVIII Encontro Brasileiro de Malacologia, *Sociedade Brasileira de Malacologia*, pp. 327-337.

Bowden, DK 1981. Eosinophilic meningitis in the New Hebrides: two outbreaks and two deaths. *Am J Trop Med Hyg* 30(5)1141-1143.

Burtis, CA, Ashwood, ER, Bruns, ER, 2006. Tietz Textbook of Clinical Chemistry and Molecular Diagnostics. Elsevier, Amsterdam, pp. 2448.

Caldeira, RL, Mendonça, CL, Goveia, CO, Lenzi, HL, Graeff-Teixeira, C, Lima, WS, Mota, EM, Pecora, IL, Medeiros, AM, Carvalho, ODOS 2007. First record of molluscs naturally infected with *Angiostrongylus cantonensis* (Chen, 1935) (Nematoda: Metastrongylidae) in Brazil. *Mem. Inst. Oswaldo Cruz* 102: 887–889.

Campbell, BG, Little, MD 1988. The finding of *Angiostrongylus cantonensis* in rats in New Orleans. *Am J Trop Med Hyg* 38: 568-573.

Cardinet, GH, Lust G 1997. The International Symposium on Hip Dysplasia and Osteoarthritis in Dogs. *J Am Vet Med Assoc.* 210(10): 1417-8.

Cardinet, GH 1997. Skeletal muscle function. In: Kaneko JJ, Harvey JH, Bruss ML. Clinical biochemistry of domestic animals. 5^{ed} London: Academic Press, pp:407-440.

Carlson, GP 1994. Testes de química clínica. In: Smith BP. Tratado de Medicina interna de grandes animais. São Paulo: Manole v.2 pp. 1738.

Carney, WP, Stafford, EE 1979. Angiostrongyliasis in Indonesia: a review. In: CROS, J.H. Studies on angiostrongyliasis in eastern Asia and Australia, Special Publication No. 2 (NAMRU-2-SP-44). Taipei: *US Naval Medical Research Unit*. 14-25.

Carvalho Neto, C 1987. Manual prático de biologia e controle de roedores. São Paulo: Ciba-Geigy.

Carvalho, OS, Dutra, LV, Moura, ACM, Freitas CC, Amaral, RS, Drummond, SC, Freitas, CR, Scholte, RGC, Guimarães, RJPS, Melo, GR, Ragoni, V, Guerra, M 2005. Desenvolvimento de um sistema de informações para o estudo, planejamento e controle da esquistossomose no Estado de Minas Gerais. Simpósio Brasileiro de Sensoriamento Remoto, Goiania. São José dos Campos; INPE, pp. 2083-2086.

Carvalho-Neto, C 1995. Técnicas de controle de roedores e o fenômeno da resistência. In: Seminário Nacional de Pragas Urbanas e Saúde Pública. Resumo de Palestra Apresentada. Porto Alegre.

Céspedes, R, Salas, J, Mekbel, S, Troper, L, Mullner, F, Morera, P 1967. Granulomas entéricos y linfáticos con intensa eosinofilia tisular producidos por um estrogilídeo (*Strongylata*). *Acta Médica Costarricense* 10: 235-255.

Chen, HT 1935. Un Nouveau Nematode Pulmonaire, *Pulmonema cantonensis* n.g.n.sp., des Rats de Canton. *Ann Parasitol* 13: 312-317.

Chen, KM, Lai, SC 2007. Biochemical and pathological evaluation of albendazole/thalidomide co-therapy against eosinophilic meningitis or meningoencephalitis induced by *Angiostrongylus cantonensis*. *J. Antimicrob. Chemother.* 59 (2):264- 276.

Chitwood, BG, Chitwood, MB 1937. Snails as hosts and carriers of nematodes and Nematomorpha. *The Nautilus* 50: 130–135.

Christensen, NO, Nansen, P, Fagbemi, BO, Monrad, J 1987. Heterologous antagonistic and synergistic interactions between helminths and between helminths and protozoans in concurrent experimental infection of mammalian hosts. *Parasitol. Res* 73: 387-410.

Combes, C 1982. Trematodes: antagonist between species and sterilizing effects on snails in biological control. *Parasitol* 84: 151-175.

Cornish, CJ 1908. The Standard Library of Natural History. *The University Society, Inc.* Volume 1, Chapter 9, pp. 159.

Coura, JR, Amaral, RS 2004. Epidemiological and control aspects of schistosomiasis in Brazilian endemic areas. *Mem. Inst. Oswaldo Cruz* 99: 13-19.

Cribb, TH, Bray, RA, Littlewood, DTJ 2001. The nature and evolution of the association among digeneans, mollusks and fishes. *Int J Parasitol* 31: 997-1011.

Cury, MC, Guimarães, MP, Lima, WS, Caldeira, MC, Couto, TR, Murta, K, Carvalho, MG, Baptista, JM 2005. Biochemical serum profiles in dogs experimentally infected with *Angiostrongylus vasorum* (Baillet, 1866). *Vet.Parasitol.* 128 (1-2): 121-127.

De Souza, RM, Gomes, EM, Chagas, GM, Pinheiro, J 2000. The influence of starvation and *Eurytrema coelomaticum* infection on the nitrogen products of degradation in the hemolymph of *Bradybaena similaris*. *Braz. Arch. Biol. Technol.* 43: 365-371.

Dement'ev, IS, Serikbaeva, BK, Karabaev, DK 1978. The effect of vitamin C and cobalt chloride on the pathological process in dicrocoeliasis in sheep (in Russian). Tr Kaz Nauchno-Issled. *Veterinary Institute* 17: 79-81.

Dorta-Contreras, A, Padilla-Docal, B, Moreira, J, Robles, L, Aroca, J, Alarcón, F, Bu-Coifufanego, F 2011. Neuroimmunological findings of *Angiostrongylus cantonensis* meningitis in Ecuadorian patients. *Arq Neuro-Psiquiat* 69: 466-469.

Drozdz, J 1970. Revision de la systematique du genre *Angiostrongylus* Kamensky 1905 (Nematoda: Metastrongyloidea). *Ann Parasitol Hum Comp* 45: 597-603.

Drozdz, J, Gorecka, T, Binh, NH 1975. The occurrence of nematodes of the subfamily Angiostrongylinae in Vietnam and the question of geographical origin of *Parastrongylus cantonensis* (Chen, 1935). *Acta Parasitologica Polonica* 23: 115-126.

Duarte, Z, Moreira, P, Vuong, P 1991. Abdominal angiostrongyliasis in Nicaragua: a clinico-pathological study on a series of twelve case reports. *Annales de Parasitologie Humaine et Comparée* 66: 259-262.

Edith, R, Godara, R, Sharma, RL, Thilagar, MB 2010. Serum enzyme and hematological profile of *Fasciola gigantica* immunized and experimentally infected riverine buffaloes. *Parasitol. Res.* 106 (4): 947–956.

Feverly, J, Blanckaert, N 1999. In Bircher, J, Benhamou, JP et. Oxford Textbook of Clinical Hepatology, Oxford Medical Publications.

Fragaszy, DM, Perry, S (eds) 2003. The Biology of Traditions: Models and Evidence. Cambridge University Press, Cambridge.

Fried, B, Gainsburg, DM 1980. Concurrent infections of cecal trematodes, *Zygodontia orbiculata* and *Notocotylus sp.* in the domestic chick and observations on host-parasite relationship of *Notocotylus sp.* *J. Parasitol.* 66: 502-505.

Fried, B, Huffman, JE 1996. The biology of the intestinal trematode *Echinostoma caproni*. *Adv. Parasitol.* 38: 311–368.

Garcia, JS, Pinheiro, J, Hooper, CS, Simões, RO, Ferraz, JS, Maldonado, A 2012. Haematological alterations in *Rattus norvegicus* (Wistar) experimentally infected with *Echinostoma paraensei* (Trematoda: Echinostomatidae). *Exp Parasitol.* 131(3): 300-303.

Garcia, JS, Hooper, CS, Simões, RO, Santos, MAJ, Maldonado Jr, A, Pinheiro, J 2011. Biochemical and histological responses of *Rattus norvegicus* (Wistar) infected by *Echinostoma paraensei* (Trematoda: Echinostomatidae). *Vet. Parasitol* 178: 86–92.

Gobatto, CA 1993. Alterações metabólicas do treinamento físico em ratos previamente desnutridos e recuperados. Dissertação (Mestrado) – Ciências Biológicas, Universidade Estadual de Campinas, São Paulo.

Graczyk, TK, Fried, B 1998. Echinostomatiasis: A common but forgotten food-borne disease. *Am. J. Trop. Med. Hyg* 58: 501-504.

Graczyk, TK, Fried, B 2001. Helminth biology, adaptation, transmission, and survival. *Recent Res Devel Microbiology* 5:171-185.

Graeff-Teixeira, C, Thomé, JW, Pinto, SCC, Camilo-Coura, L, Lenzi, HL 1989. *Phylliocalis variegatus* – an intermediate host of *Angiostrongylus costaricensis* in south Brazil. *Mem. Inst. Oswaldo Cruz* 84: 65-68.

Graeff-Teixeira, C 2007. Expansion of *Achatina fulica* in Brazil and potential increased risk for angiostrongyliasis. *Trans. Roy. Soc. Trop. Med. Hyg* 101:743-744.

Grewal, PS, Grewal, SK, Tan, L, Adams, BJ 2003. Parasitism of Molluscs by Nematodes: Types of Associations and Evolutionary Trends. *J. Nematol.* 35: 146-156.

Harris, KR, Cheng, TC 1975. The encapsulation process in *Biomphalaria glabrata* experimentally infected with metastrongylid *Angyonstrongylus cantonensis* light microscopy. *Int J Parasitol* 5: 521-528.

Hessel, G, De Santi Neto, D, Collares, EF 1996. Correlation between the severity of acute hepatic necrosis induced by acetaminophen and serum aminotransferases levels in rats fasted and sucrose-fed rats. *Brazilian J. Med Biol Res.* 29:793-796.

Heyneman, D, Umathevy, T 1968. Interaction of trematodes by predation within natural double infections in the host snail *Indoplanorbis exustus*. *Nature.* 217: 283-285.

Hollingsworth, RG, Cowie, RH 2006. Apple snails as disease vectors. in R. Joshi and L. Sebastian, eds. Global advances in ecology and management of golden apple snails. Philippine Rice Research Institute (PhilRice), Muñoz, Nueva Ecija. 121–132.

Huffman, JE, Alcaide, A, Fried, B 1988. Single and concurrent infections of the golden hamster *Mesocricetus auratus* with *Echinostoma revolutum* and *E. liei* (Trematoda: Digenea). *J. Parasitol.* 74: 604-608.

Huizinga, HW 1973. *Ribeiroia marini*: pathogenesis and larval trematode antagonism in the snail *Biomphalaria glabrata*. *Exp. Parasitol.* 33: 350-364.

Hulbert, TV, Larsen, RA, Chandrasoma, PT 1992. Abdominal Angiostrongyliasis Mimicking Acute Appendicitis and Meckel's Diverticulum: Report of a Case in the United States and Review. *Clin Infect Dis.* 14 (4): 836-840.

Hung, TP, Chen, ER 1988. Angiostrongyliasis (*Angiostrongylus cantonensis*). *Handbook of Clin Neurol.* 52: 545-562.

Hüttemann, M, Lee, I, Kreipke, CW, Petrov, T 2008. Suppression of the inducible form of nitric oxide synthase prior to traumatic brain injury improves cytochrome c oxidase activity and normalizes cellular energy levels. *Neuroscience.* 151(1):148-54.

Jeandel, R, Fortier, G, Pitre-Delaunay, C, Jouannele, A 1988. *Angiostrongylus intestinale* à *Angiostrongylus costaricensis*. A propôs d`um case em Martinique. *Gastroentérologie Clinique et Biologique.* 2: 390-393.

Juminer, B, Borel, G, Mauleon, H, Durette-Desset, M, Raccurt, C, Roudier, M, Nicolás, M, Péres, J 1993. Natural murine infestation by *Angiostrongylus costaricensis* Morera and Céspedes, 1971, in Guadalupe. *Bulletin de la Societé de Pathologie Exotique* 86: (5) 502-505.

Kaneko, JJ et al. 1997. In: __ Clinical biochemistry of domestic animals. 5ed. London: Academic Press. Apêndice IX, pp. 303-325.

Kaplan, MM 1987. In: Schiff, L., Schiff, ER. (Eds.), Diseases of the Liver. J. L. Lippincott, Philadelphia, pp. 219–260.

Kliks, MM, Palumbo, NE 1992. Eosinophilic meningitis beyond the Pacific Basin: the global dispersal of a peridomestic zoonosis caused by *Angiostrongylus cantonensis*, the nematode lungworm of rats. *Soc. Sci. Med.* 34: 199-212.

Kramer, JW, Hoffmann, WE 1997. Clinical enzymology. In: Kaneko, JJ, Harvey, JH, Bruss, ML. Clinical biochemistry of domestic animals. 5ed London: Academic Press, pp: 303-325.

Kramer, M, Greer, G, Quinonez, J, Padilla, N, Hernandez, Barana, B, Lorenzana, R, Moreira, P, Hightower, A, Eberhard, M, Herwaldt, B 1998. First reported outbreak of abdominal angiostrongyliasis. *Clin Infect Dis.* 26: (2) 365-372.

Kuberski, T, Wallace, GD 1979. Clinical manifestations of eosinophilic meningitis due to *Angiostrongylus cantonensis*. *Neurology.* 29, 566–1570.

- Kutz, SJ, Hoberg, EP, Polley, L 2001. A new lungworm in muskoxen: An exploration in Arctic parasitology. *Trends in Parasitol* 17: 276–280.
- Kuwahara, A, Niimi, A, Itagaki, H 1974. Studies on a nematode parasitic in the air bladder of the eel. I. Description of *Anguillicola crassa* n. sp. (Philometridea, Anguillicolidae). *Jpn J Parasitol* 23:275–279.
- Ladenson, JH 2007. A personal history of markers of monocyte injury (myocardial infarction). *Clinical Chimica Acta* 381: 3-8.
- Lan, KP, Lai, SC 2009. Differences of proteolytic enzymes and pathological changes in permissive and nonpermissive animal hosts for *Angiostrongylus cantonensis* infection. *Vet. Parasitol.* 165: 265–272.
- Laposy, CB, Freitas, SBZ, Louzada, AN, Rubinsky-Elefant, G, Giuffrida, RN, Barili, RM, Santarém, VA 2012. Cardiac markers: profile in rats experimentally infected with *Toxocara canis*. *Rev Bras Parasitol Vet.* 21: 291-293.
- Lasso, R 1985. Angiostrongyliasis em Ecuador. *Universidad de Guayaquil Comisión de Ciencia y tecnología Boletín informativo* 3.
- Lee, JD, Yen CM 2005 Protease secreted by the infective larvae of *Angiostrongylus cantonensis* and its role in the penetration of mouse intestine. *Am J Trop Med Hyg.* 72(6): 831-836.
- Lehninger, 2000. *Principles of Biochemistry*, 3rd edition. By Nelson, DL and Cox MM. Worth Publishers: New York.
- Lie, KJ, Basch, PF 1967. The life history of *Echinostoma paraensei* (Trematoda: Echinostomatidae). *J. Parasitol* 53: 1192-1199.
- Lie, KJ, Lim, HK, Ow-Yang, CK 1973. Antagonism between *Echinostoma audyi* and *Echinostoma hystricosum* in the snail *Lymnaea rubiginosa* with a discussion on patterns of trematode interaction. *S.E. Asian J. Trop. Med. Public Health* 4: 504- 508.

Lie, KJ, Schneider, CR, Sornmani, S, Lanza, GR, Impand, P 1974. Biological control by trematode antagonism. I. A successful field trial to control *Schistosoma spindale* in Northeast Thailand. *S.E. Asian J. Trop. Med. Public Health* 5: 46-59.

Lie, JK, Heyneman, D 1976a. Studies on resistance in snails. 5. Tissue reactions to *Echinostoma lindoense* in naturally resistant *Biomphalaria glabrata*. *J Parasitol* 62:292-297.

Lie, JK, Heyneman D 1976b. Studies on resistance in snails. 6. escape of *Echinostoma lindoense* sporocysts from encapsulation in the snail heart and subsequent lose of the host's ability to resist infection by the same parasite. *J Parasitol* 62:298-302.

Lie, KJ, Heyneman, D, Richards, CS 1977. Studies on resistance in snails: interference by non-irradiated echinostome larvae with natural resistance to *Schistosoma mansoni* in *Biomphalaria glabrata*. *J Invertebr Pathol* 29: 118-125.

Lie, KJ, Heyneman, D 1979a. Capacity of irradiated echinostome sporocysts to protect *Schistosoma mansoni* in resistant *Biomphalaria glabrata*. *Int. J. Parasitol.* 9: 539-543.

Lie, KJ, Heyneman, D 1979b. Acquired resistance to echinostomes in four *Biomphalaria glabrata* strains. *Int. J. Parasitol.* 9: 533-537.

Lie, KJ 1982. Swellengrebel lecture survival of *Schistosoma manoni* and other trematode larvae in the snail *Biomphalaria glabrata*. A discussion of the interference theory. *Trop Geogr Med* 34:111-122.

Lim, BL, Ramachandran, CP 1979. Ecological studies of *Angiostrongylus malaysiensis* (Nematoda: Metastrongylidae) in Malaysia. In: CROSS, J.H. Studies on angiostrongyliasis in eastern Asia and Australia, Special Publication No. 2 (NAMRU-2-SP-44). Taipei: *US Naval Medical Research Unit.* 26-48.

Lim, H, Heyneman, D 1972. Intramolluscan intertrematode antagonism: a review of factors influencing the host-parasite system ans its possible role in biological control. *Adv Parasit* 10: 191-268.

Lima, A, Mesquita, S, Santos, S, Aquino, E, Rosa, L, Duarte, F, Teixeira, A, Costa, Z, Ferreira, M 2009. Alicata disease: neuroinfestation by *Angiostrongylus cantonensis* in Recife, Pernambuco, Brazil. *Arq Neuro-Psiquiat* 67: (4) 1093-1096.

Limaye, LS, Bhopale, MK, Sengupta, SR 1990. Transmission of *Angiostrongylus cantonensis* infection to experimental albino rats. *Indian Journal of Helminthology* 42: 37-40.

Lopes, STA, Franciscato, C, Teixeira, LV, Oliveira, TGM, Garmatz, BC, Veiga, APM, Mazzanti, A 2005. Determinação da creatina quinase em cães. *Revta Fac. Zootec. Vet. Agron* 12(1):31-37.

Lorenzi, TF. 1992. Manual de Hematologia Propedêutica e Clínica. Ed. Médica e Científica.

Maldonado Jr, A, Loker, ES, Morgan, JAT, Rey, L, Lanfredi, RM 2001a. Description of the adult worms of a new Brazilian isolate of *Echinostoma paraensei* (Platyhelminthes: Digenea) from its natural vertebrate host *Nectomys squamipes* by light and scanning electron microscopy and molecular analysis. *Parasitol. Res* 88: 840–848.

Maldonado Jr, A, Vieira, GO, Garcia, JS, Rey, L, Lanfredi, RM 2001b. Biological aspects of a new isolate of *Echinostoma paraensei* (Trematoda: Echinostomatidae): susceptibility of sympatric snails and the natural vertebrate host. *Parasitol. Res* 87: 853–859.

Maldonado Jr, A, Zeitone, BKDC, Amado, LA, Rosa, IF, Silva, JRM, Lanfredi, RM 2005. Biological variation between two Brazilian geographical isolates of *Echinostoma paraensei*. *J. Helminthol* 79: 1-8.

Maldonado Jr, A, Gentile, R, Fernandes-Moraes, CC, D'Andrea, PS, Lanfredi, RM, Rey, L 2006. Helminth communities of *Nectomys squamipes* naturally infected by the exotic trematode *Schistosoma mansoni* in southeastern Brazil. *J. Helminthol* 80, 369 – 375.

Maldonado Jr, A, Lanfredi, RM 2008. Echinostomes in the wild. In: Fried, B, Toledo, R. *The Biology of Echinostomes*. 1.ed. USA: Springer, 6: 129 – 146.

Maldonado Jr, A, Simões, RO, Oliveira, APM, Motta, EM, Fernandez, MA, Pereira, ZM 2010. First report of *Angiostrongylus cantonensis* (Nematode: Metastrongylidae) in *Achatina fulica* (Mollusca: Gastropoda) from Southeast and South Brazil. *Mem Inst Oswaldo Cruz* 105: 938 -941.

Maldonado Jr, A, Simões, R, Thiengo, S 2012. Angiostrongyliasis in the Americas, In: *Zoonosis*, pp: 303-320.

Malek, E 1981. Presence of *Angiostrongylus costaricensis* Morera and Cépedes, 1971 in Colombia. *Am J Trop Med Hyg* 30(1): 81-83.

Manohar, L, Rao, PV, Swami, KS 1972. Variations in aminotransferase activity and total free amino acid level in the body fluid of the snail *Lymnaea luteola* during different larval trematode infection. *J. Invertebr. Pathol* 19: 36–41.

Mantanović K, Severin K, Martinković F, Simpraga M, Janicki Z, Barisić J 2007. Hematological and biochemical changes in organically farmed sheep naturally infected with *Fasciola hepatica*. *Parasitol Res* 101:1657-1661.

Markell, EK, Voge, M, John, DT 1992. *Medical Parasitology*. 7^a ed. W. B. Saunders Company, Pennsylvania, USA.

Mas-Coma, S, Esteban, J, Bargues, M 1999. Epidemiología de la fascioliasis humana: revisión y propuesta de nueva clasificación. *Boletín de la Organización Mundial de La Salud* 77: 340-346.

Meyer, DJ, Harvey, DJ 1998. *Veterinary laboratory medicine: interpretation & diagnosis*. Philadelphia: W. B. Saunders.

Minchella, DJ 1985. Host-history variation in response to parasitism. *Parasitol* 90: 205-216.

Ministério da Saúde Brasil 2007. Vigilância e controle de moluscos de importância epidemiológica: Diretrizes técnicas: *Programa de Vigilância e Controle da Esquistossomose (PCE)*/ Ministério da Saúde, Secretaria de Vigilância em Saúde, Departamento de Vigilância Epidemiológica. 2. ed. Brasília Editora do Ministério da Saúde - Série A. Normas e Manuais Técnicos.

Modena, CM, Coelho, PMZ, Barbosa, FS, Lima, WS 1993. Transmission of *Schistosoma mansoni* under experimental field condition using the bovine - *Biomphalaria glabrata* - bovine model. *Rev. Inst. Med. Trop. Sao Paulo* 35(1): 11-16.

Morand, S, Barker, GM 1955. *Hugotdiplogaster neozelandia* n. gen., n. sp. (Nematoda: Diplogasteridae), a parasite of the New Zealand endemic slug, *Athoracophorus bitentaculatus* (Quoy and Gaimard, 1832) (Gastropoda: Athoracophoridae). *New Zeal J Zool* 22: 109–113.

- Morassutti, AL, Pinto, PM, Dutra, BK, Oliveira GT, Ferreira, HB, Graeff-Teixeira, C 2011. Detection of anti-oxidant enzymatic activities and purification of glutathione transferases from *Angiostrongylus cantonensis*. *Exp Parasitol* 127(2): 365-9.
- Morera, P, Céspedes, R 1971. *Angiostrongylus costaricensis* n. sp. (Nematoda: Metastrongyloidea), a new lungworm occurring in man in Costa Rica. *Rev. Biol. Trop* 18: 173-185.
- Morera, P 1967. Granulomas entericos y linfaticos con intensa eosinophilia tisular producidos por um estrogilideo (Strongylata; Railliet y Henry, 1913): II. Aspectos parasitológico. *Acta Médica Costarricense* 10: 257-265.
- Morera, P. 1988. Angiostrongilíase abdominal. Um problema de saúde pública. *Rev. Soc. Bras. Med. Trop* 21: 81-83.
- Moss, DW, Henderson, AR 1998. Enzimas. In: CA Burtis ER Ashwood (eds), Tietz Fundamentos de Química Clínica, 4th ed., Guanabara Koogan, Rio de Janeiro, pp. 275-325.
- Moxon, ER, Anderson, P 1979. Meningitis caused by *Haemophilus influenzae* in infant rats: protective immunity and antibody priming by gastrointestinal colonization with *Escherichia coli*. *J. Infect. Dis.* 140 (4): 471–478.
- Muratsubaki, H, Satake, K, Yamamoto, Y, Enomoto, K 2002. Detection of serum proteins by native polyacrylamide gel electrophoresis using Blue Sepharose CL-6B-containing stacking gels. *Anal Bioche* 307:337–340.
- Naoum, PC 1990. Eletroforese: técnicas e diagnósticos. 2 ed. São Paulo: Santos.
- New, D, Little, M, Cross, J 1995. *Angiostrongylus cantonensis* infection from eating raw snails. *N Engl J Med* 332: (16) 1105-1106.
- Nielsen, C 1995. *Animal Evolution: Interrelationships of the Living Phyla*. Oxford University Press, Oxford.
- Nollen, PM 1996. Mating behaviour of *Echinostoma caproni* and *E. paraensei* in concurrent infections in mice. *J. Helminthol* 70: 133-136.

Nomura, S, Lin, HH 1945. First clinical case of *Haemostrongylus rattii*. *Taiwan no ikai* 3: 589 - 592.

O'Neil, BJ, Abuel, V, Grzybowski, M, Wimmer, CJ, Miller, V, Mangione, A, Gawad, Y 2001. Can early elevations in CK-MB predict serious cardiac events. *Academic Emergency Medicine* 8(5): 503.

Ohbayashi, M, Kamiya, M, Bhaibulaya, M 1979. Studies on the parasite fauna of Thailand. In. two new metastrongyloid nematodes, *Angiostrongylus siamensis* sp. n. and *Thaistrongylus harinasutai* gen. et sp.n. (Metastrongyloidea: Angiostrongylidae) from wild rats. *Jpn. J. Vet. Res* 27: 5-10.

Olsen, OW 1977. Parasitologia Animal. I. El Parasitismo y los Protozoa. *Editorial AEDOS*. Barcelona, España.

OuYang, L, Wei, J, Wu, Z, Zeng, X, Li, Y, Jia, Y, Ma, Y, Zhan, M, Lei, W 2012 Differences of larval development and pathological changes in permissive and nonpermissive rodent for *Angiostrongylus cantonensis* infection. *Parasitol Res* 111:1547-1557.

Paraense, WL 1975. Estado atual da sistemática dos planorbídeos brasileiros. *Arq. Mus. Nac. Rio J.* 55: 105-128.

Paraense, WL, Araújo, MV 1984. *Biomphalaria glabrata* no Estado do Piauí. *Mem. Inst. Oswaldo Cruz*, 79: 385-387.

Pascual, J, Bouli, R, Aguiar, H 1981. Eosinophilic meningoencephalitis in Cuba, caused by *Angiostrongylus cantonensis*. *Am J Trop Med Hyg* 30: (5) 960-962.

Pinheiro, J, Gomes, EM, Chagas, GM 2001. Aminotransferases activity in the hemolymph of *Bradybaena similaris* (Gastropoda, Xanthonychidae) under starvation. *Mem. Inst. Oswaldo Cruz* 96 (8): 1161–1164.

Pinheiro, J, Maldonado Jr, A, Lanfredi, RM 2009. Physiological changes in *Lymnaea columella* (Say, 1817) (Mollusca, Gastropoda) in response to *Echinostoma paraensei* Lie and Basch, 1967 (Trematoda: Echinostomatidae) infection. *Parasitol. Res* 106: 55–59.

Puleo PR, Guadagno PA, Roberts R, Scheel MV, Marian AJ, Churchill D, Perryman MB 1990. Early diagnosis of acute myocardial infarction based on assay for subforms of creatine kinase-MB. *Circulation*. 82(3):759-64.

Quirós, JL, Jiménez, E, Bonilla, R, Arce, I, Hernández, C, Jiménez, Y 2011. Abdominal angiostrongyliasis with involvement of liver histopathologically confirmed: a case report. *Rev. I. Med. Trop.* 53 (4), 219–222.

Raccurt, C, Blaise, J, Durette-Desset, M 2003. Présence d'*Angiostrongylus cantonensis* en Haïti. *Trop Med Int Health* 8, (5) 423–426.

Rajappa M, Sharma A. Biomarkers of cardiac injury: an update. *Angiology* 2005; 56(6): 677-691. PMID:16327944. <http://dx.doi.org/10.1177/000331970505600605>

Rej, R. 1971. *Clinical Chemistry*, pp. 1971–1979.

Rodonaya, TE 1997. The biology of the lungworm *Protostrongylus tauricus* from the European hare. *Parazitologicheskii Sbornik*, Tbilisi 4: 91–101.

Rosen, L, Chappel, R, Laqueur, GL 1962. Eosinophilic Meningoencephalitis caused by a metastrongyloid lungworm in rats. *J Am Med Assoc* 179: 620-624.

Roth RL, Levy DA 1980. *Nippostrongylus brasiliensis*: Peripheral leucocyte responses and correlation of basophilis with blood histamine concentrations during infection in rats. *Exp Parasitol*. 50:331-341.

Sauerbrey, M 1977. A precipitin test in the diagnosis of human abdominal angiostrongyliasis. *Am J Trop Med Hyg* 26: (6) 1156-1158.

Schnyder M, Fahrion A, Riond B, Ossent P, Webster P, Kranjc A, Glaus T, Deplazes P. Clinical, laboratory and pathological findings in dogs experimentally infected with *Angiostrongylus vasorum*. *Parasitology Research*, v.107, 1471-1480, 2010.

Serra-Freire, NM 1995. Fasciolose hepática. *Hora Veterinária* 1: 13-19.

Shih, H.H & Chen, S.N 1982 Glycolytic enzymes in juvenile and adult *Angiostrongylus cantonensis*. *Southeast Asian J. Trop. Med. Public Health* 13 (1): 114–119.

Sierra, E & Morera, P 1972. Angiostrongilosis abdominal. Primer caso humano encontrado em Honduras (Hospital Evangélico de Siguatepeque). *Acta Médica Costarricense*, 14: 95-99.

Silva, RE 1992. Estudo malacológico da Bacia Hidrográfica do Lago Soledade (Ouro Branco, Minas Gerais): teste de susceptibilidade com os transmissores do *Schistosoma mansoni*. Caracterização de larvas de trematódeos emergentes de moluscos. Dissertação de mestrado, Universidade Federal de Minas Gerais, Belo Horizonte, 146p.

Silverman, LM, Christenson, RH, 1998. Aminoácidos e Proteínas. In: Burtis, CA, Ashwood, ER. *Fundamentos de Química Clínica*. 4. ed. Rio de Janeiro: Guanabara Koogan, pp. 234-274.

Simões, RO, Monteiro, FA, Sánchez, E, Thiengo, SC, Garcia, JS, Costa – Neto, SF 2011. Endemic Angiostrongyliasis, Rio de Janeiro, Brazil. *Emerg. Infect. Dis.* 17: 1331-1333.

Simpson, GF, Gleason, LN 1975. Lesion formation in the livers of mice caused by metabolic products of *Hymenolepis microstoma*. *J. Parasitol.* 61: 152–154.

Sisson, D 2002. Biochemical markers of cardiac dysfunction. In: *World Small Animal Veterinary Association Congress*, 27, Granada, Spain.

Soares Filho, P.J., Carvalho, A.C.G., Guzmán Silva, M.A., 2012. O mapeamento da unidade funcional hepática: uma ferramenta para diagnóstico e pesquisa. *Jornal Brasileiro de Patologia e Medicina Laboratorial* 48(3), 203-210.

Souza, CP, Lima, LC, Jannotti-Passos, LK, Ferreira, SS, Guimarães, CT, Vieira, LBF, Mariani, R 1998. Moluscos limnicos da microregião de Belo Horizonte, Minas Gerais, com ênfase nos vetores de parasitoses. *Rev. Soc. Bras. Med. Trop.* 31: 449-456.

Stewart, GL, Ubelaker, JE, Curtis, D, 1985. Pathophysiologic Alterations in *Biomphalaria glabrata* infected with *Angiostrongylus costaricensis*. *J. Invertbr. Pathol.* 45: 152-157.

Tan, L, Grewal, PS 2001. Pathogenicity of *Moraxella osloensis*, a bacterium associated with a nematode *Phasmarhabditis hermaphrodita* to the slug, *Deroceras reticulatum*. *Applied Environmental Microbiology* 67: 5010–5016.

Tesh, R, Ackermann, L, Dietz, W, Williams, J 1973. *Angyostrongylus costaricensis* in Panamá. Prevalence and Pathologic Findings in wild rodents infected with this parasite. *Am J Trop Med Hyg* 22(3): 348-356.

Thiengo, SC 2007. Helminthoses de interesse médico-veterinário transmitidas por moluscos no Brasil. In: Santos, SB, Thiengo, SC, Pimenta, AD, Fernandez, MA, Absalão, RS. *Tópicos em Malacologia Ecos do XVII Encontro Brasileiro de Malacologia* pp. 287 – 294.

Thiengo, SC, Fernandez, MA, Boaventura, MF, Gault, CE, Silva, HFR, Mattos, AC & Santos, SB 2002. Freshwater snail and *Schistosoma mansoni* in the State of Rio de Janeiro, Brazil: III – Mesorregion Baixada. *Mem. Inst. Oswaldo Cruz* 97: 43- 46.

Thiengo, SC, Fernandez, MA, Boaventura, MF, Magalhães, MG & Santos, SB 2001. Freshwater snail and *Schistosoma mansoni* in the State of Rio de Janeiro, Brazil: I – Metropolitan Mesorregion. *Mem. Inst. Oswaldo Cruz* 96: 177-184.

Thiengo, SC, Maldonado Jr, A, Mota, EM, Morres, EJ, Caldeira, R, Carvalho, OS, Oliveira, AP, Simões, SO, Fernandez, MA & Lanfredi, RM 2010. The giant african snail *Achatina fulica* as natural intermediate host of *Angiostrongylus cantonensis* in Pernambuco, Northeast Brazil. *Acta trop* 115: 194-199.

Thomas, F, Poulin, R, Guégan, P-F, Michalakis, Y, Renaud, F 2000. Are there pros as well as cons to being parasitized? *Parasitol Today* 16:533-536.

Tietz, NW 1995. Ed. *Clinical Guide to Laboratory Tests*. 3rd ed Philadelphia, W.B. Saunders.

Timoteo, O, Maco Jr, V, Maco, V, Neyra, V, Yi, PJ, Leguía, G, Espinoza, JR 2005. Characterization of the humoral immune response in alpacas (*Lama pacos*) experimentally infected with *Fasciola hepatica* against cysteine proteinases Fas1 and Fas2 and histopathological findings. *Vet. Immunol. Immunopathol.* 106 (1): 77–86.

Toledo, R & Fried, B 2005. Echinostomes as experimental models in adult parasite-vertebrate host interactions. *Trends Parasitol* 21, 251-254.

Trail, DRS 1980. Behavioral interactions between parasites and hosts: host suicide and the evolution of complex life cycles. *The American Naturalist*, 116:77-91.

Trauner, M, Meier, PJ, Boyer, JL 1998. Molecular pathogenesis of cholestasis. *N.Engl. J. Med.* 339:1217–1227.

Tseng, YT, Tsai, HC, Sy, CL, Lee, SS, Wann, SR, Wang, YH, Chen, JK, Wu, KS, Chen, YS 2011. Clinical manifestations of eosinophilic meningitis caused by *Angiostrongylus cantonensis*: 18 years' experience in a medical center in southern Taiwan. *J Microbiol Immunol Infect* 44(5):382-389.

Tunholi, VM, Lustrino, D, Tunholi-Alves, VM, Mello-Silva, CC, Maldonado Jr, A, Rodrigues, MLA, Pinheiro, J 2011a. Changes in the reproductive biology of *B. glabrata* infected with different doses of *E. paraensei* miracidia. *J. Invertbr. Pathol.* 106: 192-195.

Tunholi, VM, Lustrino, D, Tunholi-Alves, VM, Mello-Silva, CC, Maldonado, Jr, Pinheiro, J, Rodrigues, MDL, 2011b. Biochemical profile of *Biomphalaria glabrata* (Mollusca: Gastropoda) after infection by *Echinostoma paraensei* (Trematoda: Echinostomatidae). *Parasitol. Res* 109(3), 885-91.

Tunholi, VM, Tunholi-Alves, VM, Lustrino, D, Castro, RN, Sant'ana, LD, Garcia, JS, Maldonado Jr, A, Dos Santos, MA, Rodrigues, MD, Pinheiro, J 2013. Aerobic to anaerobic transition in *Biomphalaria glabrata* (Say, 1818) infected with different miracidial doses of *Echinostoma paraensei* (Lie and Basch, 1967) by high-performance liquid chromatography. *Exp. Parasitol.* 133 (4), 403–410.

Tunholi-Alves, VM, Tunholi, VM, Garcia, J, Costa-Neto, SF, Maldonado Junior, A, Santos, MAJ, Thiengo, SC, Pinheiro, J 2013. Changes in the calcium metabolism of *Biomphalaria glabrata* experimentally infected with *Angiostrongylus cantonensis*. *J. Helminthol.* 7: 1–6.

Ubelaker, J, Hall, N 1979. First report of *Angiostrongylus costaricensis* Morera and Céspedes, 1971 in the United States. *J. Parasitol.* 65: 307.

Valero MA, Gironès N, García-Bodelón MA, Periago MV, Chico-Calero I, Khoubbane M, Fresno M, Mas-Coma S 2008. Anaemia in advance chronic fasciolosis. *Acta Trop.* 108:35-43.

- Vannucchi CI, Rodrigues JA, Silva LCG, Lúcio CF, Veiga GAL 2012. A clinical and hemogasometric survey of neonatal lambs. *Small Rumin Res.* 108: 107-112.
- Vargas, M, Gomez Perez, J & Malek, E 1992. First record of *Angiostrongylus cantonensis* (Chen 1935) (Nematoda: Metastrongylidae) in the Dominican Republic. *Trop. Med. Parasitol* 43: (4) 253–255.
- Wagner, R. 1946. The estimation of glycogen in whole blood and white blood cells. *Arch. Biochem.* 11: 249–258.
- Wang, QP, Lai, DH, Zhu, XQ, Chen, XG & Lun, ZR 2008. Human angiostrongyliasis. *The Lancet Infect Dis* 8, 621-630.
- Webster, JP & MacDonald, DW 1995. Parasites of wild brown rats (*Rattus norvegicus*) on UK Farms. *Parasitology*, 111, 247-255.
- Willesen JL, Jensen AL, Kristensen AT, Koch J 2009. Haematological and biochemical changes in dogs naturally infected with *Angiostrongylus vasorum* before and after treatment. *Vet J.* 180(1):106-11.
- Yii CY 1976. Clinical observations on eosinophilic meningitis and meningoencephalitis caused by *Angiostrongylus cantonensis* on Taiwan. *Am J Trop Med Hyg.* 25: 233–49.
- Yonezawa, LA, et al 2010. Marcadores cardíacos em medicina veterinária. *Ciência Rural* 40: 222-230.
- Young, DS, Bermes EW 1994. Influence of site collection on blood gases and pH in Tietz Textbook of Clinical Chemistry – Second Ed C.A. Burtis and E.R. Ashwood.
- Yousif, F, Lámmmler, G 1977. The mode of infection with and the distribution of *Angionstrongylus cantonensis* larvae in the intermediate host *Biomphalaria glabrata*. *Z. parasitenkd* 53: 247-250.
- Zambrano, Z 1973. Ileocolitis pseudotumoral eosinofílica de origen parasitario. *Rev. Latinoam. Patol* 12: 43-50.

Zanol, J, Fernandez, MA, Oliveira, APM, Thiengo, SC 2010. The exotic invasive snail *Achatina fulica* (Stylommatophora, Mollusca) in the State of Rio de Janeiro (Brazil): current status. *Biota Neotrop.* 10(3): <http://www.biotaneotropica.org.br/v10n3/en/abstract?short-communication+bn00610032010>.

Zavala, V, Ramírez, B, Reyes, P, Bates, F 1974. *Angiostrongylus costaricensis*. Primeiros casos Mexicanos. *Rev. Invest. Clin (Mexico)* 26: 389-394.

Zilioto, A, Kunzle, J, Rus Fernandes, L, Prates-Campos, C, Britto-Costa, R 1975. Angiostrongilíase: apresentação de um provável caso. *Rev. Inst. Med. Trop. São Paulo* 17: (5) 312-318.